

## PRESENTACIÓN DE CASO

**Histiocitosis de células de Langerhans ósea a forma poliostótica. A propósito de un caso****Histiocytosis of Langerhans cells bone to polyostotic form. A case report**

Jorge César Pedroso Delgado<sup>1</sup> Rafael Pila Pérez Pedro Rosales Torres Ivett Rivera Lecha

<sup>1</sup> Hospital Oncológico María Curie, Camagüey, Camagüey

**Cómo citar este artículo:**

Pedroso-Delgado J, Pila-Pérez R, Rosales-Torres P, Rivera-Lecha I. Histiocitosis de células de Langerhans ósea a forma poliostótica. A propósito de un caso. **Medisur** [revista en Internet]. 2019 [citado 2026 Abr 10]; 17(4):[aprox. 7 p.]. Disponible en: <https://www.medisur.sld.cu/index.php/medisur/article/view/4128>

**Resumen**

Se presenta el caso de un paciente masculino de 39 años de edad, con antecedentes de buena salud aparente que fue ingresado en la sala de clínica oncológica, por presentar dolores articulares en región costal, cervical y lumbo sacra que le dificultaban la marcha, además de notar un aumento de volumen en la región lateral derecha de la frente. En inicio se admite con diagnóstico de mieloma múltiple y compresión medular para recibir tratamiento con radioterapia. Los estudios imagenológicos, histopatológicos e inmunohistoquímicos confirmaron la histiocitosis de langerhans ósea a forma poliostótica.

**Palabras clave:** histiocitosis de células de langerhans , informes de casos

**Abstract**

A case of a 39-year-old male patient is presented with a history of good apparent health who was admitted to the oncology clinic, due to articular pain in the costal, cervical and lumbar sacral regions that made walking difficult. In addition, it was noticed an increase in volume in the right lateral region of the forehead. Initially, he was admitted with a diagnosis of multiple myeloma and spinal cord compression to receive treatment with radiotherapy. Imaging, histo-pathological and immune-histo-chemical studies confirmed the histio-cytosis of bone langerhans to a polyostotic form.

**Key words:** histiocytosis, langerhans cell , case reports

**Aprobado: 2019-07-17 12:28:24**

**Correspondencia:** Jorge César Pedroso Delgado. Hospital Oncológico María Curie [jpедroso.cmw@infomed.sld.cu](mailto:jpедroso.cmw@infomed.sld.cu)

## INTRODUCCIÓN

La histiocitosis de células de Langerhans (HCL), también conocida como histiocitosis x, granuloma eosinofílico, enfermedad de Letterer – Siwee y enfermedad de Hand – Schüller-Chistian. Es una enfermedad proliferativa que se caracteriza por la acumulación irregular o localizada de células en cualquier lugar del organismo.<sup>(1)</sup>

En 1913 se empleó por primera vez la palabra histiocito y desde entonces su sistema celular ha recibido diferentes nomenclaturas. En 1953 Lichtenstein observó que la histología de las lesiones eran muy parecidas y concluyó que representaban la misma enfermedad con distintas pautas de afección orgánica, por tanto, este autor englobó las tres entidades bajo la denominación de histiocitosis X.<sup>(2,3)</sup>

Se puede afirmar que la HCL (histiocitosis de células de Langerhans) es una enfermedad poco frecuente que se caracteriza por la acumulación y proliferación de histiocitos, eosinófilos y células de Langerhans, con inclusión de gránulos de Birbeck detectables por microscopía electrónica, afectando órganos y sistemas de forma aislada o múltiple. El diagnóstico se establece mediante la biopsia de la lesión y la confirmación por estudios inmunohistoquímicos con reacción intensamente positiva al CD 1 A , CD 207 y S - 100. Las distintas formas de presentación originan un enfoque terapéutico y pronóstico diferente, que van desde las formas benignas, auto limitadas, con resolución espontánea hasta otras de curso tórpido o maligno.<sup>(4-6)</sup>

La HCL es una enfermedad de etiología desconocida, se cree que se trata de un proceso auto inmunitario en el cual las células involucradas atacarían el organismo, en lugar de combatir las infecciones. Es infrecuente en adultos, con una incidencia global estimada de 8 – 9 casos por millón de niños, su presentación clínica es muy heterogénea con un amplio rango, desde una lesión solitaria a formas graves multifocales y diseminadas. Los pacientes con compromiso de un solo órgano en general tienen

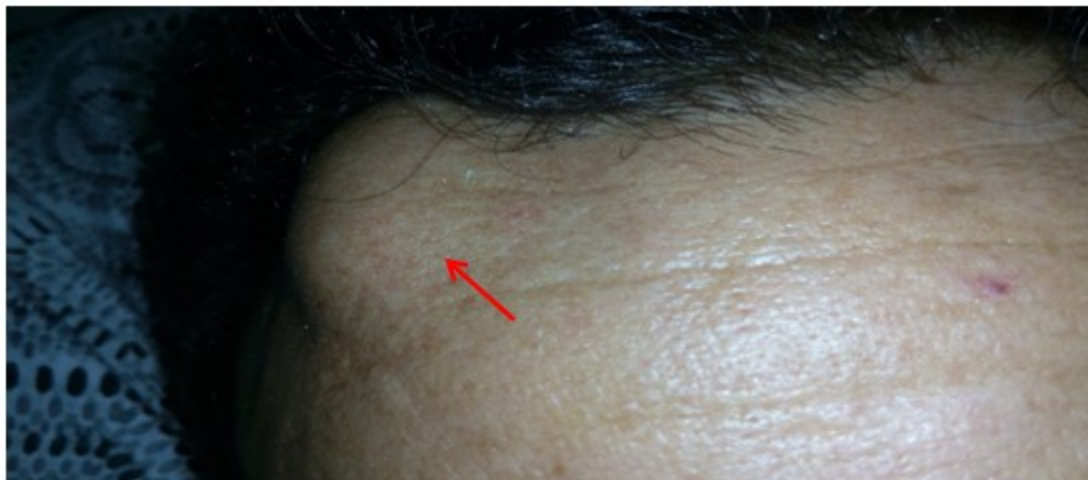un pronóstico favorable. La afectación ósea es frecuente, pero la afectación vertebral es rara.<sup>(7,8)</sup> Entonces al paciente se le diagnóstico una HCL a forma polioestótica, y se mostró importante compromiso vertebral y otras lesiones óseas localizadas a diferentes niveles.

## PRESENTACIÓN DEL CASO

Se presenta un caso de paciente blanco masculino de 39 años de edad con antecedentes aparentes de buena salud. Acude a consulta con molestias y dificultad para caminar con pérdida de la fuerza muscular en ambos miembros inferiores, dolores óseos de moderada intensidad de carácter intermitente (posteriormente se hicieron constantes) que se localizaban en el tórax, región cervical y extendiéndose hasta el territorio lumbo sacro. No se aliviaba con analgésicos habituales y además notó un aumento de volumen en la región frontal derecha de aproximadamente 4 cm de diámetro, que no era doloroso al tacto. Por todo lo anterior decide solicitar asistencia médica, en principio llega remitido a nuestro hospital e ingresado en la sala de oncológica clínica, con el diagnóstico preliminar de mieloma múltiple y síndrome de compresión medular con el objetivo de recibir radioterapia y aliviar los síntomas. Es sometido a 10 sesiones de radioterapia, a razón de 3Gy por sesión, recibiendo una dosis tumoral total de 30 Gy mejorando parcialmente las manifestaciones clínicas. Se practicaron estudios tomográficos, luego se toman muestras de la lesión tumoral de la frente para continuar estudios. Se llegó a la conclusión que el paciente padecía de histiocitosis de Langerhans a forma polioestótica. Actualmente continúa recibiendo quimioterapia, con discreta evolución clínica y pronóstico reservado.

### Datos positivos del paciente:

Dolor en región lumbo sacra y tórax que se exagera a la exploración de los movimientos articulares, paraparesia a nivel de miembros inferiores, lesión tumoral de unos 4 cm de diámetro en la región derecha del hueso frontal, de consistencia dura no dolorosa de bordes regulares, de color blanco amarillento. (Figura 1).

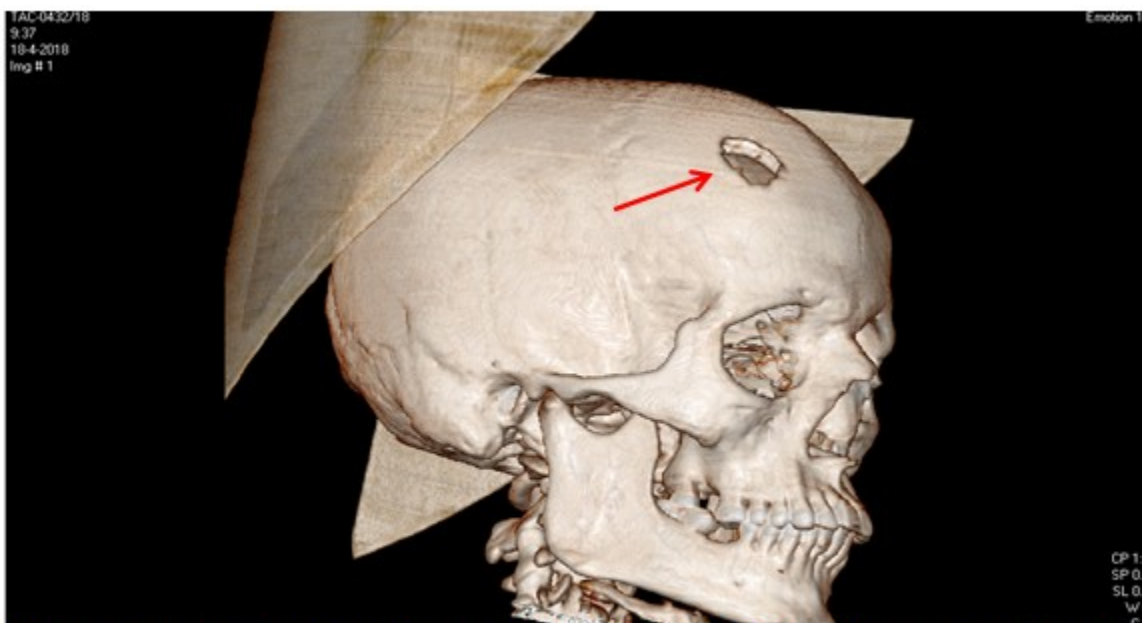


**Figura 1:** Donde se puede apreciar masa tumoral de unos 4 cm de diámetro en la región frontal derecha

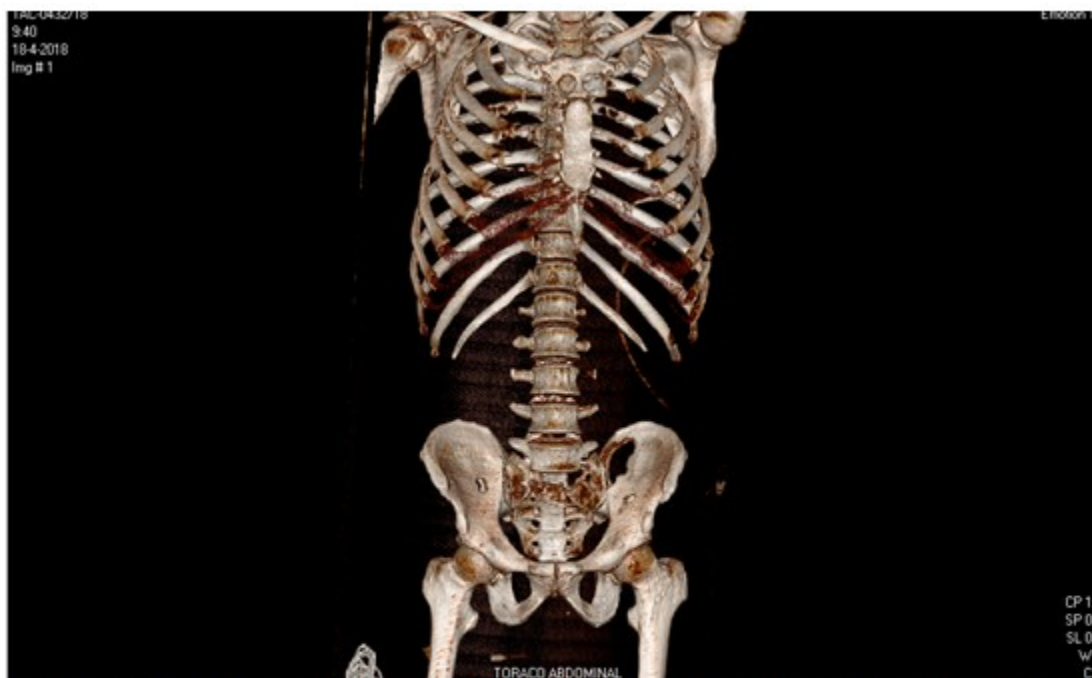#### Exámenes complementarios:

Hematocrito: 44% ; leucocitos  $13.3 \times 10^9$  U/L ; polimorfos: 76% ; linfocitos: 18% ; monocitos 5% ; eosinofilos 1% ; plaquetas:  $255 \times 10^9$  U/l ; eritrocimentación globular 98 mm/h ( valor normal de 3 a 10 mm/h); resto de hemoquímica, estudios enzimáticos de hígado y páncreas, función renal, iones, VDRL y VIH sin alteraciones; ultrasonografía abdominal y radiografía de tórax : normal; tomografía axial computarizada (TAC)

simple de cráneo: a nivel de hueso frontal derecho se observa imagen de destrucción ósea que rompe la tabla interna y externa que mide 2.5 x 2.0 cm, (Figura 2) TAC toraco -abdominal - pelvis: imágenes osteolíticas a nivel del manubrio esternal, varios cuerpos vertebrales de los segmentos dorsales, lumbares y sacro, imágenes líticas costales bilaterales, también a nivel de los huesos que conforman la pelvis y de ambos fémur en su tercio proximal; resto del examen sin alteraciones. (Figura 3).



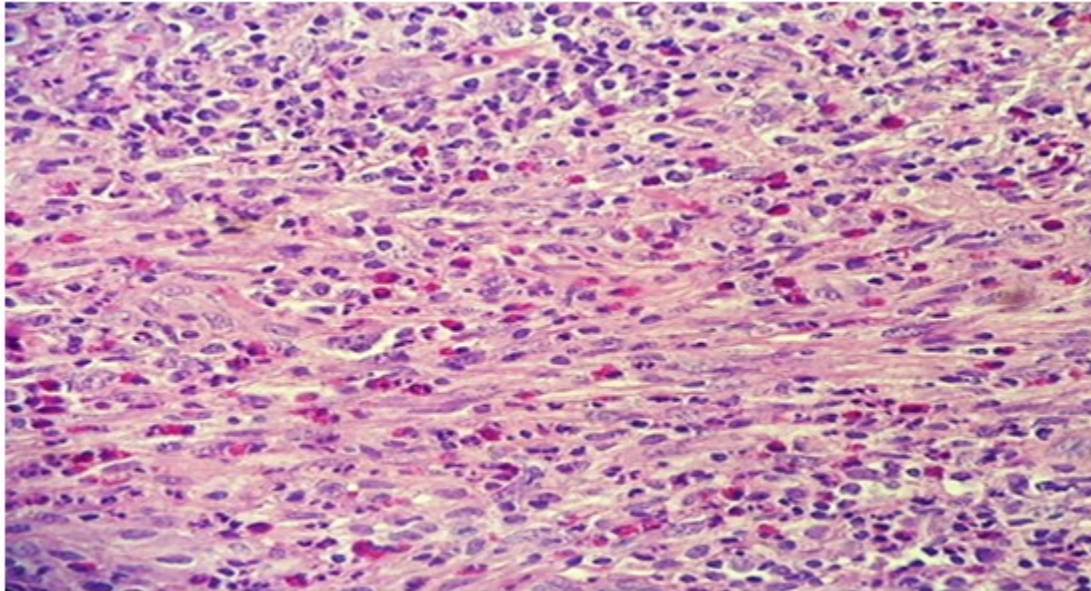
**Figura 2:** A nivel del hueso frontal derecho se observa imagen redondeada de destrucción ósea, que rompe la tabla interna y externa que mide 2.5 x 2.0 cm



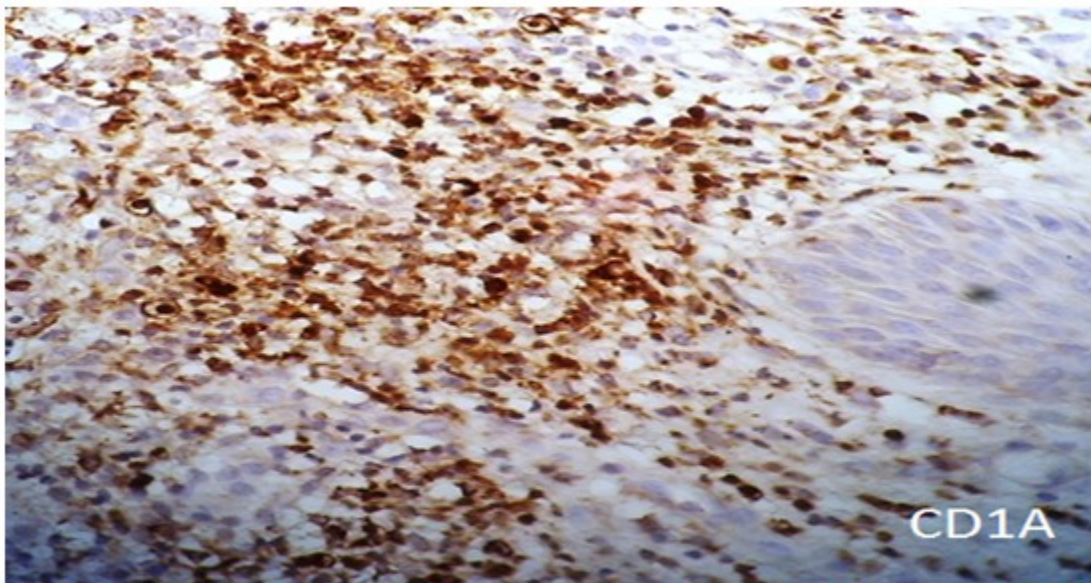
**Figura 3:** Nótese varias imágenes osteolíticas a nivel del manubrio del esternón, varios cuerpos vertebrales y los segmentos dorsales, lumbares y sacros. Imágenes líticas costales bilaterales, otras lesiones líticas a nivel de los huesos que conforman la pelvis y de ambos fémures en su tercio proximal.

Informe de estudios histopatológicos, infiltrado celular compuesto por histiocitos y abundantes eosinofilos (Figura 4). En las evidencias inmunohistoquímicas, se puede probar una

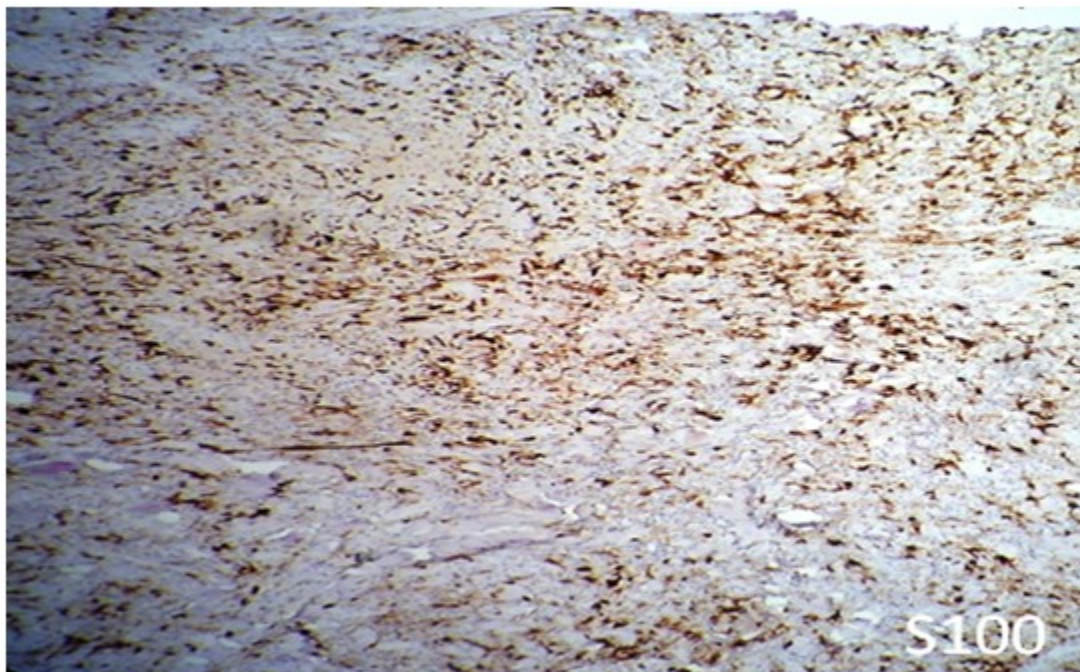
reacción intensamente positiva al CD1-A (Figura 5-a) y positividad intensa al S-100 (Figura 5-b). Se concluye el caso como una Histiocitosis de células de Langerhans a forma poliestótica.



**Figura 4:** Imagen histológica de un campo a mayor aumento. Obsérvese el infiltrado celular compuesto por histiocitos y abundantes eosinofilos. ( H/E – 20 X )



**Figura 5 a:** Estudio inmunohistoquímico (IHQ). Obsérvese reacción intensamente positiva al CD1 A. ( IHQ – 10 X )



**Figura 5 b:** Positividad intensa al S- 100 ( 10 – X)

**Conducta terapéutica:** El tratamiento se indicó por decisión de un grupo interdisciplinario y de acuerdo a las normas de oncología, al recibir prednisona, vinblastina, 6 mercaptopurina y metotrexate, todas a las dosis recomendadas, la respuesta a la terapéutica hasta la fecha se puede considerar como limitada.

## DISCUSIÓN

Las células de Langerhans fueron descritas por primera vez en el año 1847 por Poul Langerhans. Su principal función es presentar antígenos para linfocitos T y se encuentran en el estrato suprabasal de la epidermis y la dermis, membranas mucosas incluyendo la superficie ocular, linfonodos, timo, bazo y tejido óseo; se afecta con mayor frecuencia el cráneo, costillas, vértebras y mandíbula, esta última se puede encontrar comprometida entre un 73 - 75 % de los casos, y se presentan usualmente las lesiones

en la zona posterior del cuerpo mandibular.<sup>(9)</sup> Varios autores plantean que la HCL es más frecuente en los niños entre el primer y tercer año de vida, aunque reconoce que puede aparecer a cualquier edad, con un leve predominio en los varones.<sup>(10,11)</sup>

Este paciente es un adulto joven de 39 años de edad, en el cual se evidencian lesiones óseas múltiples y son más evidentes las lesiones a nivel del cráneo específicamente en el hueso frontal, también se pueden apreciar las lesiones osteolíticas a nivel de múltiples costillas, vértebras, el sacro y ambos coxales. Aparece como un proceso denso y difuso de la unión dermoepidérmica, la muestra fue tomada de la lesión ubicada en la región frontal derecha. Otras imágenes histológicas comprueban un infiltrado celular compuesto por abundantes histiocitos y eosinófilos. Al realizar los estudios inmunohistoquímicos correspondientes, se puede comprobar una intensa reacción positiva al CD1A,

y se deja notar una positividad extrema al S-100. Estos hallazgos inmunohistoquímicos coinciden con trabajos realizados por otros autores.<sup>(12,13)</sup> Se debe señalar que en nuestro paciente no se demostró lesión visceral alguna.

Existen variantes sindrómicas que pueden superponerse: forma localizada con afectación unifocal ósea o pulmonar: (granuloma eosinófilo [70%]), más frecuente en niños y adultos jóvenes y de forma diseminada que da manifestaciones como: afectación multifocal ósea, con mayor afección craneal (región petrosa, base de cráneo, órbitas y maxilar), afectación extraesquelética del sistema reticulo-endotelial (hepatoesplenomegalia, linfadenopatías, manifestaciones cutáneas, afectación del timo, tracto gastrointestinal, cerebral, pulmonar y renal. Se pudieran mencionar dos formas de presentación: crónica recurrente (Hand Schüller-Christian [20%]). Este tipo es más frecuente en niños entre 1-5 años y aguda fulminante: Letterer-Siwe (10%), recurrente en niños menores de 2 años.

Se debe considerar factores de mal pronósticos como son: la extensión de la enfermedad y la edad de presentación.<sup>(12-14)</sup> El paciente fue evaluado por una comisión multidisciplinaria y se encuentra recibiendo tratamiento según las normas oncológicas establecidas al efecto, con pronóstico reservado.

## CONCLUSIONES

La HCL es una enfermedad rara, que abarca un amplio espectro de manifestaciones clínicas y daña a varios órganos o sistemas; por el contrario ser localizada, es más frecuente en los niños y adultos jóvenes. Su etiología aún no se define con claridad, sí esta demostrada una proliferación anómala de las células de Langerhans. Los hallazgos radiológicos iniciales son confusos y difíciles de interpretar, se requieren de avanzados estudios inmunohistoquímicos para confirmar el diagnóstico. El pronóstico es variable y dependerá de la extensión de la enfermedad y la edad de presentación.

**Conflicto de intereses:** Los autores declaran no tener conflictos de intereses.

**Contribución de autores:** Los autores participaron en la redacción del trabajo y análisis

de los documentos.

**Financiación:** Hospital Oncológico María Curie.

## REFERENCIAS BIBLIOGRÁFICAS

1. Rosas Salarriaga S, Mesa Mesa C, Rosa Michaelis G. Histiocitosis de células de Langerhans e imágenes diagnósticas. Rev CES Med [revista en Internet]. 2016 [ cited 7 Ene 2019 ]; 30 (2): [aprox. 10p]. Available from: <http://www.scielo.org.co/pdf/cesm/v30n2/v30n2a12.pdf>.
2. Pila Pérez R, Rosales P, Pila Peláez R, Holguín V. Histiocitosis pulmonar de células de Langerhans. Enf Emerg [revista en Internet]. 2006 [ cited 7 Ene 2018 ]; 10 (2): [aprox. 7p]. Available from: [http://www.scielo.isciii.es/scielo.php?script=sci\\_arttext&pid=S0212...](http://www.scielo.isciii.es/scielo.php?script=sci_arttext&pid=S0212...)
3. Santana Álvarez J, Iglesias Solis JM, Sanches Rodrigues H, Miranda M, Garcia Fernandez SB. Histiocitosis X: presentación de tres casos. AMC [revista en Internet]. 2010 [ cited 7 Ene 2019 ]; 23 (2): [aprox. 5p]. Available from: [http://scielo.sld.cu/scielo.php?script=sci\\_arttext&pid=S1025-02552010000600013&lng=es&nrm=iso>.ISSN1025-0255](http://scielo.sld.cu/scielo.php?script=sci_arttext&pid=S1025-02552010000600013&lng=es&nrm=iso>.ISSN1025-0255).
4. Shea CR, Boos MD. Langerhans Cell Histiocytosis. Medscape GARD [revista en Internet]. 2016 [ cited 7 Ene 2019 ] Available from: <http://emedicine.medscape.com/article/1100579-overview>.
5. Langerhans Cell Histiocytosis Treatment (PDQ®)-Health Professional Version [Internet]. National Cancer Institute; 2016. [ cited 7 Ene 2019 ] Available from: <https://www.cancer.gov/types/langerhans/hp/langerhans-treatment-pdq>.
6. LCH in Children. Histiocytosis Association of America [revista en Internet]. 2016 [ cited 7 Ene 2019 ] Available from: <https://www.histio.org/page.aspx?pid=379>.
7. Luong Tai C, Scrigni A, Paglia M, Garavaglia M, Aisenberg N, Rowensztein H, et al. Histiocitosis de células de Langerhans con compromiso vertebral y de partes blandas. Caso clínico. Arch Argent Pediatr [revista en Internet]. 2016 [ cited 7 Ene 2019 ]; 114 (4): [aprox. 3p]. Available from:

<https://www.cancer.gov/types/langerhans/hp/langerhans-treatment-pdq>.

8. Valenzuela Rivera O, Cortes Santander JJ, Vila Valenzuela MA, Parra Lara R. Histicitosis dentrocítica, manifestaciones orales y cráneo faciales, reporte de tres casos. *Int. J. Monohol* [revista en Internet]. 2013 [ cited 7 Ene 2019 ] ; 31 (3): [aprox. 2p]. Available from: <http://www.scielo.sld.cu/pdf/est/v50n1/est02113.pdf>.

9. Haupt R, Miinkov M, Astigarra I, Schafer E, et al. Langerhans cell histiocytosis (LCH): guidelines for diagnosis, clinical work-up, and treatment for patients till the age of 18 years. *Pediatr Blood Cancer* [revista en Internet]. 2013 [ cited 7 Ene 2019 ] ; 60 (2): [aprox. 8p]. Available from: <https://www.ncbi.nlm.nih.gov/pubmed/23109216>.

10. Casanova A, Elena G, Rosso D. Histicitosis de células de Langerhans. *Rev Hematología* [revista en Internet]. 2013 [ cited 7 Ene 2019 ] ; 60 (2): [aprox. 9p]. Available from: <https://www.ncbi.nlm.nih.gov/pubmed/23109216>.

11. Corcuera-Delgado T, Garza Elizondo R, González Flores I, Velasco Hidalgo. Histicitosis de células de Langerhans senescentes. Informe de caso [Internet]. 2016 [ cited 1 Jul 2018 ] ; 37 (2): [aprox. 8p]. Available from: [http://www.scielo.org.mx/scielo.php?script=sci\\_arttext&pid=S0186-23912016000200094&lng=es&nrm=iso>.ISSN2395-8235](http://www.scielo.org.mx/scielo.php?script=sci_arttext&pid=S0186-23912016000200094&lng=es&nrm=iso>.ISSN2395-8235).

12. Acosta González A, Sánchez de Lorenzo-Cáceres MB, López Pino MA, Sirvent SI, Solís Muniz I. Manifestaciones óseas de la Histicitosis de células de Langerhans: de lo frecuente a lo infrecuente. *Epos. Sociedad Española de Radiología* [revista en Internet]. 2016 [ cited 1 Jul 2018 ] Available from: <http://pdf.posterng.netkey.at/download/index.php?module...poster...>

13. Emile JF, Abla O, Fraitag S. Revised classification of histiocytoses and neoplasms of the macrophage-dendritic cell lineages. *Blood* [revista en Internet]. 2016 [ cited 1 Jul 2018 ] ; 127 (22): [aprox. 16p]. Available from: <http://www.bloodjournal.org/content/127/22/2672?ssso-checked=true>.