

ARTÍCULO ORIGINAL

Subtipos inmunohistoquímicos y su relación con los aspectos clínico-patológicos e histológicos del cáncer de mama

Immunohistochemical subtypes and their relationship with the clinicopathological and histological aspects of breast cancer

Lourdes González-Longoria Boada¹  Secundino González Pardo²  Francisco López Muñoz¹ 

¹ Facultad de Salud Pública. Universidad Camilo José Cela, Spain

² Facultad de Ciencias de la Salud. Universidad Técnica del Norte, Ecuador

Cómo citar este artículo:

González-Longoria-Boada L, González-Pardo S, López-Muñoz F. Subtipos inmunohistoquímicos y su relación con los aspectos clínico-patológicos e histológicos del cáncer de mama. **Medisur** [revista en Internet]. 2022 [citado 2022 Jun 30]; 20(3):[aprox. 8 p.]. Disponible en: <http://www.medisur.sld.cu/index.php/medisur/article/view/5255>

Resumen

Fundamento: el pronóstico y la terapéutica del cáncer de mama están estrechamente relacionados con las características histopatológicas del paciente. Estas permiten establecer grupos pronósticos, como apoyo en la decisión de tratamientos individuales efectivos. Sin embargo, la información existente sobre la relación entre estos aspectos y los subtipos inmunohistoquímicos de cáncer de mama es limitada en países latinoamericanos.

Objetivo: determinar la relación entre las características clínico-patológicas e histológicas y los subtipos inmunohistoquímicos de cáncer de mama en pacientes ecuatorianas.

Métodos: estudio observacional de corte transversal en pacientes ecuatorianas atendidas en el Hospital Abel Gilbert Pontón entre enero de 2014 y diciembre de 2017. Se incluyeron 199 pacientes con diagnóstico histopatológico de cáncer de mama. Se analizaron variables clínico-patológicas: edad, tamaño del tumor y estado de los ganglios linfáticos; histológicas: tipo y grado histológico.

Resultados: la edad media de los pacientes fue de $56,77 \pm 11,96$ años. Se observaron metástasis ganglionares en la mayoría de los casos (63,3 %). El tamaño medio del tumor fue de $3,88 \pm 1,61$ cm. Más de la mitad de los casos (56,8 %) presentaron un grado histológico moderadamente diferenciado. El subtipo molecular predominante fue la neoplasia luminal A (53,8 %). El análisis demostró una asociación significativa ($p < 0,0001$) entre subtipos inmunohistoquímicos y las características clínico-patológicas e histológicas del cáncer de mama.

Conclusiones: la neoplasia mamaria en las pacientes ecuatorianas se diagnostica en estadios avanzados. El estudio enfatiza en la necesidad de introducir las pruebas de receptores inmunohistoquímicos en la práctica clínica para ayudar y determinar la biología del cáncer de mama, mejorar el efecto sobre la terapia y el pronóstico del paciente.

Palabras clave: cáncer de mama, biomarcadores, inmunohistoquímica, pronóstico

Abstract

Background: The prognosis and therapy of breast cancer (BC) is closely related to the histopathological characteristics of the patient. These allow to establish prognostic groups, as support in the decision of effective individual treatments. However, the existing information is limited on the relationship between these aspects and the immunohistochemical subtypes (IHC) of breast cancer in Latin American countries.

Objective: To determine the relationship between the clinical-pathological and histological characteristics with the IHC subtypes of BC in Ecuadorian patients.

Methods: An observational of the cross-sectional study was carried out in Ecuadorian patients treated at the Abel Gilbert Pontón Hospital between January 2014 and December 2017. 199 patients with a histopathological diagnosis of BC were included. Clinicopathological variables were analyzed: age, tumor size and lymph node status; histological: type and histological grade.

Results: The mean age of the patients was $56,77 \pm 11,96$ years. Lymph node metastases were observed in most cases (63,3%). The mean tumor size was $3,88 \pm 1,61$ cm. More than half of the cases (56,8%) presented a moderately differentiated histological grade. The predominant molecular subtype was Luminal A neoplasia (53,8%). The analysis showed a significant association ($p < 0, 0001$) between IHC subtypes and the clinicopathological and histological characteristics of BC.

Conclusions: Breast neoplasia in Ecuadorian patients is diagnosed in advanced stages. The study emphasizes the need to introduce IHC receptor tests into clinical practice to help determine the biology of breast cancer, improve the effect on therapy and the patient's prognosis.

Aprobado: 2022-03-22 10:59:43

Correspondencia: Lourdes González-Longoria Boada. Facultad de Salud Pública. Universidad Camilo José Cela. Madrid. España. longoria@uees.edu.ec

INTRODUCCIÓN

Según la Organización Mundial de la Salud (OMS), el cáncer de mama es una de las enfermedades más mortales del mundo y una de las principales causas de muerte en las mujeres.⁽¹⁾ Si bien es cierto que una detección temprana de esta enfermedad podría ayudar a reducir las probabilidades de sufrir consecuencias graves, todavía es difícil encontrar tratamientos más asertivos en sus etapas más avanzadas.⁽²⁾ Aun cuando los sistemas tradicionales de clasificación histológica, patológica y estadificación clínica son esenciales para el diagnóstico del cáncer de mama, no brindan información suficiente para evaluar las características biológicas de los tumores individuales y, por lo general, no son suficientes para las opciones de tratamiento. De hecho, es bien sabido que los tumores con el mismo subtipo histológico pueden tener trayectorias biológicas muy diferentes.⁽³⁾ Esta situación indica la necesidad de un sistema de clasificación más confiable para orientar la toma de decisiones clínicas, como estrategia para determinar el mejor tratamiento para cada paciente con cáncer de mama (CM).

En los últimos años, los constantes avances tecnológicos hacen que cada vez se proyecten técnicas y diagnósticos más asertivos y económicos, especialmente para los estratos socioeconómicos más bajos de todo el mundo.⁽⁴⁾ Pese a ello, esta sigue siendo una tarea muy difícil tanto para el sistema de Salud Pública como para la comunidad científica. Recientemente, se han utilizado terapias basadas en los subtipos genéticos, hormonales o inmunohistoquímicos del CM,⁽⁵⁾ una técnica sustitutiva para la micromatriz de ADN en la subtipificación de esta enfermedad.⁽⁶⁾ La determinación inmunohistoquímica (IHQ) se ha realizado a partir del receptor de estrógeno (RE), receptor de progesterona (PR, por sus siglas en inglés), receptor 2 del factor de crecimiento epidérmico humano (HER2) y Ki-67. Sin embargo, estos difieren de población en población, factores de riesgo,⁽⁷⁾ respuesta al tratamiento, supervivencia y más. Con base en este análisis, se ha propuesto un sistema de clasificación biológica intrínseca basado en la expresión genética, la cual se ha subdividido en cuatro subtipos: 1) luminal A; 2) luminal B [\pm]; 3) HER2/neu y 4) triple negativo, los cuales permiten cada vez más el análisis y desarrollo de nuevos tratamientos para los diferentes subtipos de CM, permitiendo una identificación más precisa en combinación con marcadores de

pronóstico y supervivencia.⁽⁸⁾

Debido a los diferentes pronósticos y estrategias de tratamiento, el conocimiento previo de los subtipos moleculares es esencial para el manejo de los pacientes diagnosticados de CM. Sin embargo, los estudios sobre estas expresiones moleculares son limitados, en especial en países en vías de desarrollo o poco desarrollados.

En este sentido, predecir el estado de la enfermedad a través de diversos factores – como las características clínico-patológicas, histológicas, IHQ y otras – es fundamental para un mejor tratamiento. No obstante, se sabe poco sobre la relación entre estas características y los subtipos IHQ de CM en Ecuador, así como en países Latinoamericanos. Los pocos estudios realizados sobre las características clínico-patológicas y biológicas del CM informan la relación que tienen con los subtipos moleculares.^(9,10) En vista de esto, el objetivo de este estudio fue determinar la relación entre las características clínico-patológicas e histológicas y los subtipos inmunohistoquímicos de cáncer de mama en pacientes ecuatorianas, diagnosticadas con neoplasia mamaria entre enero de 2014 y diciembre de 2017.

MÉTODOS

Se realizó un estudio observacional de corte transversal en pacientes ecuatorianas atendidas en el Hospital Abel Gilbert Pontón entre enero de 2014 y diciembre de 2017.

Se incluyeron 199 pacientes con diagnóstico histopatológico de cáncer de mama. No se incluyeron los casos ($n = 36$) que:

- 1) no tenían la historia clínica completa y
- 2) que la determinación de subtipos IHQ no se había realizado o estaba incompleta.

Las variables de investigación incluyen las características clínico-patológicas (edad, tamaño del tumor y estado de los ganglios linfáticos) e histológicas (tipo y grado histológico) de todos los casos analizados.

De acuerdo con el sistema propuesto por el *American Joint Committee on Cancer (AJCC)*,⁽¹¹⁾ los parámetros evaluados fueron estadificados. Los aspectos clínico-patológicos se clasificaron según lo descrito por Medina.⁽¹²⁾

Los resultados se analizaron con el software estadístico R para Windows, versión 4.1.0. La estadística descriptiva se presentó como frecuencias y porcentajes para las variables categóricas y medias \pm desviaciones estándar para las cuantitativas. La relación entre los parámetros clínico-patológicos, histológicos y los subtipos IHQ se evaluaron mediante las pruebas χ^2 (categóricas) y *t de student* (numéricas), respectivamente. Se definió un valor de $p < 0,05$ como significancia estadística.

El estudio fue aprobado por el comité de ética del Hospital Abel Gilbert Pontón de la ciudad de Guayaquil, Ecuador, de acuerdo con los

estándares éticos establecidos por la Declaración de Helsinki. Se respetó la identidad y confidencialidad de las pacientes. Todos los datos se anonimizaron antes de analizarlos.

RESULTADOS

Este estudio analizó 199 casos confirmados de cáncer de mama. La edad media de los pacientes fue de $56,77 \pm 11,96$ años. De acuerdo con la distribución etaria, los rangos de edad fueron de 27 a 91 años. La tasa de prevalencia más alta (90,5 %) se encontró en el rango de 39 a 77 años. El grupo con mayor incidencia fue el de 52-64 años. (Fig. 1).

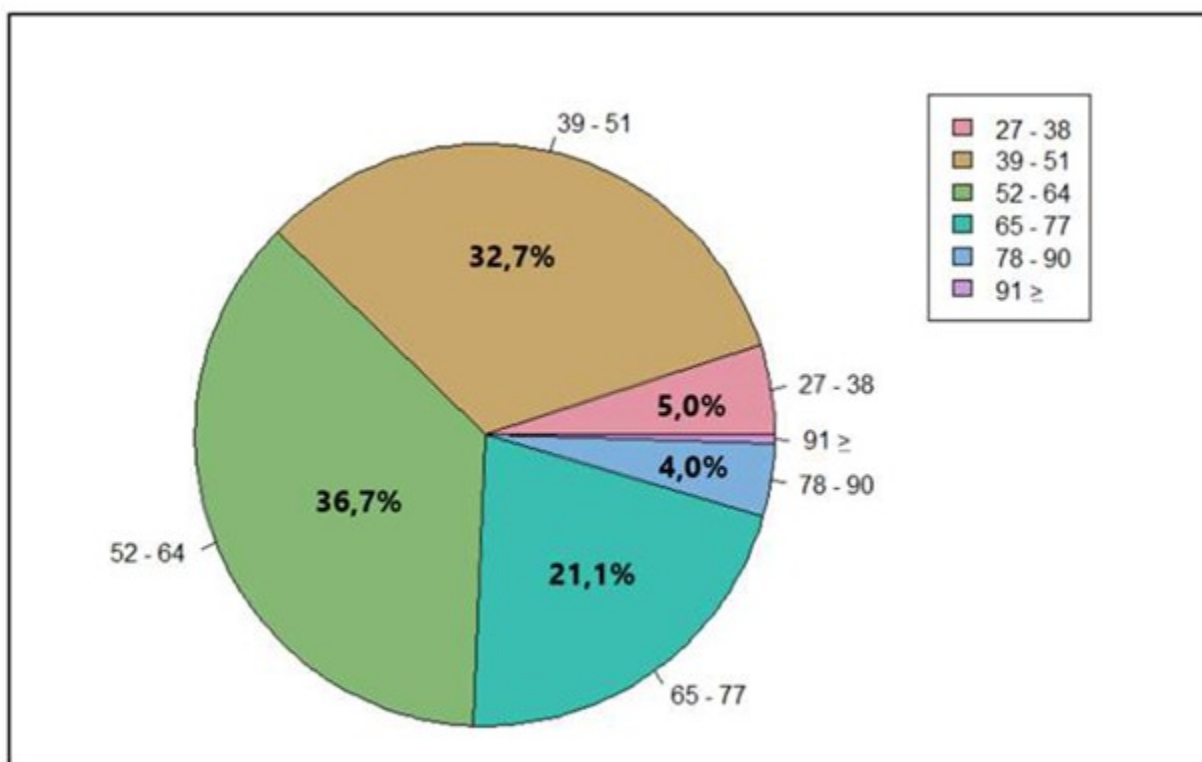


Fig. 1. Grupos etarios de las pacientes diagnosticadas con neoplasia mamaria

Se observó invasión de los ganglios linfáticos en la mayoría de los pacientes (63,3 %). Histológicamente, se encontró carcinoma ductal invasivo en casi todas las participantes, lo que representó el 99,5 % de los casos. El tamaño medio del tumor fue de $3,88 \pm 1,61$ cm. En más de la mitad de los casos (56,8 %) se presentó un grado histológico moderadamente diferenciado

(grado II).

El estudio inmunohistoquímico demostró que, de los 199 casos analizados, el 53,8 % de las muestras pertenecían al subtipo luminal A; 20,1 % a HER2/neu; el 11,6 % al luminal B y solo el 14,6 % al subtipo triple negativo. (Fig. 2).

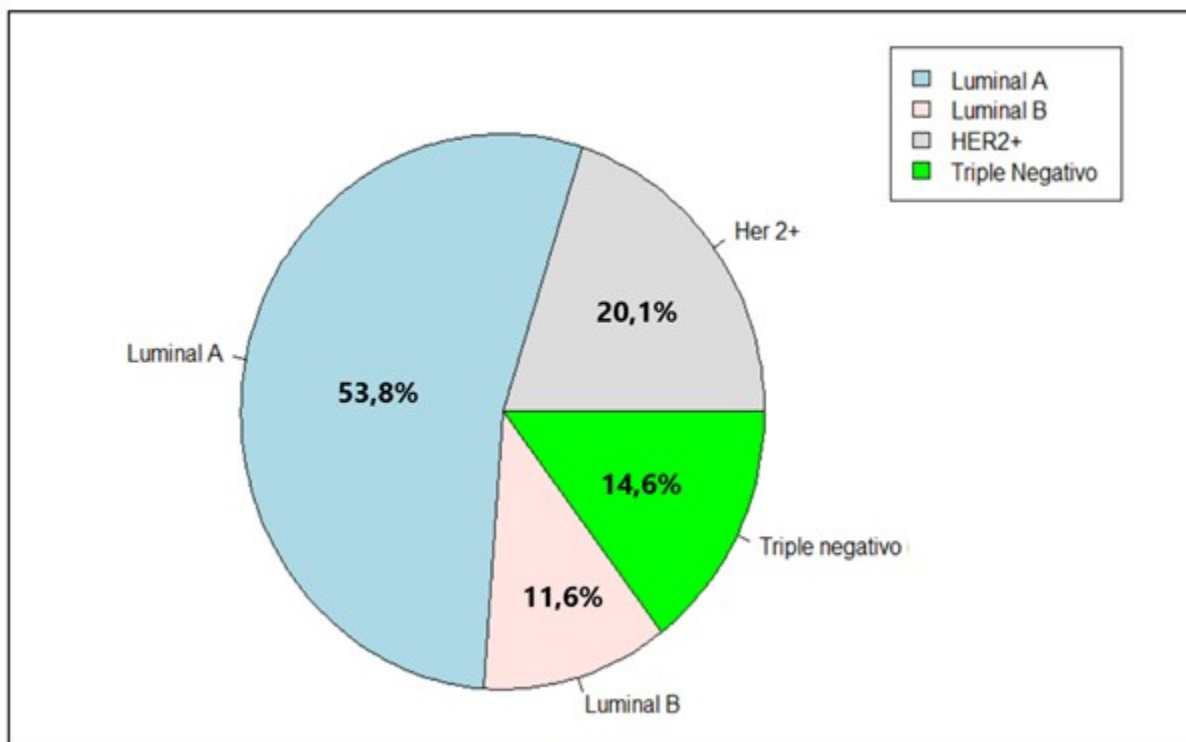


Fig. 2. Distribución de la clasificación inmunohistoquímica

El análisis demostró una asociación significativa ($p < 0,0001$) entre subtipos IHQ y las características clínico-patológicas e histológicas del CM. Cuando se estratificaron por grupo de edad los cuatro subtipos moleculares, se pudieron evidenciar diferencias entre las dos variables ($p < 0,0001$). Se encontró significación desde el punto de vista estadístico al comparar

los subtipos moleculares con el tamaño del tumor ($p = 0,023$). Los subtipos IHQ variaron significativamente según el estado ganglionar ($p < 0,0001$). Cuando los casos de CM se clasificaron por tipo histológico, no se encontraron diferencias significativas entre los subtipos moleculares ($p = 0,262$). Se observaron diferencias entre los subtipos IHQ con respecto al grado histológico ($p < 0,0001$). (Fig. 3 y Fig. 4).

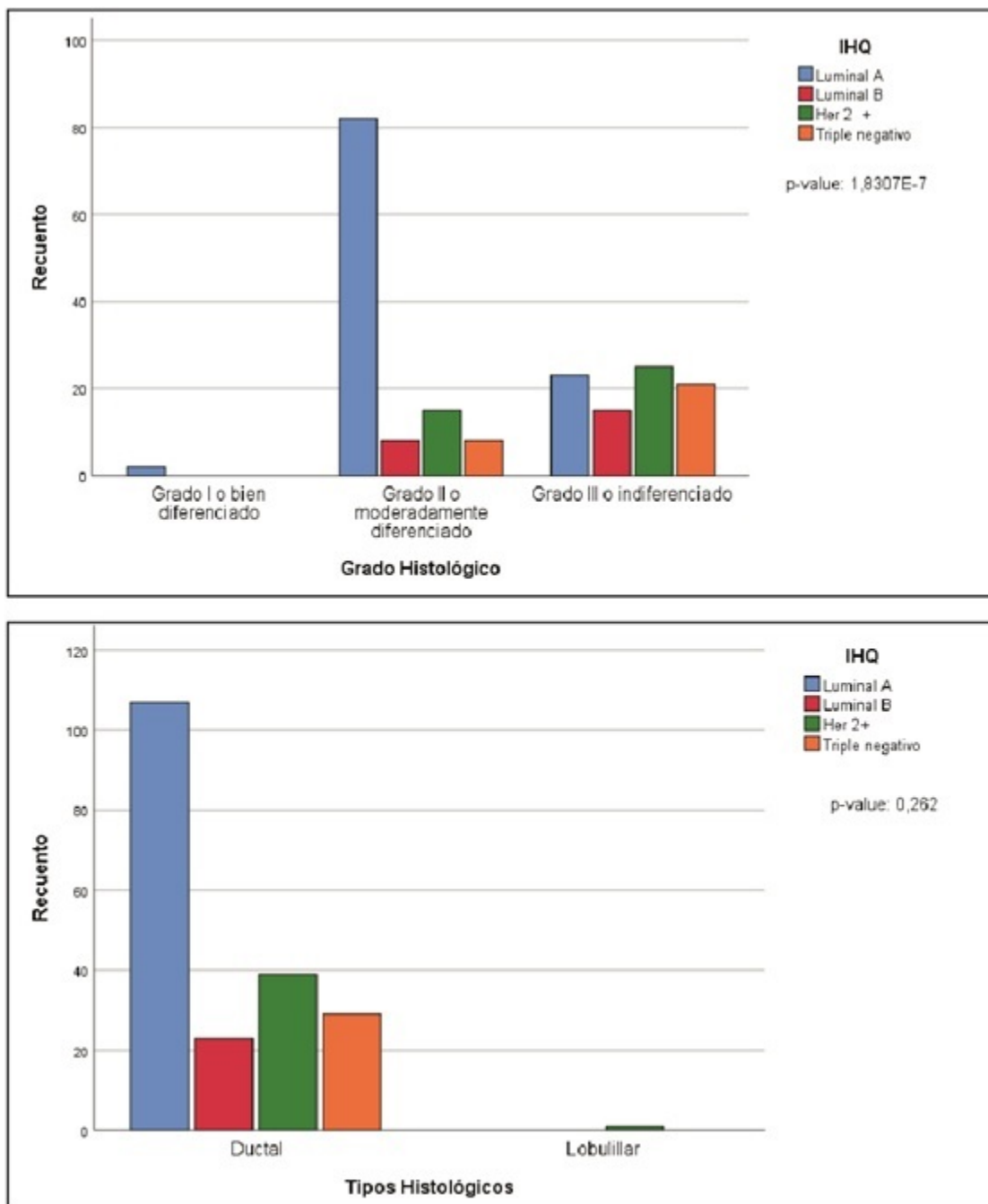


Fig. 3. Relación entre los subtipos IHQ y las características histológicas del CM

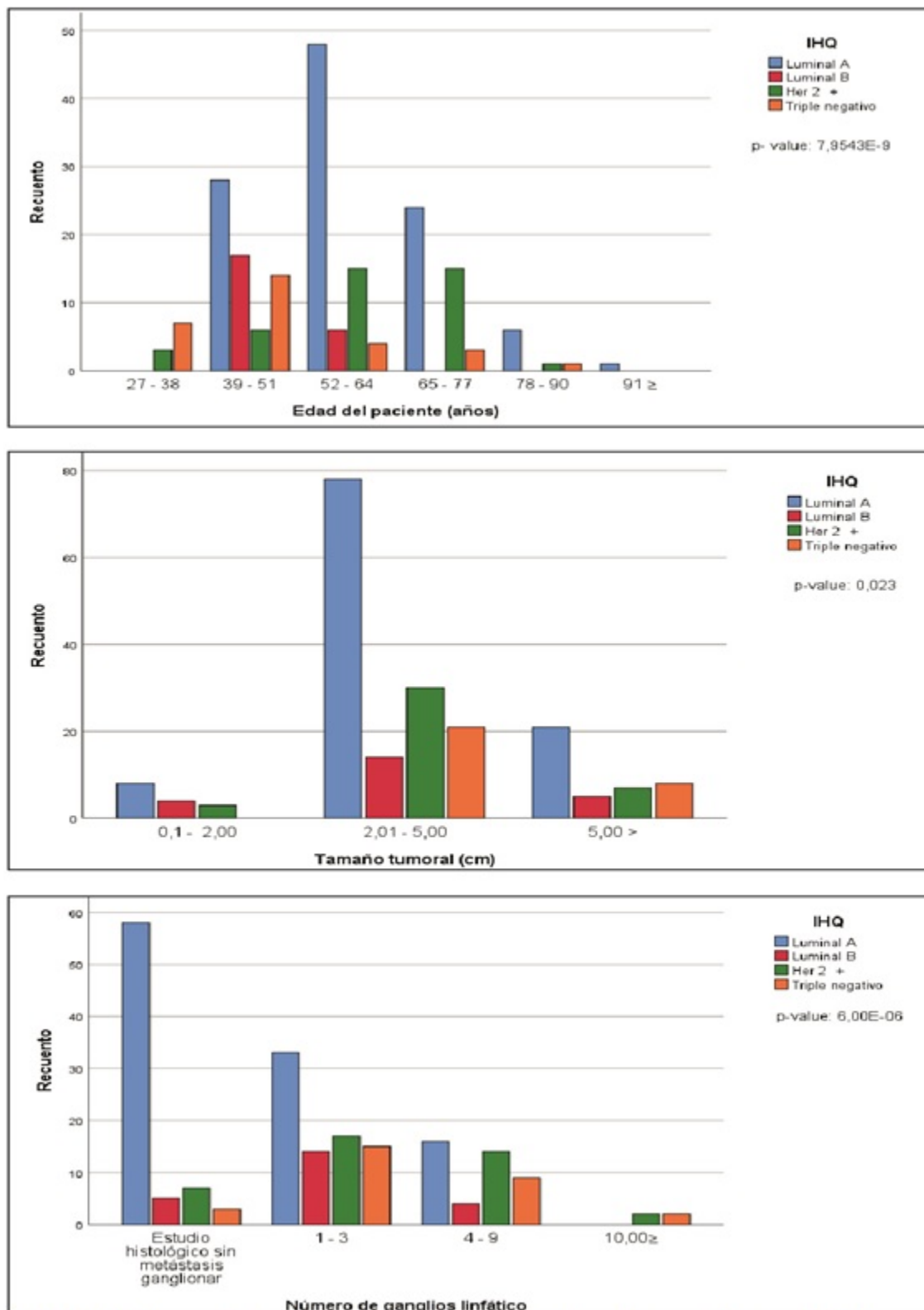


Fig. 4. Relación entre los subtipos IHQ y las características clínico-patológicas del CM

DISCUSIÓN

Aunque se ha identificado un número creciente de subtipos moleculares clínicamente relevantes, el tratamiento actual para pacientes con CM todavía se complementa con pruebas patológicas e histológicas a través de biomarcadores (por nombrar algunos, Oncotype DX, MapQuant Dx). De ahí la importancia del estudio, pues el diagnóstico y tratamiento del CM todavía sigue siendo un desafío.

Este estudio encontró que los tumores del subtipo luminal A son los carcinomas más comunes en la población ecuatoriana. Estos resultados son paralelos a otros estudios latinos, asiáticos y europeos.^(10,12,13,14,15) No obstante, no son similares a informes anteriores en los que se reporta el subtipo luminal B como neoplasia más frecuente.^(16,17) Esto demuestra que las diferencias inmunohistoquímicas se ven afectadas por muchos factores, incluidas las características de la población (culturas, etnias, otros), la edad, los métodos de identificación, el perfil genómico y los factores de riesgo. Los factores biológicos, como la baja penetrancia de la variación genética, pueden influir en determinación de subtipos IHQ.⁽¹⁰⁾ Los factores genéticos parecen jugar un papel importante en la incidencia y heterogeneidad del CM en diferentes razas y grupos étnicos.^(5,18)

Con respecto a las características clínico-patológicas, la afectación de los ganglios linfáticos y el estadio avanzado, son las mismas que se informaron en varios estudios.^(19,20) La edad media de las pacientes coincidió con los informes de Ulloa et al.⁽¹⁶⁾ y Vela et al.⁽¹⁷⁾ para la población ecuatoriana. Los estadios avanzados en el diagnóstico podrían explicarse por el retraso de la consulta, la ausencia de un programa nacional de control y prevención de cáncer de mama en la población, las deficientes instalaciones sanitarias y el uso inadecuado de los tratamientos.

Por otro lado, como se observó en la mayoría de los estudios de cáncer de mama en todo el mundo, el carcinoma ductal invasivo fue el tipo histológico dominante en las pacientes ecuatorianas. Además, el grado histológico II que se presentó con mayor frecuencia coincide con lo reportado por Medina⁽¹²⁾ y Simón et al.⁽¹³⁾

Se identificó que los subtipos IHQ de CM se relacionan con las características clínico-patológicas e histológicas ($p < 0,0001$). Esto

coincide con lo informado por Akbar et al.,⁽²¹⁾ Sohn et al.⁽⁹⁾ y Sengal et al.⁽²²⁾ Estos, y varios estudios, confirman una asociación significativa entre los perfiles moleculares y la edad, el tamaño del tumor, el estado ganglionar y el grado histológico, lo cual ratifica la importancia de los subtipos IHQ en el diagnóstico y terapéutica del CM.

Estos estudios sugieren que los subtipos moleculares pueden ser útiles para identificar la heterogeneidad de los resultados clínicos en el CM, lo que podría ayudar al sistema de salud pública y personal médico a mejorar la terapia para sus pacientes. En este sentido, es evidente la relevancia clínica de los subtipos moleculares identificados utilizando marcadores IHQ. Sin embargo, es importante estandarizar la metodología utilizada para la subtipificación molecular y la reproducibilidad. No obstante, se requiere un mayor esfuerzo para que estos avances teóricos sean aceptados por los departamentos de salud y estén disponibles para uso clínico.

Esto llevó a la conclusión que el carcinoma de mama en las pacientes ecuatorianas se presenta generalmente como tumores medianamente diferenciados y se diagnostican en estadios avanzados. El subtipo molecular predominante fue la neoplasia luminal A (53,8 %). Las características clínico-patológicas e histológicas se asociaron significativamente con los subtipos IHQ, a excepción del tipo histológico. El estudio enfatiza en la necesidad de introducir las pruebas de receptores en la práctica clínica para ofrecer un mejor tratamiento a los pacientes con CM. La investigación demostró que los parámetros histopatológicos pueden ayudar y determinar la biología del cáncer de mama, lo que puede contribuir a mejorar el efecto sobre la terapia y el pronóstico.

Conflicto de intereses

Los autores declaran no tener conflicto de intereses.

Contribuciones de los autores

Conceptualización: Lourdes González-Longoria Boada

Curación de datos: Lourdes González-Longoria Boada

Análisis formal: Lourdes González-Longoria Boada, Francisco López-Muñoz

Investigación: Lourdes González-Longoria Boada

Metodología: Lourdes González-Longoria Boada

Administración del proyecto: Lourdes González-Longoria Boada

Supervisión: Lourdes González-Longoria Boada, Francisco López-Muñoz, Secundino González Pardo

Redacción - borrador original: Lourdes González-Longoria Boada

Redacción - revisión y edición: Lourdes González-Longoria Boada, Secundino González Pardo, Francisco López-Muñoz

Financiación

Autofinanciado.

REFERENCIAS BIBLIOGRÁFICAS

1. Organización Mundial de la Salud. Cáncer de mama [Internet]. Washington: OMS; 2021. [cited 4 Jul 2021] Available from: <https://www.who.int/es/news-room/fact-sheets/detail/breast-cancer>.

2. Peñate FD, de la Torre A. El autoexamen y la detección precoz del cáncer de mama. *Medicentro Electrónica* [revista en Internet]. 2018 [cited 23 Jun 2021] ; 22 (1): [aprox. 3p]. Available from: http://scielo.sld.cu/scielo.php?script=sci_arttext&pid=S1029-30432018000100017.

3. Yanagawa M, Ikemoto K, Kawauchi S, Furuya T, Yamamoto S, Oka M, et al. Luminal A and luminal B (HER2 negative) subtypes of breast cancer consist of a mixture of tumors with different genotype. *BMC Research Notes*. 2012 ; 5 (1): 1-8.

4. Da Silva K, Dittrich M. Tecnologia em arteterapia para a saúde de pessoas com cancer de mama. *Saúde & Transformação Social/Health & Social Change*. 2014 ; 5 (3): 10-19.

5. Coates A, Winer E, Goldhirsch A, Gnant M, Piccart-Gebhart M, et al. Tailoring therapies-improving the management of early breast cancer: St Gallen International Expert Consensus on the Primary Therapy of Early

Breast Cancer 2015. *Annals Oncology*. 2015 ; 26 (8): 1533-46.

6. Subik K, Lee J, Baxter L, Strzepek T, Costello D, Crowley P, et al. The expression patterns of ER, PR, HER2, CK5/6, EGFR, Ki-67 and AR by immunohistochemical analysis in breast cancer cell lines. *Breast Cancer (Auckl)*. 2010 ; 4: 35-41.

7. Osorio N, Bello C, Vega L. Factores de riesgo asociados al cáncer de mama. *Revista Cubana de Medicina General Integral*. 2020 ; 36 (2): e1147.

8. Martínez J, Socorro C. Inmunohistoquímica en el cáncer de mama. Herramienta necesaria en la actualidad. *Medisur* [revista en Internet]. 2018 [cited 23 Jun 2021] ; 16 (1): [aprox. 4p]. Available from: http://scielo.sld.cu/scielo.php?script=sci_arttext&pid=S1727-897X2018000100016.

9. Sohn Y, Han K, Seo M. Immunohistochemical Subtypes of Breast Cancer: Correlation with Clinicopathological and Radiological Factors. *Iran J Radiol*. 2016 ; 13 (4): e31386.

10. Widodo I, Dwianingsih E, Anwar S, Triningsih F, Utoro T, Aryandono T. Prognostic Value of Clinicopathological Factors for Indonesian Breast Carcinomas of Different Molecular Subtypes. *Asian Pac J Cancer Prev*. 2017 ; 18 (5): 1251-56.

11. Edge S, Byrd D, Compton C, Fritz A, Greene F, Trotti A. *AJCC Cancer Staging Manual*. 7th. ed. Chicago: Springer; 2010.

12. Medina G. Características clínicas y pronósticas de los subtipos moleculares de cáncer de mama determinados por inmunohistoquímica. Arequipa, Perú. *Rev Peru Med Exp Salud Publica*. 2017 ; 34 (3): 472-77.

13. Simón S, Bines J, Werutsky G, Soares J, Chalu F, Getúlio J, et al. Characteristics and prognosis of stage I-III breast cancer subtypes in Brazil: The AMAZONA retrospective cohort study. *The Breast*. 2019 ; 44: 113-19.

14. Caldarella A, Buzzoni C, Crocetti E, Bianchi S, Vezzosi V, Apicella P, et al. Invasive breast cancer: a significant correlation between histological types and molecular subgroups. *J Cancer Res Clin Oncol*. 2013 ; 139 (4): 617-23.

15. Spitale A, Mazzola P, Soldini D, Mazzucchelli L, Bordon A. Breast cancer classification according to immunohistochemical markers:

clinicopathologic features and short-term survival analysis in a population-based study from the South of Switzerland. *Annals Oncology*. 2009 ; 20 (4): 628-35.

16. Ulloa P, Ronquillo S, Sánchez K. Sobrevida en pacientes con cáncer de mama según su inmunohistoquímica: experiencia del Instituto Oncológico Nacional - Sociedad de Lucha Contra el Cáncer, Guayaquil, Ecuador. *Rev Méd Sinerg*. 2020 ; 5 (7): e542.

17. Vela D, Salazar S, Salazar D. Frecuencia de subtipos moleculares de cáncer de mama, Hospital Metropolitano, 2016-2019, Quito-Ecuador. *Metro Ciencia*. 2020 ; 28 (3): 32-8.

18. Lebert J, Lester R, Powell E, Seal M, McCarthy J. Advances in the systemic treatment of triple-negative breast cancer. *Current Oncology*. 2018 ; 25 (1): 142-50.

19. Adani-Ifè A, Amégbor K, Doh K, Darré T.

Breast cancer in togolese women: immunohistochemistry subtypes. *BMC Women's Health*. 2020 ; 20 (1): 1-7.

20. Mwakigonja A, Lushina N, Mwangi A. Characterization of hormonal receptors and human epidermal growth factor receptor-2 in tissues of women with breast cancer at Muhimbili National Hospital, Dar es salaam, Tanzania. *Infect Agent Cancer*. 2017 ; 12: 60.

21. Akbar M, Akbar K, Naveed D. Frequency and correlation of molecular subtypes of breast cancer with clinicopathological features. *J Ayub Med Coll Abbottabad*. 2014 ; 26 (3): 290-3.

22. Sengal A, Haj-Mukhtar N, Elhaj A, Bedri S, Kantelhardt E, Mohamedani A. Immunohistochemistry defined subtypes of breast cancer in 678 Sudanese and Eritrean women; hospitals based case series. *BMC Cancer*. 2017 ; 17 (1): 1-9.