

## PRESENTACIÓN DE CASO

# Particularidades clínicas e imagenológicas de un paciente con neumonía por *Mycoplasma pneumoniae* adquirida en la comunidad

## Clinical and Imaging Characteristics of a Patient With Community-Acquired *Mycoplasma pneumoniae* Pneumonia

Masleidy Valladares Valle<sup>1</sup>  Teresa Amparo Fonseca Fernández<sup>1</sup> Annia Julia García Diego<sup>1</sup> Martha Yudey Rodríguez Pino<sup>1</sup> 

<sup>1</sup> Hospital General Universitario Dr. Gustavo Aldereguia Lima, Cienfuegos, Cienfuegos, Cuba

### Cómo citar este artículo:

Valladares-Valle M, Fonseca-Fernández T, García-Diego A, Rodríguez-Pino M. Particularidades clínicas e imagenológicas de un paciente con neumonía por *Mycoplasma pneumoniae* adquirida en la comunidad. **Medisur** [revista en Internet]. 2021 [citado 2021 Ago 16]; 19(4):[aprox. 6 p.]. Disponible en: <http://www.medisur.sld.cu/index.php/medisur/article/view/5060>

### Resumen

El *Mycoplasma pneumoniae* es causa frecuente de infecciones del tracto respiratorio superior e inferior en niños y adultos jóvenes, atribuyéndosele hasta un 40 % de los casos de neumonía adquirida en la comunidad. La neumonía por bacterias atípicas ha sido tema de discusión desde su descripción. El diagnóstico de la neumonía adquirida en la comunidad es fundamentalmente clínico. La radiografía de tórax es el patrón oro para confirmarlo, pero no se recomienda de forma rutinaria. En casos graves es necesaria la obtención de imágenes tomográficas. El objetivo de este trabajo es presentar el caso de un paciente con neumonía causada por *Mycoplasma pneumoniae* adquirida en la comunidad que fue atendido en el Hospital de Cienfuegos. Se trata de un hombre de color de piel blanca, de 51 años de edad, de procedencia urbana, sin hábitos tóxicos, con antecedentes patológicos personales de hipertensión arterial desde hacía tres años, con tratamiento regular; diabetes mellitus tipo 2, con control glucémico mediante dieta, además antecedentes referidos de insuficiencia venosa, el cual se ingresa en el hospital por el diagnóstico de neumonía atípica. Evolucionó hacia la gravedad, pero el adecuado empleo e interpretación de los elementos clínicos e imagenológicos permitió llegar al diagnóstico de neumonía por *Mycoplasma pneumoniae*, adquirida en la comunidad. Se logró una atención médica adecuada y la recuperación del paciente.

**Palabras clave:** neumonía por mycoplasma, diagnóstico, tomografía

### Abstract

*Mycoplasma pneumoniae* is a frequent cause of upper and lower respiratory tract infections in children and young adults, accounting for up to 40% of community-acquired pneumonia cases. The diagnosis of community-acquired pneumonia is primarily clinical. Chest radiography is the gold standard for confirmation, but it is not routinely recommended. In severe cases, tomographic imaging is necessary. The objective of this work is to present the case of a patient with pneumonia caused by *Mycoplasma pneumoniae* acquired in the community who was treated at the Hospital de Cienfuegos. This is a 51-year-old man of white skin color, of urban origin, without toxic habits, with a personal pathological history of arterial hypertension for three years, with regular treatment; Type 2 diabetes mellitus, with glycemic control through diet, in addition to a referred history of venous insufficiency, which was admitted to the hospital for the diagnosis of atypical pneumonia. It progressed towards severity, but the proper use and interpretation of the clinical and imaging elements allowed the diagnosis of community-acquired pneumonia due to *Mycoplasma pneumoniae* to be reached. Adequate medical care and recovery of the patient was achieved.

**Key words:** pneumonia, mycoplasma, diagnosis, tomography

**Aprobado:** 2021-05-27 15:38:29

**Correspondencia:** Masleidy Valladares Valle. Hospital General Universitario Dr. Gustavo Aldereguia Lima. Cienfuegos. Cuba. [martha.rodriguez@gal.sld.cu](mailto:martha.rodriguez@gal.sld.cu)

## INTRODUCCIÓN

El *Mycoplasma pneumoniae* es una causa frecuente de infecciones del tracto respiratorio superior e inferior en niños y adultos jóvenes, atribuyéndosele hasta un 40 % de los casos de neumonía adquirida en la comunidad.<sup>(1)</sup>

La neumonía por bacterias atípicas, entendida como aquella que no sigue el curso clínico o radiológico habitual,<sup>(2,3)</sup> ha sido tema de discusión desde su descripción. Se comenzó a mencionar como tal esta entidad cuando los conocimientos microbiológicos eran escasos y se limitaban a bacterias reconocibles con tinciones tradicionales, como el *Streptococo pneumoniae* y *Mycobacterium tuberculosis*. En 1938, en Philadelphia, Hobart Reimann popularizó el concepto a través de una publicación que reconocía algunas características especiales como el inicio gradual de la infección, poco compromiso general y asociación de síntomas respiratorios además de constitucionales, entre otras cosas. Algunos años más tarde, se estudió el comportamiento infeccioso de estas bacterias en la población de soldados estadounidenses de la Segunda Guerra Mundial.<sup>(4)</sup>

En la segunda mitad del siglo XX se fueron identificando distintos agentes microbiológicos, que hoy en día constituyen el grupo de las llamadas bacterias atípicas. En este grupo destacamos *Mycoplasma pneumoniae*, *Chlamydia pneumoniae*, *Chlamydia psittaci* y *Legionella pneumoniae*. La importancia actual de la infección por bacterias atípicas estriba en la alta frecuencia estimada, la ausencia de un método diagnóstico único idóneo y el conflicto sobre la necesidad real de tratamiento.<sup>(3,5)</sup>

La incidencia de neumonía es superior en los pacientes de edad avanzada en relación a los más jóvenes y esta incidencia se multiplica según aumenta la edad de los individuos. Pero, además, la frecuencia con que requieren ingreso hospitalario es mucho más elevada, de tal manera que aproximadamente el 70 % de los ingresos por neumonía en adultos corresponde a mayores de 65 años.<sup>(6,7)</sup>

Se ha descrito una serie de factores asociados a las neumonías atípicas adquiridas en la comunidad, relacionados con la edad, estado nutricional y el hábito de fumar que condicionan mayor incidencia en estos grupos poblacionales.<sup>(8,9,10)</sup>

El diagnóstico de la neumonía adquirida en la

comunidad (NAC) es fundamentalmente clínico. La radiografía de tórax es el patrón oro para confirmar el diagnóstico, pero no se recomienda de forma rutinaria. En casos graves es necesario la obtención de imágenes tomográficas.<sup>(11,12)</sup>

Con los datos aportados por la revisión de la bibliografía y con la finalidad de potenciar la integración clínico-imagenológica, se reliza la presentación del caso con el objetivo de describir las particularidades clínicas e imagenológicas en un paciente con neumonía adquirida en la comunidad por *Mycoplasma*, a propósito de un caso ingresado en el Hospital General Universitario Dr. Gustavo Aldereguía Lima, de Cienfuegos, Cuba.

## PRESENTACIÓN DEL CASO

Se presenta el caso de un paciente de color de piel blanca, de 51 años de edad, procedencia urbana, sin hábitos tóxicos, con antecedentes patológicos personales de hipertensión arterial desde hace tres años, con tratamiento regular (Enalapril 40 mg diarios); de diabetes mellitus tipo 2, con control glucémico mediante dieta, además antecedentes referidos de insuficiencia venosa y tratamiento regular con dobecilato de calcio, pentonxifilina y aspirina.

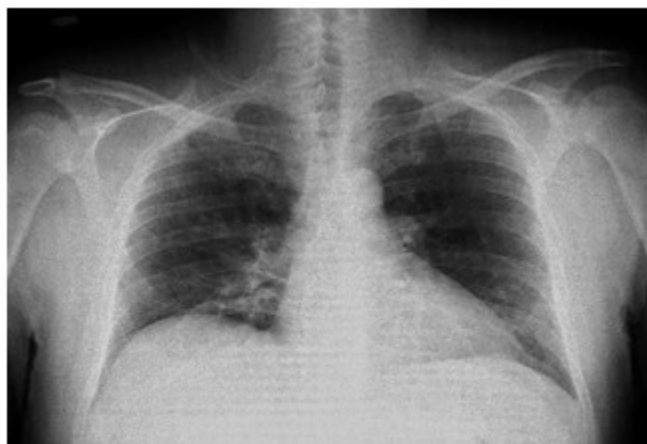El día jueves 13 de febrero del 2020, comenzó con cefalea frontal intensa, como único síntoma, con analgesia sin lograr alivio, por lo que el domingo 16 de febrero, acudió a Cuerpo de Guardia del Hospital General Universitario Dr. Gustavo Aldereguía Lima, de Cienfuegos, donde fue valorado por esta causa, constatándose tos húmeda, muy esporádica, cefalea intensa, con poco alivio con el uso de AINES.

No se constató en ningún momento fiebre u otro síntoma que pudiera acompañar a la cefalea, se examinó y se decidió ingreso en sala de Medicina Interna.

Al examen físico solamente se encontró taquicardia sinusal ligera.

Exámenes complementarios, leucograma y creatinina, indicados por urgencia, resultaron normales. Glucemia en 11,7 mmol /L , EKG taquicardia sinusal.

Se realizó rayos X de tórax que mostró radiopacidad poco homogénea, de aspecto inflamatorio hilio basal derecha. (Figura 1).



**Fig. 1.** Imagen que muestra la radiopacidad poco homogénea y aspecto inflamatorio hilio basal derecha.

Se decidió realizar tomografía axial computarizada de cráneo y punción lumbar, las cuales resultaron negativas.

Se decidió ingreso con la impresión diagnóstica de neumonía atípica.

Se impuso tratamiento inicial con antivirales, macrólidos y cefalosporina de tercera generación.

En sala de Medicina Interna, el paciente comenzó con fiebre de 38 grados Celsius, tos húmeda, que movilizaba secreciones con más frecuencia, polipnea moderada, estaba normotenso y con tendencia a la taquicardia. Presentaba crepitantes en base pulmonar derecha más acentuados que el día anterior y ligero tiraje intercostal, que mejoraba con suplemento de oxígeno; sin este la saturación era de 88 %.

Ante estos hallazgos, se valoró el caso de conjunto por los especialistas de la sala y se decidió cambio de tratamiento a meropenem, a dosis de 1 gramo cada 8 horas. Se indicó de urgencia realizar análisis para conteo de plaquetas y creatinina, así como test rápido de VIH y Rx de tórax; que arrojaron los siguientes resultados:

Rayos X de tórax: marcado empeoramiento radiológico.

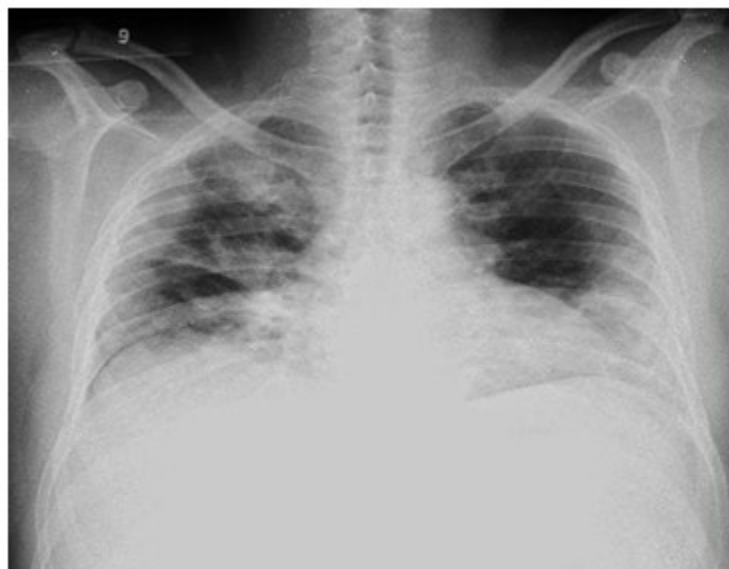Test rápido de VIH: negativo.

Creatinina: 108 mmol/L

Se decidió valorar el caso con el Servicio de Cuidados Intensivos Polivalente, que determinó trasladar al paciente al considerarlo con una neumonía grave.

El paciente continuó su evolución en sala de cuidados intensivos, el 19 de febrero del 2020, manteniéndose con dificultad respiratoria, normocárdico, con buen ritmo diurético, con tendencia a la hipertensión arterial y con saturación de oxígeno en 96 %, con mascarilla para suplemento de oxígeno. En cuanto a los parámetros paraclínicos se encontró de hallazgo la presencia de anemia ligera, con mejoría de la forma leucocitaria, glucemia y creatinina dentro de parámetros normales.

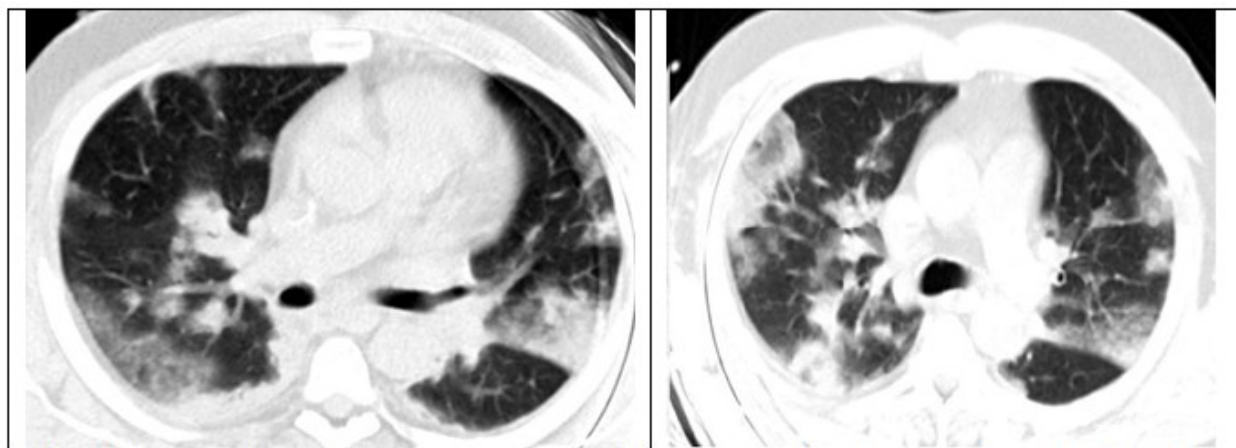
Se realizó rayos X de tórax de seguimiento, que mostró: radiopacidades difusas que ocupan en mayor cuantía regiones hiliar y parahiliares. (Figura 2).



**Fig. 2.** Imagen que muestra radiopacidades difusas, con mayor cuantía en regiones hiliar y parahiliares.

Se recibieron los resultados de esputo BAAR con codificación 0, esputo bacteriológico negativo; así como hemocultivos I, II, III; exudado nasofaríngeo con flora normal; serología y VIH no reactivos, antígeno y anticuerpo virus hepatitis B y C, respectivamente también negativos.

Se realizó tomografía de tórax que se informó como bronconeumonía atípica, afectaciones parcheadas en vidrio deslustrado con múltiples consolidaciones parenquimatosas y dilataciones bronquiales. Derrame pleural derecho de pequeña cuantía. (Figura 3).



**Fig. 3.** Imagen tomográfica que muestra afectaciones parcheadas en vidrio deslustrado con múltiples consolidaciones parenquimatosas y dilataciones bronquiales. Derrame pleural derecho.

Teniendo en cuenta la forma de presentación del cuadro clínico, los resultados radiológicos y los parámetros de laboratorio (la presencia de leucopenia), se mantuvo el pensamiento diagnóstico de una neumonía atípica, por lo que se decidió indicar test de *Mycoplasma pneumoniae* en el cultivo de secreciones y exudado nasofaríngeo para influenza AH1N1.

Por estas razones se decidió añadir al tratamiento antimicrobiano que se estaba llevando a cabo, la claritromicina (500 mg) 1 tableta cada 12 horas.

Se describió durante la evolución clínica del 24 de febrero 2020, paciente en 48 horas de tratamiento indicado previamente, mejoría clínica, afebril y estabilidad de todos los parámetros vitales, con restitución a la normalidad de la forma leucocitaria en periferia y control metabólico adecuado. Rayos X de tórax con mejoría de las lesiones inflamatorias.

Se recibe test de mycoplasma positivo (*Mycoplasmas sp*), sensible a la tetraciclina, pero sin que se realizara la prueba *in vitro* para macrólidos y teniendo en cuenta que era el quinto día con claritromicina y había existido mejoría clínica y radiológica se decidió mantener igual terapia antimicrobiana.

Paciente que continuó con evolución clínica y radiológica favorable, al decimotercer día de estadía hospitalaria se decidió su egreso.

Diagnóstico definitivo: neumonía por *Mycoplasma pneumoniae*.adquirida en la comunidad

## DISCUSIÓN

En este tipo de neumonía, descrita en el caso que se presenta, los síntomas se desarrollan gradualmente en días a semanas. Los que con mayor frecuencia se reportan son taquipnea, tos y fiebre. Dentro de los síntomas, la tos es el más constante descrito en la literatura, desde tos seca hasta productiva, en la mayoría de los casos de duración prolongada. Las manifestaciones pulmonares suelen ser similares a las producidas por infecciones virales como coriza, odinofagia y polipnea leve, destacando que además es muy frecuente la coinfección con virus.<sup>(3,13)</sup>

En el caso presentado predominó de manera inicial cefalea y tos húmeda, coincidiendo que la tos es uno de los síntomas que con mayor

frecuencia presentan estos pacientes.

En relación con los síntomas atípicos se ha observado que el 77 % de los pacientes presentaba taquipnea, signo que junto a la tos y la fiebre, son los más frecuentes. En particular, el 30-50 % se presentan sin fiebre, 55 % sin tos y 45 % sin disnea.<sup>(7)</sup> Aspectos que se relacionan con su evolución posterior; entre el tercer y cuarto día de iniciada las manifestaciones clínicas se hacen más evidentes la fiebre de 38 grados Celsius, tos húmeda, polipnea moderada y taquicardia.

En un estudio descriptivo realizado en el Hospital Clínico de la Universidad Católica de Chile entre los años 2000 y 2005, se analizaron las manifestaciones clínicas de pacientes cursando con neumonía por *Mycoplasma pneumoniae* y destaca que los síntomas referidos por los pacientes con mayor frecuencia fueron fiebre, compromiso del estado general y tos productiva. Con respecto a los signos, en la mitad de los pacientes se encontró sibilancias, y en alrededor de dos tercios de los casos crepitaciones.<sup>(14)</sup> Al contrastar esta información con el caso que se presenta coincide la fiebre elevada, presencia de sibilancia y crepitantes bibasales.

Una revisión Cochrane analiza los síntomas y signos clínicos de pacientes con infección por *Mycoplasma pneumoniae* para realizar el diagnóstico de esta enfermedad. En esta publicación destaca que la ausencia de sibilancias está asociado a la presencia de la enfermedad y el dolor torácico dobla la probabilidad diagnóstica; sin embargo, la información obtenida en este estudio es insuficiente para establecer una relación entre la presencia/ausencia de estos, otros síntomas y el diagnóstico de la infección; llama la atención la ausencia de sibilancias, ya que por años se ha considerado un elemento altamente sugerente de esta etiología.<sup>(15)</sup>

Un estudio que analizó las manifestaciones de la neumonía asociada a microorganismos atípicos, en personas inmunocompetentes, mostró un predominó en adultos menores de 65 años, fumadores, con comorbilidad cardiovascular, la duración media de los síntomas antes de la consulta fue diez días, la estadía media en el hospital fue doce días y 11,5 % fallecieron en el seguimiento a 30 días.<sup>(16)</sup> Al revisar estos aspectos en el caso que se presenta fue menos de 65 años, con comorbilidades como la hipertensión arterial y diabetes mellitus tipo II,



llama la atención que el empeoramiento de los síntomas estuvo entre el tercer y cuarto día, la estadía hospitalaria fue similar y con resultados favorables al egreso.

Sobre el estudio de laboratorio específico del *Mycoplasma pneumoniae*, aún en la actualidad, no existe una recomendación clara y única sobre la mejor prueba diagnóstica. El cultivo es 100 % específico para detectar su presencia.<sup>(3,17,18)</sup> Elemento que sirvió de gran orientación en el diagnóstico del caso que se presenta.

En relación al compromiso radiológico, se ha descrito clásicamente un patrón reticular intersticial difuso, sin embargo muchos autores describen que los hallazgos en las radiografías de tórax pueden ser muy variados, y no permiten distinguirla de infección por bacterias típicas o agentes virales. Un elemento muy sugerente de infección por *Mycoplasma pneumoniae* es la clásica descripción de una disociación clínico-radiológica, en la que destacan muchos hallazgos radiológicos en un paciente poco sintomático o en muy buenas condiciones. De acuerdo al estudio realizado en el Hospital Clínico de la Universidad Católica, antes citado, lo más frecuente fue encontrar patrón de consolidación o infiltrado intersticial difuso.<sup>(14)</sup>

En el caso presentado fue de gran utilidad el empleo de los rayos X de tórax, con las imágenes obtenidas inicialmente para el diagnóstico y permitieron el seguimiento del caso identificando patrones sugestivos de este tipo de neumonía.

El empleo de la TAC, corroboró los patrones sugestivos de la afección y permitió delimitar su extensión.

Como conclusión en este caso se puede plantear que desde el inicio existió una alta sospecha de neumonía atípica, los elementos clínicos, de laboratorio e imagen fueron contribuyendo gradualmente al diagnóstico y fueron de gran utilidad en el seguimiento del paciente, permitiendo trazar pautas de tratamiento adecuadas que contribuyeron a mejorar la calidad asistencial. Podemos afirmar que de manera general los elementos clínicos e imagenológicos contribuyeron al seguimiento y evolución del paciente logrando la recuperación de este.

## Conflicto de intereses

Los autores declaran la no existencia de conflicto de intereses.

## Contribuciones de los autores

Conceptualización: Masleidy Valladares Valle; Teresa Amparo Fonseca Fernández; Martha Yudey Rodríguez Pino.

Visualización: Annia Julia García Diego, Teresa Amparo Fonseca Fernández.

Redacción del borrador original: Masleidy Valladares Valle; Martha Yudey Rodríguez Pino.

Redacción, revisión y edición: Masleidy Valladares Valle.

## Financiación

Hospital General Universitario Dr. Gustavo Aldereguía Lima. Cienfuegos.

## REFERENCIAS BIBLIOGRÁFICAS

- Hopp E, Martínez LC, Díaz M, Vásquez Quintero A, Domínguez M, Di Girolamo C, Carreiro M. Neumonía por *Mycoplasma pneumoniae* complicada con pancreatitis y hepatitis aguda. Revista Gastroenterología Nacional. 2013 ; 67 (2): 106-11.
- Parra W. Neumonías atípicas. Neumol Pediatr. 2013 ; 8: 74-8.
- Sepúlveda A, Castet A, Bertrand P. Neumonía por bacterias atípicas: *Mycoplasma* y *Chlamydia pneumoniae* ¿Qué elementos tenemos para hacer un diagnóstico adecuado y decidir cuándo tratar?. Neumol Pediatr. 2015 ; 10 (3): 118-23.
- Murdoch D, Chambers S. Atypical pneumonia-time to breathe new life into a unuseful term?. Lancet Infect Dis. 2009 ; 9: 512-19.
- Wolf J, Daley A. Microbiological aspects of bacterial respiratory tract illness in children: atypical pathogens. Paediatr Respir Rev. 2007 ; 8: 212-20.
- Vega JM, Rodríguez Pascual AC. Neumonía [Internet]. Lima: Universidad Privada San Juan Bautista; 2018. [ cited 6 Mar 2020 ] Available from :

<https://www.studocu.com/pe/document/universidad-privada-san-juan-bautista/semiologia/resumen-es/resumen-de-neumonia/8172095/view>.

7. Acuña H, Auchter M, Medina O. Características sociodemográficas y clínicas del adulto mayor con neumonía asistidos en el servicio de clínica médica del Hospital Geriátrico de Agudos "Juana F. Cabral". Revista de Salud Pública. 2018 ; XXII: 54-61.

8. Luengo Márquez C, Maicas Martínez L, Navarro González J, Romero Rizos L. Justificación, concepto e importancia de los síndromes geriátricos. In: Tratado de Geriatria para residentes. Madrid: International Marketing & Communication, S.A; 2006. p. 143-50.

9. Rodríguez-Pecchi MS, Carlson D, Montero-Tinnirello J, Parodi RL, Montero A, Greca Alcides A. Estado nutricional y mortalidad en neumonía de la comunidad. Medicina (B. Aires). 2010 ; 70 (2): 120-6.

10. Jiménez Sanz M, Sola Villafranca JM, Pérez Ruiz C, Turienzo Llata MJ, Larrañaga Lavin G, Mancebo Santamaría MA, et al. Estudio del estado nutricional de los ancianos de Cantabria. Nutr Hosp. 2011 ; 26 (2): 345-54.

11. Harris M, Clark J, Coote N. British Thoracic Society guidelines for the management of community acquired pneumonia in children: update 2011. Thorax. 2011 ; 66 Suppl 2: S1-23.

12. Úbeda Sansano MI, Murcia García J. Neumonía adquirida en la comunidad. Algoritmo [revista en Internet]. 2018 [ cited 5 Mar 2020 ] ; 36: [aprox. 10p]. Available from:

<https://algoritmos.aepap.org/algoritmo/36/neumonia-adquirida-en-la-comunidad>.

13. Waites K. New concepts of Mycoplasma infection in children. Pediatr Pulmonol. 2003 ; 36: 267-78.

14. Paul M, Vega-Briceño L, Potin M, Ferrés M, Pulgar D, García C. Características clínicas de la enfermedad respiratoria causada por Mycoplasma pneumoniae en niños hospitalizados. Rev Chil Infectol. 2009 ; 26: 343-9.

15. Wang K, Gill P, Perera R, Thomson A, Mant D, Harnden A. Clinical symptoms and signs for the diagnosis of Mycoplasma pneumoniae in children and adolescent with community acquired pneumoniae. Cochrane Database Syst Rev. 2012 ; 10: 34-9.

16. Saldias Peñafiel F, Gassmann Poniachik J, Canelo López A, Díaz Patiño O. Características clínicas de la neumonía adquirida en la comunidad del adulto inmunocompetente hospitalizado según el agente causal. Rev Méd Chile. 2018 ; 146 (12): 34-9.

17. Loens K, Goossens H, Ieven M. Acute respiratory infection due to Mycoplasma pneumoniae: current status of diagnostic methods. Eur J Clin Microbiol Infect Dis. 2010 ; 29: 1055-69.

18. Chang H, Chan L, Shao P, Lee P, Chen J, Lee C, et al. Comparison of real-time polymerase chain reaction and serological test for the confirmation of Mycoplasma pneumoniae infection in children with clinical diagnosis of atypical pneumonia. J Microbiol, Immunol Infect. 2014 ; 47: 137-44.