

## PRESENTACIÓN DE CASO

# Esplenomegalia gigante por enfermedad de Gaucher

## Giant splenomegaly due to Gaucher disease

Raysy Sardiñas Ponce<sup>1</sup>  Obel Alcides Guerra Leal  Servando Roig Verdecia 

<sup>1</sup> Hospital General Docente Dr. Enrique Cabrera Cossío, La Habana, La Habana, Cuba

**Cómo citar este artículo:**

Ponce R, Leal O, Verdecia S. Esplenomegalia gigante por enfermedad de Gaucher. **Medisur** [revista en Internet]. 2021 [citado 2022 Ago 11]; 19(6):[aprox. 6 p.]. Disponible en: <http://www.medisur.sld.cu/index.php/medisur/article/view/5040>

**Resumen**

La enfermedad de Gaucher es la enfermedad más frecuente del grupo de las enfermedades de depósito lisosomal, la cual pertenece a los errores innatos del metabolismo. Se produce acumulación de glucocerebrosidos en diferentes órganos y como consecuencia, el desarrollo de síntomas y signos multisistémicos que se establecen de manera crónica y progresiva, tales como: visceromegalias, destrucción ósea y citopenias periféricas. Se presenta un paciente masculino de 43 años con diagnóstico de esta enfermedad desde la infancia, que desarrolló esplenomegalia gigante con hiperesplenismo, por lo que requirió esplenectomía, obteniéndose buenos resultados con el tratamiento quirúrgico.

**Palabras clave:** enfermedad de Gaucher, esplenomegalia, esplenectomía

**Abstract**

Gaucher disease is the most common disease of the lysosomal storage diseases group comprised within innate errors of metabolism. There is glucocerebrosides accumulation in different organs and as a consequence, the development of symptoms and multisystemic signs that are established in a chronic and progressive way, such as: visceromegaly, bone destruction and peripheral cytopenias. A 43-years-old male patient is presented with a diagnosis of this disease since childhood, who developed giant splenomegaly with hypersplenism, for which he required splenectomy, obtaining good results with surgical treatment.

**Key words:** Gaucher's disease, splenomegaly, splenectomy

**Aprobado:** 2021-11-30 13:29:29

**Correspondencia:** Raysy Sardiñas Ponce. [raysyponce@infomed.sld.cu](mailto:raysyponce@infomed.sld.cu)

## INTRODUCCIÓN

La enfermedad de Gaucher (EG), debe su nombre por haber sido descrita por Phillipe Gaucher en 1882. Es la enfermedad más frecuente del grupo de las enfermedades de depósito lisosomal comprendidas dentro de los errores innatos del metabolismo. La enfermedad de Gaucher se debe a mutaciones en el gen responsable de la síntesis de la enzima lisosomal b-glucocerebrosidasa ácida. El patrón de herencia es autosómico recesivo.<sup>(1)</sup>

Se produce acumulación de glucocerebrósidos en la médula ósea, el bazo, el hígado, los pulmones, tejido esquelético y en las formas neurológicas en el cerebro. Como consecuencia, las características de la EG son el desarrollo de síntomas y signos multisistémicos que se establecen de manera crónica y progresiva, tales como: visceromegalias, destrucción ósea y citopenias periféricas.<sup>(1)</sup>

La prevalencia de la EG es de 1/40 000 a 1/60 000 personas. Se clasifica en tres formas clínicas en base a la ausencia (tipo 1) o presencia (tipos 2 y 3) de signos neurológicos. La forma clínica tipo 1 es la más frecuente en todos los grupos poblacionales. El pronóstico de la EG cambió radicalmente desde la aparición de la terapia de reemplazo enzimática (TRE) con imiglucerasa.<sup>(1)</sup>

La esplenectomía es actualmente considerada una práctica de excepción para pacientes con trombocitopenia severa sintomática o con clínica de compresión abdominal aún en pacientes con TRE. Implica la remoción de un órgano reservorio de macrófagos, genera un fenotipo más severo con compromiso pulmonar, óseo y hepático, y disminuye la expectativa de vida con respecto a los pacientes sin esplenectomía.<sup>(1)</sup>

Se ha relacionado esta práctica con hipertensión pulmonar, hipertensión portal y hepatomegalia. Existe experiencia con la esplenectomía quirúrgica parcial o por embolización con resultados favorables, indicada esta última en pacientes con severo hiperesplenismo y trombocitopenia secundaria aún con tratamiento con TRE. Por lo tanto, la esplenectomía debería realizarse sólo en circunstancias que no pueda resolver el tratamiento de reemplazo y comprometan la vida del paciente.<sup>(2)</sup>

El objetivo de este trabajo es presentar el caso de un paciente con esplenomegalia gigante por enfermedad de Gaucher que requirió esplenectomía como tratamiento para esta entidad.

## PRESENTACIÓN DEL CASO

Paciente de 43 años con antecedentes de enfermedad de Gaucher tipo 1, diagnosticada desde los 12 años de edad, y que desarrolló complicaciones como miocardiopatía dilatada e insuficiencia cardíaca desde el año 2003, que desde hacía dos años presentaba decaimiento y aumento de volumen del abdomen, que fue incrementándose paulatinamente, de crecimiento lento, sin asociarse a dolor abdominal ni otros síntomas, por lo que se estudia y se diagnostica esplenomegalia gigante, acompañándose de anemia y leucopenia. Ante la imposibilidad de recibir tratamiento médico efectivo para esta enfermedad, recibiendo solo tratamiento sintomático con múltiples transfusiones sanguíneas, y la gran esplenomegalia con síntomas compresivos, se decide ingresar para tratamiento quirúrgico.

Antecedentes patológicos familiares: hermana esplenectomizada por enfermedad de Gaucher tipo 1; hermana fallecida con APP de enfermedad de Gaucher tipo 1.

### Datos positivos al examen físico:

- Mucosas ligeramente hipocoloreadas
- Aparato cardiovascular: soplo sistólico III/VI en foco mitral.
- Abdomen: presencia de telangiectasias en hemiabdomen superior, hepatomegalia que rebasa 3 centímetros el reborde costal derecho, borde fino, superficie lisa, no dolorosa; esplenomegalia que ocupa todo el hemiabdomen izquierdo y llega hasta la fosa ilíaca derecha, firme, de borde romo, no dolorosa, superficie lisa.
- Examen de la región anal: presencia de hemorroides externas

### Exámenes complementarios:

- De laboratorio: (se muestran los resultados del período preoperatorio previa preparación y compensación hematológica).

Hemoglobina 9,3 g/dL	Plaquetas $200 \times 10^9/L$
Hematocrito 0,31	Tiempo de sangrado 1 minuto
Leucocitos totales $5,0 \times 10^9/L$	Tiempo de coagulación 8 minutos
Polimorfoneucleares 69%	Tiempo de protrombina 17,6 segundos (paciente) vs. 13,1 segundos (control)
Linfocitos 31%	INR 1,3
Eritrosedimentación 12 mm/h	Amilasa 41,2 UI/L
Glicemia 5,29 mmol/L	Albúmina 36 g/dL
Creatitina 61 UI/L	Globulinas 52 g/dL
TGP 50UI/L	LDH 120 UI/L
TGO 86 UI/L	IgM-2 4,27 H
Bilirrubina total 28,9 UI/L	IgA-2 6,30 H
Bilirrubina directa 9,7 UI/L	IgG-2 48,50 H
Bilirrubina indirecta 19 UI/L	Complemento C3C-2 0,49 H
FAL 117 UI/L	Complemento C4-2 0,07 H
GGT 43,1 UI/L	

◦ **Estudios Imageneológicos:**

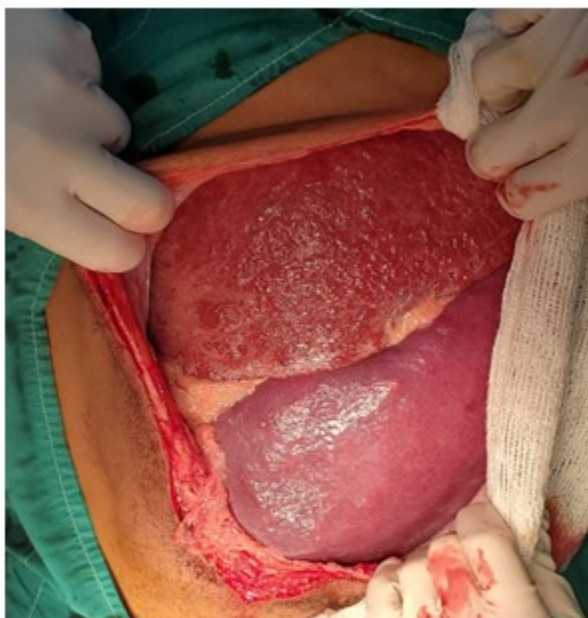Ultrasonido abdominal: hígado con hepatomegalia de 5 cm homogéneo, ecogenicidad conservada. Vesícula biliar de paredes finas sin litiasis. Ambos riñones de tamaño normal, no litiasis ni dilataciones, con buena relación seno parénquima. Bazo con moderada a severa esplenomegalia, que mide 36,6 cm, con múltiples imágenes nodulares. Páncreas sin alteraciones. No líquido libre en cavidad abdominal. Vejiga vacía.

◦ Otros del preoperatorio:

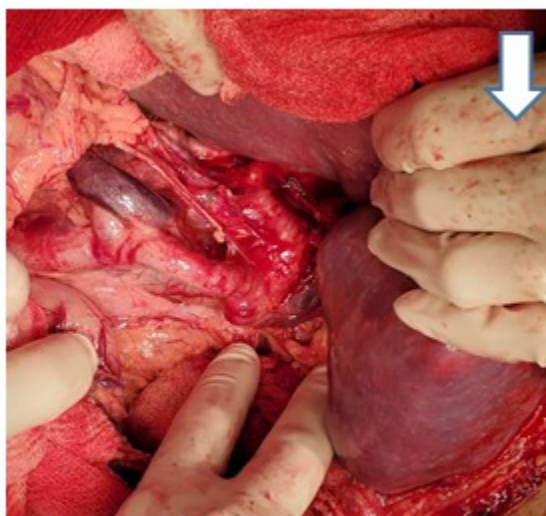
Ecocardiograma (conclusiones): miocardiopatía dilatada con disfunción sistólica ligera del ventrículo izquierdo, dilatación de la aurícula derecha. Insuficiencia mitral ligera. No signos de

hipertensión pulmonar. Fracción de eyección 59%.

Después de ser evaluado por cardiología, así como realizar la preparación por hematología, se realiza tratamiento quirúrgico. Se efectuó laparotomía exploradora con los siguientes hallazgos: bazo que ocupa todo hemiabdomen izquierdo y fosa ilíaca izquierda de aproximadamente 50 centímetros, de borde romo y superficie nodular, consistencia firme, con angulación del pedículo esplénico, hígado de aproximadamente 25 centímetros de superficie granular fina, bazo accesorio de 1 centímetro en epiplón mayor, signos de hipertensión portal (Fig. 1 y 2). Se realiza esplenectomía convencional sin complicaciones, con sangrado intraoperatorio de 150 mililitros y tiempo quirúrgico de 115 minutos. Se deja drenaje abdominal en la celda esplénica. (Fig. 3).

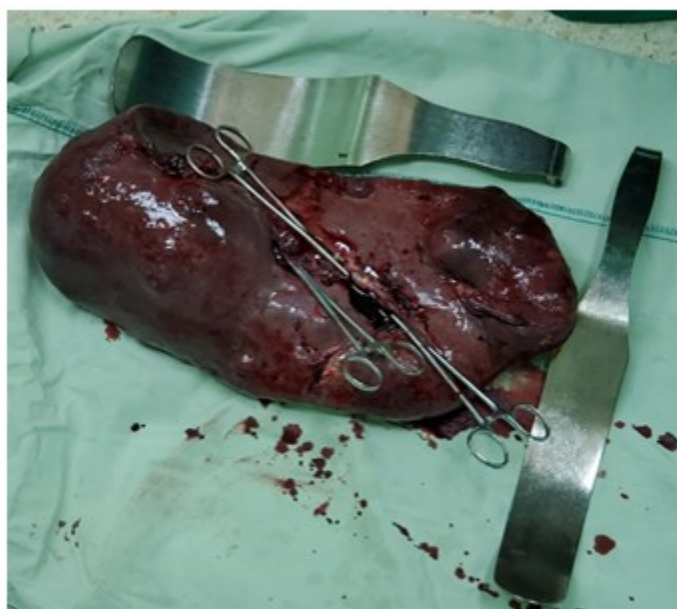

**Fig.1:** Hepatomegalia y esplenomegalia gigante, donde el bazo ocupa el hemiabdomen izquierdo e hipogastrio



**Fig. 2:** Esplenomegalia y signos de hipertensión portal





**Fig. 3:** Pieza quirúrgica. (Se observa la cara visceral del bazo)

El paciente se traslada a Unidad de Cuidados Intensivos Polivalentes, donde permanece por 48 horas. Se retira la sonda nasogástrica a las 24 horas y se comienza con dieta líquida. Se realizan exámenes complementarios posoperatorios resultando: hemoglobina 8,7 g/dL; hematocrito 0,29, amilasa sérica 43 UI/L y glicemia 5,6 mmol/L. Se traslada a la sala de Cirugía a las 48 horas, donde se retira el drenaje abdominal. Se realiza seguimiento por Hematología y por su evolución favorable se decide el alta hospitalaria al 5to día del posoperatorio. En la biopsia posoperatoria se informó bazo con dimensiones de 46x24x19 centímetros, compatible con enfermedad de Gaucher.

Durante el seguimiento hematológico a los ocho meses del posoperatorio, el paciente se encuentra con cifras normales de hemoglobina (11,8 g/dL) y hematocrito (0,39). Sin embargo, comienza a presentar elevación de las transaminasas (TGP y TGO). El resto de los exámenes complementarios hematológicos se mantienen dentro de parámetros normales, así como se observa una evolución clínica favorable del paciente.

## DISCUSIÓN

Se presenta un caso de paciente masculino con enfermedad de Gaucher tipo 1 que requirió esplenectomía, correspondiendo sus características con las observadas por Zimran<sup>(3)</sup> en un análisis descriptivo del Gaucher Outcome Survey (GOS), donde la media de edad fue de 40,4 años con 44,1% de varones, y 91,5% de los pacientes padecían enfermedad de Gaucher tipo 1. En 13,3% de los pacientes se necesitó tratamiento quirúrgico, lo que conllevó a realizarle esplenectomía.

Eusebio Ponce<sup>(4)</sup> refiere que las manifestaciones clínicas más comunes de esta enfermedad tipo 1 en los adultos son en orden de frecuencia: esplenomegalia (87%), hepatomegalia (79%), anemia (69%) y trombocitopenia (56%). Pueden presentarse además dolor óseo (63%) e infiltración de la médula ósea (40%). Las vísceras más comúnmente involucradas con la acumulación de células de Gaucher son el hígado y el bazo. La afectación visceral principalmente del bazo y su crecimiento, correlaciona con la progresión de la enfermedad y sus

manifestaciones de citopenia, principalmente trombocitopenia que son documentadas por imágenes y exámenes de sangre.<sup>(1)</sup> Los volúmenes del bazo en la enfermedad de Gaucher tipo 1 son típicamente 5-15 veces lo normal, pero el tamaño del bazo se puede ampliar de manera significativa en algunos casos y pueden ser más de 50 veces lo normal. Nuestro paciente presentaba además afectación miocárdica. Las comorbilidades más frecuentes asociadas son las neoplasias, incluso hematológicas y la enfermedad de Parkinson.<sup>(4)</sup>

La terapia de reemplazo enzimático ha cambiado drásticamente el tratamiento de esta enfermedad, disminuyendo significativamente la aparición de las complicaciones óseas y la necesidad de esplenectomía, aunque ha quedado restringida particularmente a la edad pediátrica, y los pacientes son incluidos para la misma en un registro internacional denominado International Collaborative Gaucher Group (ICGG) Gaucher Registry.<sup>(5)</sup> De este modo, la esplenectomía sigue siendo una opción de tratamiento para los pacientes en edad adulta en nuestro medio, aunque se ha dicho que estos pacientes mantienen persistencia de múltiples alteraciones inmunológicas post-esplenectomía.

Debido al tamaño del bazo, generalmente se utiliza la esplenectomía convencional, pero la cirugía mínimamente invasiva se ha tomado en cuenta para estos pacientes, utilizando la cirugía mano-asistida, con buenos resultados posoperatorios. En el caso de la edad pediátrica, a pesar de que las indicaciones han quedado bien restringidas por la terapia de reemplazo enzimático, se utiliza la esplenectomía parcial.

Se concluye que en pacientes adultos con enfermedad de Gaucher tipo 1, que presentan una esplenomegalia con hiperesplenismo, la esplenectomía es una opción de tratamiento para mejorar el estado hematológico y clínico de estos pacientes, así como evitar complicaciones más severas de esta enfermedad.

### Conflicto de interés :

Los autores declaran que no existen conflictos de intereses en este estudio

### Contribuciones de autoría

Conceptualización: Raisy Sardiñas Ponce, Obel

Alcides Guerra Leal

Investigación: Obel Alcides Guerra Leal, Servando Roig Verdecia

Metodología: Raisy Sardiñas Ponce, Servando Roig Verdecia

Administración del proyecto: Raisy Sardiñas Ponce

Supervisión: Raisy Sardiñas Ponce, Obel Alcides Guerra Leal

Redacción - borrador original: Obel Alcides Guerra Leal

Redacción - revisión y edición: Raisy Sardiñas Ponce, Servando Roig Verdecia.

Financiación

No fue necesaria

### REFERENCIAS BIBLIOGRÁFICAS

- Colquicocha M, Cucho J, Eyzaguirre RM, Manassero G, Moreno MC, Salinas K, et al. Guía para diagnóstico y tratamiento de la Enfermedad de Gaucher. Rev Med Hered [revista en Internet]. 2015 [ cited 10 Dic 2020 ] ; 26: [aprox. 8p]. Available from: <http://www.scielo.org.pe/pdf/rmh/v26n2/a07v26n2.pdf>.
- Drelichman G, Basack N, Fernández M, Watman N, Bolesina M, et.al. Consenso para la Enfermedad de Gaucher: Grupo Argentino de diagnóstico y tratamiento de la Enfermedad de Gaucher. Hematología [revista en Internet]. 2013 [ cited 10 Dic 2020 ] ; 17: [aprox. 5p]. Available from: [http://www.sah.org.ar/revista/numeros/vol17\\_sup12012\\_consenso.pdf](http://www.sah.org.ar/revista/numeros/vol17_sup12012_consenso.pdf).
- Zimran A, Belmatoug N, et.al. Demographics and patient characteristics of 1209 patients with Gaucher disease: Descriptive analysis from the Gaucher Outcome Survey (GOS). American Journal of Hematology [revista en Internet]. 2018 [ cited 10 Dic 2020 ] ; 93 (2): [aprox. 7p]. Available from: <https://www.ncbi.nlm.nih.gov/pmc/articles/PMC5814927/>.
- Eusebio Ponce E, García LJ. Enfermedad de Gaucher. An Real Acad Med Cir Vall [revista en

Internet]. 2015 [ cited 10 Dic 2020 ] ; 52: [aprox. 17 p]. Available from: [http://www.tmp/mozilla\\_luis0/Dialnet-EnfermedadDeGaucher-5530823.pdf](http://www.tmp/mozilla_luis0/Dialnet-EnfermedadDeGaucher-5530823.pdf).

5. Mistry PK, Batista JL, Andersson HC, Balwani M, Burrow TA, Charrow J, et al. Transformation in pretreatment manifestations of Gaucher disease

type 1 during two decades of alglucerase/imiglucerase enzyme replacement therapy in the International Collaborative Gaucher Group (ICGG) Gaucher Registry. Am J Hematol [revista en Internet]. 2017 [ cited 10 Dic 2020 ] ; 92: [aprox. 10p]. Available from: <https://www.ncbi.nlm.nih.gov/pmc/articles/PMC5600096/>.