

PRESENTACIÓN DE CASO

Toxocariasis en edad pediátrica. Presentación de un caso

Toxocariasis in pediatric age. A case presentation

Annet Ramos Plasencia¹  Roberto Baños García²  Betsy Justiz Hechavarría³  Leonardo Rodríguez Ramos¹ 

¹ Policlínico Docente Efraín Mayor, La Habana, La Habana, Cuba

² Universidad de Ciencias Médicas de Cienfuegos, Cuba

³ Policlínico Docente Mártires del Corynthia de Plaza de la Revolución, La Habana, La Habana, Cuba

Cómo citar este artículo:

Ramos-Plasencia A, Baños-García R, Justiz-Hechavarría B, Rodríguez-Ramos L. Toxocariasis en edad pediátrica. Presentación de un caso. **Medisur** [revista en Internet]. 2021 [citado 2022 Ago 17]; 19(2):[aprox. 6 p.]. Disponible en: <http://www.medisur.sld.cu/index.php/medisur/article/view/4989>

Resumen

La toxocariasis humana es una importante zoonosis parasitaria causada por formas larvarias del toxocara, un parásito nematodo de perros y gatos. La migración de la larva por los diferentes tejidos blandos en el ser humano genera una serie de entidades clínicas, tales como: toxocariasis encubierta, el síndrome de larva migrans visceral, la toxocariasis ocular y la neurotoxocariasis. Se presenta un caso clínico de un paciente de seis años de edad, hospitalizado a consecuencia de un síndrome febril agudo asociado a dolor abdominal; cuyo examen físico, reveló signos meníngeos, fotofobia, alteraciones en el fondo de ojo y eosinofilia moderada. Teniendo en cuenta la epidemiología, el cuadro clínico y los resultados de estudios serológicos, se concluyó el diagnóstico de larva migrans ocular, para lo cual se utilizó tratamiento específico con una evolución satisfactoria. Esta entidad nosológica requiere de una adecuada valoración socio-epidemiológica de los pacientes, así como de un minucioso examen físico que, unido a las pruebas específicas permitirán el diagnóstico precoz y el tratamiento oportuno.

Palabras clave: Larva migrans, larva migrans visceral, toxocariasis, zoonosis

Abstract

Human toxocariasis is an important parasitic zoonosis caused by larval forms of toxocara, a nematode parasite of dogs and cats. The migration of the larva through the different soft tissues in humans generates a series of clinical entities, such as: covert toxocariasis, visceral larva migrans syndrome, ocular toxocariasis and neurotoxocariasis. The clinical case of a six-year-old patient is presented, hospitalized as a result of an acute febrile syndrome associated with abdominal pain; whose physical examination revealed meningeal signs, photophobia, fundus alterations and moderate eosinophilia. Taking into account the epidemiology, the clinical picture and the results of serological studies, the diagnosis of ocular larva migrans was concluded, for which specific treatment was used with a satisfactory evolution. This nosological entity requires an adequate socio-epidemiological assessment of the patients, as well as a thorough physical examination that, together with the specific tests, will allow early diagnosis and timely treatment.

Key words: Larva migrans, larva migrans, visceral, toxocariasis, zoonoses

Aprobado: 2021-03-20 22:23:56

Correspondencia: Annet Ramos Plasencia. Policlínico Docente Efraín Mayor. La Habana ramosannet3@gmail.com

INTRODUCCIÓN

La toxocariasis es una enfermedad zoonótica que se puede caracterizar por síntomas reumáticos, neurológicos o asmáticos; causada por el gusano redondo del perro (*Toxocara canis*), del gato (*Toxocara cati*) o el gusano redondo del zorro (*Toxocara canis*).^(1,2,3) Es catalogada como una de las cinco enfermedades desatendidas más importantes, por el Centro para el Control y Prevención de Enfermedades, comprometiendo la salud de las personas que tengan contacto con heces de animales infectados.

De las 200 zoonosis notificadas por la OMS, aproximadamente 50 son transmitidas al ser humano por caninos, entre las cuales la infección producida por *Toxocara canis* es una de las más frecuentes a nivel mundial.⁽⁴⁾

Según datos establecidos por dicha organización, la toxocariasis se encuentra ampliamente distribuida, y es endémica en la mayor parte de América, África y Asia, donde afecta principalmente a personas de estratos socioeconómicos bajos, debido a las condiciones de higiene desfavorables. En el Continente americano muchos países tienen una alta prevalencia por ejemplo: Venezuela (53 %), Colombia (47,5 %) y Cuba (42 %), mientras que en los Estados Unidos solo se registra un 20,6 %; y en el Continente asiático, países como Korea del Sur reportan un 5 %; Vietnam, un 59%; y otros como Indonesia y Japón presentan un 63,3 y 68 %, respectivamente.^(5,6)

Toxocara canis y *Toxocara cati* son quizás los helmintos más ubicuos de perros domésticos, gatos, coyotes, lobos y zorros. Hay muchos huéspedes "accidentales", entre los cuales podemos mencionar: aves, cerdos, roedores, cabras, monos, conejos, e inclusive, los humanos. En estos últimos las larvas nunca maduran, y permanecen siempre en la etapa L2, hasta que son eliminadas.^(2,3,4)

La enfermedad puede manifestarse de diferentes formas: si compromete a órganos principales se denomina larva migrans visceral; al pasar de forma muy leve, casi asintomática, es llamada toxocariasis encubierta; y se trata de larva migrans ocular cuando los efectos patológicos sobre el huésped se limitan al ojo y al nervio óptico.^(5,6)

El objetivo de este informe es presentar un caso que fue atendido en el cumplimiento del ejercicio

profesional durante internacionalista en Vietnam. Se considera de interés porque puede darse en cualquier paciente pediátrico, tanto en Cuba como en los continentes citados antes.

PRESENTACIÓN DEL CASO

Se presenta un paciente masculino, de 6 años de edad, residente en área rural de la provincia de Quảng Bình, Vietnam; piel propia de etnia. Presentó sintomatología con diez días de evolución: dolor abdominal esporádico e intermitente, que se asoció a dos vómitos de contenido alimenticio; fiebre baja; deposiciones pastosas dos veces al día, sin flemas ni sangre. Aunque no fueron referidos por la madre otros antecedentes patológicos familiares ni personales, y el esquema de vacunación se mostró completo para su edad, sí se conoció de un dato epidemiológico de interés: la existencia en su hogar de tres perros (con acceso libre dentro del domicilio), gallinas y cerdos de cría. Además, se constató que el niño mantenía estrecho contacto con los caninos durante sus juegos. Fue internado en el Hospital Distrital del área, y recibió tratamiento, aunque no se pudo precisar con los familiares cuál había sido.

Con la remisión del cuadro clínico fue dado de alta, pero posteriormente fue admitido en el hospital Amistad Vietnam-Cuba, debido a que la fiebre reapareció a las 48 horas del alta, donde se constataron nuevos síntomas y signos, como: astenia; anorexia; cefalea sorda, intensa y generalizada, que se agravó con los movimientos y le impedían al niño mantenerse sentado; además, se añadieron convulsiones tónicas-clónicas generalizadas, con una duración de tres minutos; y se mantenía el dolor abdominal.

Al examen físico, se pudo constatar decaimiento, delgadez (16 kg, talla: 1,10m; IMC: 13,22).

Cara: fascie dolorosa; siguiendo la escala visual de dolor, intensidad de 4/10, con desviación endotrófica del ojo izquierdo; no se precisaron alteraciones en piel. Abdomen suave, ligeramente doloroso a la palpación profunda, no visceromegalia, ruidos hidroáereos normales.

Examen respiratorio: no polipnea, murmullo vesicular conservado, no estertores y frecuencia respiratoria de 17 respiraciones por minuto.

Examen cardiovascular: no latido de punta visible, no cianosis, ruidos cardiacos rítmicos con una

frecuencia de 83 latidos por minuto, pulsos presentes y sincrónicos, buen llenado capilar. Tensión arterial:100/60.

Examen neurológico: paciente en estado alerta, orientado en tiempo y persona, pero con rigidez de nuca (+++), Kerning (+). En un primer momento no se le realizó el examen de fondo de ojo, debido a la fotofobia.

Teniendo en cuenta el factor de riesgo dado por ingreso hospitalario anterior (durante 7 días), se interpretó en un inicio como meningitis de posible origen nosocomial, por lo que se impuso tratamiento con antibiótico de amplio espectro.

Durante su valoración y evolución hospitalaria, los exámenes complementarios develaron leucocitosis con eosinofilia moderada; el estudio del líquido cefalorraquídeo mostró incremento del total de células, pero no a expensas de

linfocitos ni neutrófilos; no eosinófilos; glucorragia dentro de parámetros normales; radiografía de tórax y tomografía computarizada de cráneo con resultados negativos.

Teniendo en cuenta antecedentes epidemiológicos, la historia de dolor abdominal recurrente, el cuadro de meningitis leve asociado con eosinofilia moderada, se pensó en la posibilidad de meningitis eosinofílica, y se le indicaron estudios serológicos para determinar anticuerpos contra *Angiostrongylus cantonensis-Toxocara cani/cati-Ascaris lumbricoide*.

Al quinto día de su estancia, se apreció mejoría ligera desde el punto de vista clínico, pero se detectó tumoración blanquecina en conjuntiva tarsal de ojo izquierdo (diámetro 1x1cm), identificada por el oftalmólogo como granuloma. (Fig. 1).

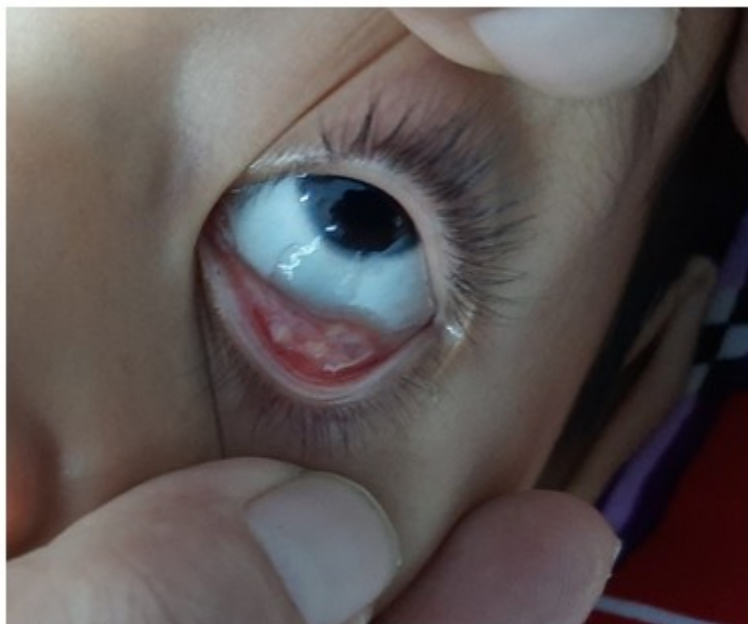

Fig. 1- Granuloma en conjuntiva tarsal del ojo izquierdo.

A su vez, en el fondo de ojo se observó discreta inflamación de la papila con exudados

blanco-amarillentos de aspecto inflamatorio perivascular en ambos ojos. Ojo izquierdo: edema prominente y coroides afectadas. (Fig. 2).

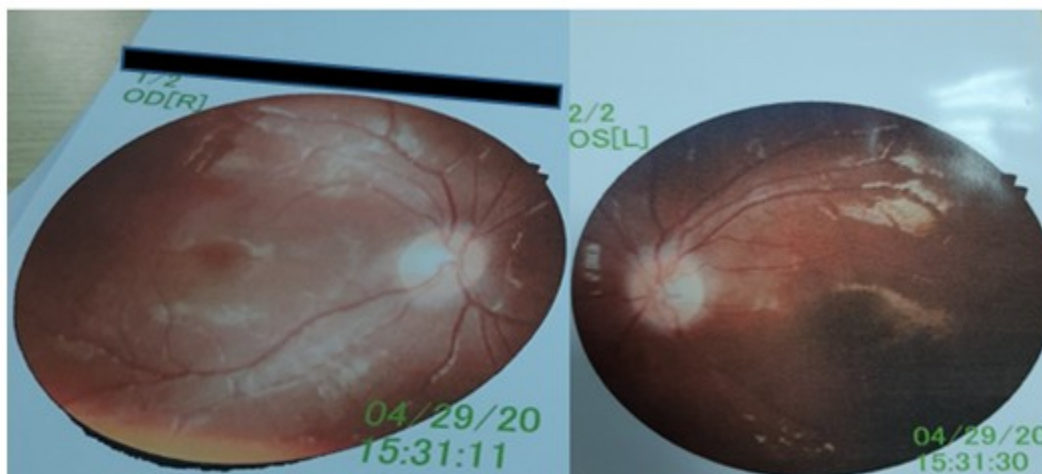


Fig. 2- Discreta inflamación de la papila, con exudados blanco-amarillentos de aspecto inflamatorio peri vascular en ambos ojos. Ojo izquierdo: edema prominente y coroides afectadas.

Al sexto día se recibieron los resultados, que fueron positivos a anticuerpos específicos a *Toxocara cani*. Se diagnosticó toxocariasis, en su forma de larva migrans ocular, que en su movimiento errático provocó reacción meníngea en el paciente.

Se decidió iniciar tratamiento con albendazole, 10 mg/kg al día, por tres días; prednisona, 1mg/kg al día, por vía oral, tres días; y colirio esteroideo a nivel de ambos ojos.

Evaluando el curso de la evolución, un día después de iniciado el tratamiento antihelmíntico asociado a los esteroides tópicos y sistémicos, tuvo un incremento ligero de la temperatura y los valores en sangre de eosinófilos, manteniéndose solo por dos días, lo cual estuvo en correspondencia con la respuesta inflamatoria del organismo ante la muerte de las larvas del parásito; para presentarse después la mejoría clínica, al descender la fiebre por lisis y llegar los eosinófilos a valores normales para la edad.

Como parte del abordaje integral en el manejo del caso, se le explicó a la madre la causa, forma de transmisión de la enfermedad, así como los reservorios definitivos y la importancia de mantener las normas higiénicas ambientales y personales, con el consiguiente tratamiento de las mascotas del hogar, además. El paciente

continuó con seguimiento por consulta externa de Pediatría y Oftalmología.

DISCUSIÓN

En el manejo de este caso el pensamiento científico estuvo encaminado a profundizar en aspectos relacionados con la entidad nosológica en sí, la cual está diseminada por todo el mundo, y fundamentalmente en aquellos países con climas tropicales y subtropicales. Se ha evidenciado en la literatura que el *Toxocara canis* y *Toxocara cati* son quizás los helmintos más diseminados entre perros domésticos, gatos, coyotes, lobos y zorros.⁽²⁾

Los niños pequeños (2- 7 años), y que viven en áreas rurales, corren el mayor riesgo de infección, porque juegan al aire libre y tienden a llevarse a la boca objetos contaminados y sucios.^(3,7,8) Tener un perro es otro factor de riesgo conocido de transmisión.⁽⁵⁾ También existe una correlación significativa entre los títulos altos de anticuerpos de *Toxocara* y la epilepsia en la población pediátrica.^(3,9)

Existen varios factores de riesgo a tener en cuenta a la hora de evaluar a los pacientes, entre los que se destacan caminar descalzo en la grama, arena de la playa o en la tierra; contacto estrecho con animales como perros, gatos,

puercos y otros; geofagia; prácticas higiénicas inadecuadas como no lavado de manos, fecalismo al aire libre, y el uso de heces como abono.

La enfermedad tiene varias formas de presentación, y se describen como principales la toxocariasis encubierta, larva migrans visceral y larva migrans ocular.⁽¹⁰⁾ La primera es la menos grave, y se cree que se deba a exposición crónica; los signos y síntomas son tos, fiebre, dolor abdominal, dolores de cabeza y cambios en el comportamiento y la capacidad para dormir; a menudo se observan sibilancias, hepatomegalia y linfadenitis.^(7,11,12) La forma larva migrans visceral puede estar dada por cargas parasitarias elevadas o la infección repetida; se diagnostica principalmente en niños pequeños. Los pacientes pueden presentar palidez, fatiga, pérdida de peso, anorexia, fiebre, dolor de cabeza, erupción cutánea, tos, asma, opresión en el pecho, aumento de la irritabilidad, dolor abdominal, náuseas y vómitos.^(8,13) A veces son visibles las huellas de migración subcutánea de las larvas.⁽³⁾ Los pacientes suelen ser diagnosticados con neumonía, broncoespasmos, inflamación pulmonar crónica. Se han producido casos graves con epilepsia, miocarditis, derrame pleural, insuficiencia respiratoria y muerte.^(7,10)

El cuadro clínico de larva migrans ocular es poco común; una carga ligera de *Toxocara* induce una baja respuesta inmunitaria, lo que permite que una larva penetre en el ojo del huésped. A menudo ocurre en un solo ojo (como en el caso), por una sola larva que migra y se enquista; la pérdida de la visión ocurre durante días o semanas, junto a otros posibles signos y síntomas, como son: conjuntivitis, leucocoria, pupila fija, fibrosis retiniana, desprendimiento de retina, endoftalmitis, granulomas retinianos y estrabismo. Se describe que el daño que produce el *Toxocara* en el ojo es permanente, y puede resultar en ceguera.^(3,8,9,10,14,15,16,17)

Las pruebas recomendadas para el diagnóstico son diversas, entre las cuales se encuentra la detección de anticuerpos específicos (ELISA), que fue la empleada en este caso. Otras como la determinación de antígenos excretados-secretados (TES excretory-secretory), el uso de antígenos recombinantes (rTES-30, rTES-120) para evadir las reacciones cruzadas, así como diagnóstico molecular (PCR), se han desarrollado, pero no están disponibles.⁽¹⁸⁾

Cuando se realizó el diagnóstico diferencial no se

descartó totalmente la meningoencefalitis bacteriana de posible etiología nosocomial, debido a los antecedentes personales y al cuadro clínico; aunque no tuvo cuadro de evolución grave dado por vómitos en proyectil, cefalea intensa, o gran toma del estado general, anorexia y alteración aguda del estado de conciencia; signos definitorios de esa entidad.

En la etapa aguda de la enfermedad se realizó diagnóstico diferencial con toxoplasmosis, pues los niños se aquejan de astenia, cefalea intensa, dolor muscular y articular, pérdida del apetito, de peso, así como alteración aguda de la conciencia. Algunos desarrollan algún tipo de erupción cutánea, en forma de máculas eritematosas que a veces se fusionan, formando máculas con bordes festoneados. El rash se disemina de forma uniforme en todo el cuerpo, respetando el cuero cabelludo, las palmas de las manos y las plantas de los pies, además de encontrar adenopatías cervicales, axilares e inguinales.

También se descartó retinoblastoma, pues a pesar de que el niño presentaba estrabismo, no había **leucocoria**, **enrojecimiento** o quemosis. Negó visión borrosa, así como **dolor ocular**. **Tampoco se detectaron buftalmos** o **proptosis**, y en el fondo de ojo no se encontró sangrado en cámara anterior ni posterior, ni desprendimiento de retina, ni los vasos sanguíneos estaban inflamados en la superficie del ojo, como es característico en esta enfermedad.

El tratamiento consistió en la utilización de antihelmínticos y esteroides locales y sistémicos, sin la necesidad de uso de los midriáticos. El incremento de los eosinófilos e intensificación de la fiebre al inicio del tratamiento, se explica por la muerte masiva de larvas, una reacción inflamatoria que no tuvo mayor progreso gracias al uso de esteroides sistémicos y locales. Posteriormente se pudo constatar la disminución paulatina de los eosinófilos hasta valores normales para su edad, todo lo cual está en correspondencia con lo reportado por otros autores al presentar casos similares.⁽¹⁹⁾ Además, el caso fue interconsultado, y su evolución, seguida por el Servicio de Oftalmología, evaluando posible repercusión en la agudeza visual.

En conclusión, la toxocariasis es frecuente, y puede encontrarse en cualquier forma de presentación; debe ser considerada en todo paciente pediátrico con cuadro clínico específico

o no, pero asociado con eosinofilia. Es muy importante diagnosticarla e iniciar tratamiento adecuado, para evitar complicaciones y secuelas.

Conflictos de interés:

Los autores declaran no tener conflictos de interés en la publicación de este artículo.

Contribución de autoría:

1. Conceptualización: Annet Ramos Plasencia
2. Curación de datos: Annet Ramos Plasencia
3. Investigación: Roberto Baños García, Leonardo Rodríguez Ramos
4. Supervisión: Annet Ramos Plasencia, Roberto Baños García
5. Validación: Annet Ramos Plasencia, Betsy Justiz Hechavarría
6. Visualización: Annet Ramos Plasencia
7. Redacción – borrador original: Annet Ramos Plasencia, Betsy Justiz Hechavarría, Leonardo Rodríguez Ramos
8. Redacción – revisión y edición: Annet Ramos Plasencia, Betsy Justiz Hechavarría

Financiación:

Los autores declaran no haber recibido financiación para este estudio.

REFERENCIAS BIBLIOGRÁFICAS

1. Schantz PM. Of worms, dogs, and human hosts: continuing challenges for veterinarians in prevention of human disease. *J Am Vet Med Assoc.* 1994 ; 204 (7): 1023-8.
2. Wu T, Bowman DD. Visceral larval migrans of *Toxocara canis* and *Toxocara cati* in non-canid and non-felid hosts. *Adv Parasitol.* 2020 ; 109: 63-88.
3. John D, Petri W. *Markell and Voge's Medical Parasitology.* 9th. ed. St. Louis: Elsevier Saunders; 2006.
4. Marty A. Toxocariasis. In: Meyers WM, Neafie

RC, Marty AM, Wear DJ, editors. *Pathology of Infectious Diseases. I: Helminthiases.* Washington DC: Armed Forces Institute of Pathology; 2000. p. 411-21.

5. Gallardo J, Camacho S. Infección por *Toxocara canis* y factores de riesgo en niños de la comunidad agua azul, Estado Yaracuy. *Salud, Arte y Cuidado.* 2002 ; 5 (1): 21-7.

6. Rojas AC, León MC, Bustamante OR. *Toxocara canis*: una zoonosis frecuente a nivel mundial. *Rev Cien Agri.* 2016 ; 13 (1): 19-27.

7. De NV, Minh PN, Bich NN, Chai JY. Seroprevalence of Tissue and Luminal Helminths among Patients in Hanoi Medical University Hospital, Vietnam, 2018. *Korean J Parasitol.* 2020 ; 58 (4): 387-92.

8. Centers for Disease Control and Prevention. Parasites - Toxocariasis (also known as Roundworm Infection). *Toxocariasis FAQs* [Internet]. Atlanta, Georgia: CDC; 2020. [cited 21 Oct 2020] Available from: https://www.cdc.gov/parasites/toxocariasis/gen_info/faqs.html.

9. Luna J, Cicero CE, Rateau G, Quattrocchi G, Marin B, Bruno E, et al. Updated evidence of the association between toxocariasis and epilepsy: Systematic review and meta-analysis. *PLoS Negl Trop Dis.* Fleury A, editors. 2018 ; 12 (7): e0006665.

10. Despommier D. Toxocariasis: clinical aspects, epidemiology, medical ecology, and molecular aspects. *Clin Microbiol Rev.* 2003 ; 16 (2): 265-72.

11. Sariego I, Kanobana K, Rojas L, Speybroeck N, Polman K, Núñez FA. Toxocariasis in Cuba: a literature review. *PLoS Negl Trop Dis.* 2012 ; 6 (2): e1382.

12. Holland C, Smith HV, editors. *Toxocara: the enigmatic parasite.* Wallingford, UK: CABI Publishing; 2006.

13. Centers for Disease Control and Prevention. Parasites - Toxocariasis (also known as Roundworm Infection). *Resources for Health Professionals* [Internet]. Atlanta, Georgia: CDC; 2020. [cited 20 Jun 2020] Available from: https://www.cdc.gov/parasites/toxocariasis/health_professionals/index.html.

14. Stewart JM, Cubillan LD, Cunningham ET.

Prevalence, clinical features, and causes of vision loss among patients with ocular toxocariasis. *Retina*. 2005 ; 25 (8): 1005-13.

15. Bassukas ID, Gaitanis G, Zioga A, Boboyianni C, Stergiopoulou C. Febrile "migrating" eosinophilic cellulitis with hepatosplenomegaly: adult toxocariasis - a case report. *Cases J*. 2008 ; 1 (1): 356.

16. Centers for Disease Control and Prevention. Parasites - Toxocariasis (also known as Roundworm Infection). Disease [Internet]. Atlanta, Georgia: CDC; 2019. [cited 20 Jun 2020] Available from: <https://www.cdc.gov/parasites/toxocariasis/diseas>

[e.html](#).

17. Arevalo JF, Arevalo FA, Garcia RA, de Amorim Garcia Filho CA, de Amorim Garcia CA. Diffuse unileteral subacute neuroretinitis. *J Pediatr Ophthalmol Strabismus*. 2013 ; 50 (4): 204-12.

18. Magnaval JF, Glickman LT, Dorchies P, Morassin B. Highlights of human toxocariasis. *Korean J Parasitol*. 2001 ; 39 (1): 1-11.

19. Moreira GM, Telmo P de L, Mendonça M, Moreira ÂN, McBride AJ, Scaini CJ, et al. Human toxocariasis: current advances in diagnostics, treatment, and interventions. *Trends Parasitol*. 2014 ; 30 (9): 456-64.