

PRESENTACIÓN DE CASO

Diagnóstico de diastematomielia asociada a médula anclada en un paciente adulto. Reporte de un caso

Diagnosis of diastematomyelia associated with tethered cord in an adult patient. A case report

Masleidy Valladares Valle¹  Juan Ibrahim García Leonard¹  Martha Yudey Rodríguez Pino¹ 

¹ Hospital General Universitario Dr. Gustavo Aldereguía Lima, Cienfuegos, Cienfuegos, Cuba

Cómo citar este artículo:

Valladares-Valle M, García-Leonard J, Rodríguez-Pino M. Diagnóstico de diastematomielia asociada a médula anclada en un paciente adulto. Reporte de un caso. **Medisur** [revista en Internet]. 2021 [citado 2022 Ago 17]; 19(2):[aprox. 4 p.]. Disponible en: <http://www.medisur.sld.cu/index.php/medisur/article/view/4884>

Resumen

La diastematomielia es una división del cordón medular, en una longitud variable, por un tabique extradural óseo, fibroso o condroide. Esta forma de disrafia está asociada con otras malformaciones raquímedulares. Se reporta el caso de una paciente de 29 años con historia de dos años de evolución de lumbalgia medial progresiva con irradiación a ambas extremidades inferiores, atendida en el Servicio de Neurología del Hospital General Universitario Dr. Gustavo Aldereguía Lima, de Cienfuegos. Al examen físico, presentaba paraparesia flácida, amiotrofia del miembro inferior izquierdo e hipoestesia táctil y dolorosa en miembros inferiores. La resonancia magnética nuclear y la tomografía axial computarizada mostraron diastematomielia asociada a médula anclada. Por ser una alteración de disrafia infrecuente que puede presentarse en cualquier grupo etario y puede asociarse a médula anclada con otras disrafias espinales, se decidió la presentación del caso. De lo que se puede deducir que ante un paciente joven con dolor lumbar y déficit motriz progresivo podemos estar ante un caso de diastematomielia, médula anclada o ambas.

Palabras clave: defectos del tubo neural

Abstract

Diastematomyelia is a division of the medullar cord, in a variable length, by a bony, fibrous or extradural bone septum. This form of dysraphia is associated with other spinal malformations. The case of a 29-years-old patient with a two-year history of progressive medial low back pain with irradiation to both lower extremities, treated at the Neurology Service of the Dr. Gustavo Aldereguía Lima University General Hospital, in Cienfuegos, is reported. On physical examination, she presented flaccid paraparesis, amyotrophy of the left lower limb, and painful tactile hypoesthesia in the lower limbs. Nuclear magnetic resonance and computerized axial tomography showed diastematomyelia associated with tethered cord. As it is an uncommon Dysraphia disorder that can occur in any age group and can be associated with tethered cord with other spinal dysraphias, the presentation of the case was decided. It is assumed that in a young patient with low back pain and progressive motor deficit we may be dealing with a case of diastematomyelia, tethered cord or both.

Key words: neural tube defects

Aprobado: 2021-03-08 13:14:17

Correspondencia: Masleidy Valladares Valle. Hospital General Universitario Dr. Gustavo Aldereguía Lima. Cienfuegos. Cuba. martha.rodriguez@gal.sld.cu

INTRODUCCIÓN

La diastematomielia (gr. diastema, hendidura; myelos, médula) o síndrome de malformación de médula espinal dividida, es un defecto congénito producido durante la cuarta semana del desarrollo embrionario,⁽¹⁾ consistente en una división del cordón medular, en una longitud variable, por un tabique extradural óseo, fibroso o condroide. Se clasifica en diastematomielia (tipo I), o dos hemimédulas alojadas cada una en un saco dural diferente y separadas por un tabique óseo; y diplomelia (tipo II), en la cual existe un saco dural único para ambas médulas, separadas por un tabique fibroso.^(1,2)

La incidencia es de 2-4 por 1.000 nacidos vivos. Se diagnostica principalmente en pacientes menores de 16 años, con una relación mujer: hombre de 3:1.⁽¹⁾

Esta forma de disrafia está asociada con otras malformaciones raquímedulares ampliamente documentadas, defectos en la segmentación y formación vertebral.^(3,4,5)

La médula anclada se puede presentar como algo secundario a diastematomielia, aunque también se asocia a mielomeningocele, lipomeningocele, siringomielia, lipoma del *filum* y el *filum terminale* corto y engrosado.⁽⁶⁾

El síndrome de médula anclada (SMA) de inicio en la vida adulta constituye un raro conjunto de manifestaciones resultado de diversas malformaciones regionales de la médula caudal. Provoca inmovilidad estructural por defecto del cierre óseo y/ o medular caudal, y la consecuente fijación de estructuras intracanaliculares, es decir, una médula fija dentro de una columna en crecimiento. Este es un proceso de evolución progresiva e insidiosa, habitualmente indoloro, que pese a ser infrecuente en el adulto debe ser tenido en cuenta en trastornos de la marcha por

ser una enfermedad potencialmente tratable.⁽⁷⁾

Debido a la poca frecuencia en aparición y combinación de estas enfermedades, se describe un caso de asociación entre diastematomielia y médula anclada, en una adulta de 29 años, que presentaba lumbalgia crónica.

PRESENTACIÓN DEL CASO

Se presenta el caso de una paciente femenina de 29 años, de profesión economista, hija de padres sanos no consanguíneos, mestiza, delgada, de talla normal y procedencia urbana. Con antecedentes de salud familiares y personales. Acudió a la consulta externa de neurología del Hospital Gustavo Aldereguía Lima de Cienfuegos, refiriendo historia de dos años de evolución de lumbalgia medial progresiva, punzante, exacerbada con el ejercicio y que cedía con el reposo. En los últimos cuatro meses se acentuó el dolor, con irradiación a la extremidad inferior izquierda seguido de debilidad progresiva en los miembros inferiores sin alteraciones de la fuerza muscular en las mismas.

Al examen físico se comprobó amiotrofia del miembro inferior izquierdo; paraparesia flácida a predominio proximal e hipoestesia táctil y dolorosa en ambos miembros inferiores.

Se le realizó estudio de tomografía axial computadorizada (TAC) y resonancia magnética (RM) de columna dorsolumbar donde se observó la presencia de un espolón óseo a nivel de D12 dentro del canal vertebral en dirección antero-posterior que divide la médula en 2, a nivel de D12-L1. Las médulas se observaron simétricas con aracnoides y duramadres presentes en ambos, relacionado con diastematomielia tipo I. Además, se observó terminación del filum terminal con una médula anclada a nivel de L3-L4. (Fig. 1).

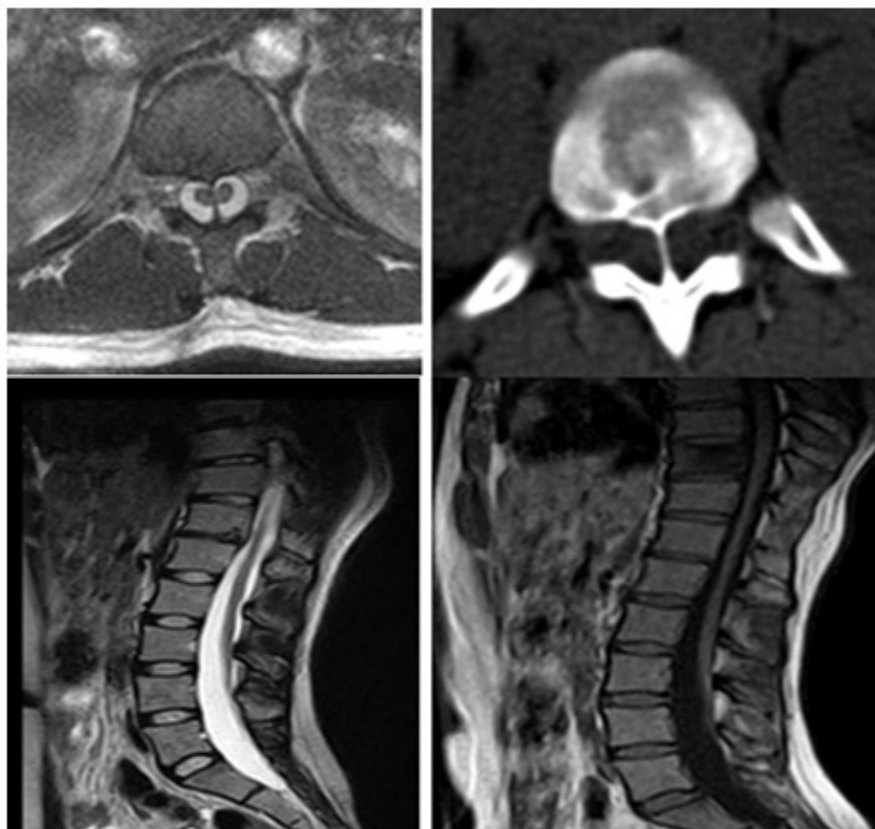


Fig. 1. Imágenes de resonancia magnética y tomografía de columna dorso lumbar en las que se observa la presencia de diastematomielia tipo I y médula anclada.

La paciente fue remitida a nivel terciario para tratamiento quirúrgico. No se conoce su estado en la actualidad.

DISCUSIÓN

El caso que nos ocupa es una paciente adulta a la cual se le diagnosticó una diastematomielia tipo I. Esta fue descrita inicialmente por Oliver en 1837, quien la definió como la división de la médula espinal en uno o varios niveles (habitualmente entre T9 y S1); aunque la localización del caso expuesto es frecuente porque se circunscribe en este rango, las localizaciones donde más se encuentran son desde L1 hasta L3 en un 50 % y en segundo lugar entre D7 a D12 en un 25 %. Esta se asocia en ocasiones con un tabique fibroso, cartilaginoso u óseo entre las 2 hemimédulas. El cono medular suele situarse por debajo de L2 y, frecuentemente, el *filumterminale* está

engrosado; hecho que constituye la asociación con la médula anclada, caracterizada por: un descenso anómalo del cono medular por debajo del nivel L1-L2 (en el adulto normal suele localizarse entre L1 y L2). Con frecuencia se asocia a un desplazamiento posterior del cono medular y del *filumterminale* contra el plano dural, así como a la presencia de otros disrafismos espinales.^(6,7,8)

Esta es una malformación medular rara, de la cual el 66 % se presenta asociada a otra enfermedad malformativa raquimedular,^(1,2,3,6) en nuestro caso a una médula anclada. En la literatura revisada se reportan varios casos de diastematomielia asociados a otra disrafia espinal, entre ellas, la médula anclada; presenta una prevalencia inferior al 3 % de los casos de disrafismo espinal oculto, en los cuales el 80% tiene una localización lumbar y es más frecuente en el sexo femenino, en una relación de 3:1.^(3,6,7)

Se describen dos tipos de divisiones del saco dural que dependen de la naturaleza del septo medio. El tipo I se denomina diastematomielia y en esta cada hemicordón tiene su propio saco dural como el caso presentado, que representa entre un 40 % y 50 % de todas. El tipo II es conocido como diplomelia, en la cual dos hemicordones están contenidos en un saco dural único y estas a su vez representan entre un 50 % y 60 %.^(5,8,9,10,11,12)

La deformidad espinal congénita es la manifestación clínica más común y debe ser sospechada en pacientes con escoliosis o cifosis y alteraciones de las facetas articulares de los pedículos vertebrales asociado a hemivértebra.⁽¹⁾ También puede presentarse como síndrome neurológico, caracterizado por lumbalgia, perturbaciones de la marcha, incontinencia urinaria o fecal, debilidad, hormigueo, entumecimiento o alteraciones sensoriales de las extremidades inferiores.⁽⁵⁾

El déficit neurológico asociado a diastematomielia se debe a que el tabique óseo anómalo altera la posición anatómica normal de la médula espinal, impidiendo su aumento de tamaño durante el crecimiento y comprometiendo el suministro de sangre y el de las raíces nerviosas. Esto es seguido por isquemia y necrosis de los tejidos, así como de una displasia unilateral de la médula en el sitio de la diastematomielia.⁽¹⁾

El paciente clínicamente puede presentarse con alteraciones cutáneas, ortopédicas o neurológicas. Las anomalías cutáneas generalmente de la línea media comprenden zonas de hipertriosis o hiperpigmentación, seno dérmico, asimetrías del pliegue glúteo. Dentro de las manifestaciones ortopédicas se puede observar escoliosis, cifosis, alteraciones de la segmentación de las vértebras, deformidades en extremidades (pies cavos o equinovaros). Las manifestaciones neurológicas comprenden: lumbalgia, parestesias, vejiga neurogénica, incontinencia fecal, alteraciones sensoriales en las extremidades inferiores.

Su asociación a neoplasias no es frecuente, pero los teratomas y lipomas son los tumores que se describen con mayor frecuencia junto a esta entidad.^(1,5)

En niños y adultos la RMN de columna es la modalidad de elección para el diagnóstico de la diastematomielia, médula anclada y otras

malformaciones vertebrales y medulares. La tomografía axial computarizada permite evaluar el callo óseo, anomalías de los cuerpos vertebrales y de los arcos posteriores. En la evaluación funcional de la médula espinal y la cola de caballo son usados los potenciales evocados somatosensoriales y los estudios urodinámicos,^(1,5,8,9,13) no realizados en este caso ya que no se cuenta en el centro con esta tecnología.

El tratamiento es controversial, la diastematomielia tipo I usualmente requiere tratamiento quirúrgico debido al deterioro y a los síntomas neurológicos. El remover el callo de forma profiláctica no es recomendado excepto si la paciente presenta escoliosis. Los pacientes asintomáticos no requieren tratamiento alguno mientras aquellos con médula anclada presentan beneficio clínico después de la descompresión quirúrgica de la médula y retirar el callo óseo.^(8,9)

Del análisis de este caso se puede concluir que ante un paciente joven con dolor lumbar y déficit motriz progresivo podemos estar, frecuentemente, ante un caso de diastematomielia, médula anclada o ambas. Además se comprobó que estas entidades congénitas pueden presentarse en la edad adulta y es por eso que todos los especialistas que se dedican a tratar pacientes adultos y en su contenido incluyan enfermedades de la médula espinal deben estar preparados en este tipo de enfermedad a pesar de ser infrecuentes a esta edad.

Conflicto de intereses

Los autores declaran no poseer conflicto de intereses.

Contribuciones de los autores

Conceptualización: Masleidy Valladares Valle; Juan Ibrahim García Leonard; Martha Yudey Rodríguez Pino.

Visualización: Martha Yudey Rodríguez Pino.

Redacción del borrador original: Masleidy Valladares Valle; Juan Ibrahim García Leonard.

Redacción, revisión y edición: Martha Yudey Rodríguez Pino

Financiación:

Hospital General Universitario Dr. Gustavo Aldereguía Lima. Cienfuegos.

REFERENCIAS BIBLIOGRÁFICAS

1. Guzmán P, Rodríguez N, Jooris F, San Martín C. Asociación entre diastematomielia y méduloepitelioma. Reporte de un caso y revisión de la literatura. *Rev Chil Neuro-psiquiatr [revista en Internet]*. 2015 [cited 23 Sep 2020]; 2 (53): [aprox. 8p]. Available from: https://scielo.conicyt.cl/scielo.php?script=sci_arttext&pid=S0717-92272015000200004.
2. Bagchi A, Lee M, Sinha A. An atypical presentation of type Idiastematomyelia. *International Journal of Surgery*. 2018 ; 55: 76.
3. Porensky P, Muro K, Ganju A. Adult presentation of spinal dysraphism and tandem diastematomyelia. *The Spine Journal*. 2007 ; 7: 622-26.
4. Kumar R, Doddamani R, Sharma R. Contiguous Diastematomyelia with Lipomyelomeningocele in Each Hemicord an Exceptional Case of Spinal Dysraphism. *World Neurosurg*. 2019 ; 123: 103-7.
5. Corpus E, Tlahuel S, Romero R, Pérez S, Montiel A, Barragán R, et al. Fractura de L2 (AOSpine A3) en un paciente con diastematomielia asintomática. Reporte de caso. *Rev Colomb OrtopTraumatol*. 2018 ; 32 (2): 147-50.
6. Aufschnaiter K, Fellner F, Wurm G. Surgery in adult onset tethered cord syndrome (ATCS): review of literature on occasion of an exceptional case. *Neurosurg Rev*. 2008 ; 31 (4): 371-83.
7. Maurya VP, Rajappa M, Wadwekar V. Tethered cord syndrome—a study of the short-term effects of surgical detethering on markers of neuronal injury and electrophysiologic parameters. *World Neurosurg*. 2016 ; 94: 239-47.
8. Maebe H, Viaene A, Muynck M. Diastematomyelia and late onset presentation: a case report of a 72-year-old woman. *Eur J Phys Rehabil Med*. 2018 ; 54 (4): 618-621.
9. Hamidi H, Foladi N. Misdiagnosed adult presentation of diastematomyelia and tethered cord. *Radiol Case Rep*. 2019 ; 14 (9): 1123-26.
10. Mikhaylovskiy V, Dubousset J, Novikov V, Vasyura A. Study design: case series of 19 patients operated for severe scoliosis and diastematomyelia. *Coluna/Columna*. 2019 ; 18 (1): 64-9.
11. Hafeez M, Sohail S, Ahmed A. The rare association of diastematomyelia with lipomyelocele and dorsal dermal sinus. Case report and literature review. *PJR*. 2017 ; 27 (1): 67-71.
12. Vissarionov S, Krutelev N, Snischuk V, Alam M, Kravchenko A, Zheng Y, Khusainov N. Diagnosis and treatment of diastematomyelia in children: a perspective cohort study. *Spinal Cord Ser Cases*. 2018 ; 4: 109.
13. Castillo J, Jerves M, Rodríguez A, Almeida R, Revelo A. Caso Clínico: Diastematomielia, una forma rara de disrafia espinal oculta. *Rev Méd Hosp José Carrasco Arteaga*. 2018 ; 10 (1): 53.