







ARTÍCULO ORIGINAL

Cirugía reparadora en el servicio de Cirugía Maxilofacial. Cienfuegos, 2015-2019

Reconstructive surgery in the Maxillofacial Surgery service. Cienfuegos, 2015-2019

Bernaldo Canto Vidal¹  José Daniel Gil Milá¹  Ahmed Pérez García¹  Emma Gil Ojeda¹  Dianelys Molina Macías¹  Dayami Aguilar Colina¹ 

¹ Hospital General Universitario Dr. Gustavo Aldereguía Lima, Cienfuegos, Cienfuegos, Cuba

Cómo citar este artículo:

Canto-Vidal B, Gil-Milá J, Pérez-García A, Gil-Ojeda E, Molina-Macías D, Aguilar-Colina D. Cirugía reparadora en el servicio de Cirugía Maxilofacial. Cienfuegos, 2015-2019. **Medisur** [revista en Internet]. 2020 [citado 2022 Ago 17]; 18(6):[aprox. 7 p.]. Disponible en: <http://www.medisur.sld.cu/index.php/medisur/article/view/4814>

Resumen

Fundamento: La cirugía reparadora de las distintas partes de la cara es un reto para los cirujanos que la realizan. A pesar de su auge en la actualidad, son escasos los estudios de series de pacientes tratados mediante estos procedimientos.

Objetivo: caracterizar la cirugía reparadora de la cara en pacientes atendidos en una consulta de cirugía reparadora.

Métodos: estudio descriptivo, de serie de casos, en el Hospital Dr. Gustavo Aldereguía Lima, de Cienfuegos. Se trabajó con pacientes que recibieron cirugía reconstructiva de diferentes estructuras faciales, en el periodo enero de 2015 a diciembre de 2019 (N=21) atendidos en la consulta de cirugía reparadora. Se analizó para esta serie: edad, sexo, color de la piel, diagnóstico, causa, tipo de anestesia y técnica quirúrgica.

Resultados: predominaron los hombres y el color de piel blanco. El pabellón auricular resultó la estructura afectada con más frecuencia; y en consecuencia, las técnicas más usadas fueron el tubo de Filatov y la retroauricular de Dieffenbach, combinadas. Se empleó anestesia local en casi la totalidad de casos. El grupo de edades más numeroso fue el de 18-35 años (13 pacientes), con más del 50 % del total. Los pacientes de 60 y más años, estuvieron afectados por lesiones derivadas de carcinomas.

Conclusión: La serie presentada evidencia que la cirugía reparadora permite solucionar disímiles situaciones de salud y estéticas, a veces ambas en un mismo paciente, con técnicas de mínimo riesgo quirúrgico, un corto tiempo y resultados favorables.

Palabras clave: Reconstructive surgical procedures, wounds and injuries

Abstract

Background: Reconstructive surgery of the different parts of the face is a challenge for the surgeons who perform it. Despite its current rise, studies of series of patients treated by these procedures are few.

Objective: to characterize the face repair surgery in patients seen in a repair surgery consulting room.

Methods: descriptive study, of a series of cases, at the Dr. Gustavo Aldereguía Lima Hospital, in Cienfuegos. Patients who received reconstructive surgery of different facial structures, in the period January 2015 to December 2019 (N = 21) attended in the repair surgery consultation were studied. For this series, age, sex, skin color, diagnosis, cause, type of anesthesia and surgical technique were analyzed.

Results: men and white skin color predominated. The auricle was the most frequently affected structure; consequently, the most commonly used techniques were the Filatov tube and Dieffenbach retroauricular, combined. Local anesthesia was used in almost all cases. The largest age group was 18-35 years (13 patients), with more than 50% of the total. Patients aged 60 and over were affected by lesions derived from carcinomas.

Conclusion: The series presented shows that reconstructive surgery can solve different health and aesthetic situations, sometimes both in the same patient, with techniques of minimal surgical risk, a short time and favorable results.

Key words: Reconstructive surgical procedures, wounds and injuries

Aprobado: 2020-09-30 11:57:03

Correspondencia: Bernaldo Canto Vidal. Hospital General Universitario Dr. Gustavo Aldereguía Lima. Cienfuegos. Cuba canto@infomed.sld.cu

INTRODUCCIÓN

Ya desde la antigüedad se realizaron algunos acercamientos a lo que conocemos hoy como cirugía plástica. Concretamente en India, hacia el 1500 a. C., se ubican los primeros intentos para mejorar el aspecto, transformar y modificar el cuerpo humano; aunque entonces solo se operaban la nariz y las orejas. Luego de esto, poco se escribió al respecto, con algunas figuras descollantes como Aulos Cornelius Celsus (25 a. C. - 50 d. C.), quien reuniera en sus ocho libros *De Re Medica (Sobre la naturaleza de la medicina)* todos los conocimientos médicos y quirúrgicos de hindúes, árabes, egipcios, griegos, hebreos y romanos, hasta sus días; Gasparo Tagliacozzi (1546-1599), autor de la obra *De Cortorum chirurgia per incisionem* (Sobre los cortes quirúrgicos mediante incisión); en el siglo XIX, destacan en Alemania los cirujanos Graefe y Zeis, con publicaciones en 1818 y 1838, respectivamente; el inglés Soth, en 1847. De Europa, la cirugía plástica pasó en el siglo XIX a Norteamérica, y de allí se extendió por el resto de América; y cobra independencia de la cirugía general, a raíz de la primera guerra mundial (1914-1919), el impulso necesario para la mejora en las técnicas quirúrgicas de todo orden, y en la Cirugía reconstructiva, en especial.⁽¹⁾

En la actualidad, un 17 % de las cirugías que se realizan en cualquier institución hospitalaria, corresponde a alguna de las ramas de la cirugía plástica: piel, manos, cara, tronco, senos, órganos genitales externos, quemaduras, anomalías congénitas, estética, microcirugía, etc.⁽¹⁾ En la práctica, se ha dividido en dos vertientes: cirugía reconstructiva o reparadora y cirugía estética.^(1,2) La diferencia entre una y otra, marcada por la sociedad y los servicios de salud Pública y Privados, es a veces imperceptible, pues muchos de los procedimientos de la cirugía estética vienen a resolver una patología que afecta alguna función.

En Cuba, desde la década de los 80' comenzaron a desarrollarse las técnicas quirúrgicas reconstructivas en general, aunque no es hasta finales de los 90', que se puede hablar de una red asistencial nacional de rehabilitación de cara y prótesis bucomaxilofacial, que garantiza el tratamiento gratuito a todo paciente que requiera de estos servicios de alto nivel científico. Más de 13 mil personas se han beneficiado de este programa, el cual contribuye a incrementar la satisfacción y calidad de vida, y la reincorporación social de personas con

deformidades cráneo-máximo-faciales.^(3,4)

En Cienfuegos, este tipo de procedimiento quirúrgico se realiza en los dos hospitales de la provincia, el Pediátrico Paquito González Cueto y el General Dr. Gustavo Aldereguía Lima (HGAL). Sin embargo, no solo aquí, sino a nivel nacional, son escasos los estudios de series de pacientes tratados mediante cirugía reparadora o reconstructiva; se publican casos aislados, por algún rasgo relevante, pero nada más. Por ello, este estudio tiene el objetivo de caracterizar la cirugía reparadora de la cara en pacientes atendidos en una consulta de cirugía reparadora.

MÉTODOS

Se realizó un estudio descriptivo, de serie de casos, en el HGAL, de Cienfuegos. Se trabajó con pacientes que recibieron cirugía para reconstruir o reparar diferentes estructuras faciales, en el periodo comprendido de enero de 2015 a diciembre de 2019 (N=21), atendidos en la consulta de cirugía reparadora. De un promedio anual de 145 pacientes a los que se ha realizado cirugía en el Servicio de Cirugía Maxilofacial en el periodo, se hizo una selección de aquellos que se consideraron casos más representativos de las diferentes patologías quirúrgicas de la especialidad, y que aceptaron participar en el estudio.

Se analizó para esta serie: edad (grupos etarios: 18-35 años, 36-59 años, 60 y más años); sexo (masculino, femenino); color de la piel (blanco, no blanco); diagnóstico (referido al defecto o estructura facial afectada) (lesión de bordes perlados (dorso nasal), pérdida parcial del pabellón auricular, perfil convexo, hemiatrofia facial progresiva, lesión ulcerada en labio inferior); causa: carcinoma basocelular, traumatismo (mordida humana, herida por arma blanca), defecto congénito o adquirido (traumatismo en mentón), Síndrome de Parry Romberg, carcinoma epidermoide; técnica quirúrgica (colgajo bilobulado, colgajo glabellar, tubo de Filatov y retroauricular de Dieffenbach (combinadas), implante de silicona y rinoplastia, mioplastia temporal, técnica de Castañón); y anestesia (local, general).

La información fue tomada de las historias clínicas de los pacientes, y llevada a un formulario de datos. Estos fueron computados y dispuestos en tablas.

Los pacientes cuyas imágenes fueron incluidas

para ilustrar los resultados, recibieron información sobre la realización del estudio, sus fines investigativos, y alcance; y se les solicitó consentimiento para el uso de estas. Asimismo, el Consejo Científico y el Comité de Ética de la Investigación del hospital, aprobaron el estudio.

RESULTADOS

De los 21 pacientes presentados, 8 fueron

mujeres y 13 hombres; y solo uno (mujer) de piel no blanca. El pabellón auricular resultó la estructura afectada con más frecuencia, a causa de traumatismo causado por mordida humana, principalmente, seguido del causado por arma blanca; y en consecuencia, las técnicas más usadas fueron el tubo de Filatov y la retroauricular de Dieffenbach, combinadas. Se empleó anestesia local en casi la totalidad de casos. (Tabla 1).

Tabla 1. Distribución de pacientes según diagnóstico, causa, técnica quirúrgica y tipo de anestesia

Diagnóstico	Causa	Técnica quirúrgica	Anestesia	Total
Lesión de bordes perlados (dorso nasal)	Carcinoma basocelular	Colgajo bilobulado	Local	1
Lesión de bordes perlados (dorso nasal)	Carcinoma basocelular	Colgajo glabellar	Local	1
Pérdida parcial pabellón auricular	Mordida humana (7) Herida por arma blanca (5)	Tubo de Filatov y retroauricular de Dieffenbach (combinadas)	Local	12
Perfil convexo	Congénito Adquirido (traumatismo mentón)	Implante de silicona y rinoplastia	Local	3
Hemiatrofia facial progresiva	Síndrome Parry Romberg	Mioplastia temporal	General	1
Lesión ulcerada en labio inferior	Carcinoma epidermoide	Técnica de Castañón	Local	3
Total				21

El grupo de edades que más pacientes acumuló fue el de 18-35 años (13 pacientes), más del 50

% del total. Los pacientes de 60 y más años, estuvieron afectados por lesiones derivadas de carcinomas. (Tabla 2).

Tabla 2. Distribución de pacientes según grupos etarios y diagnóstico

Grupos etarios	Diagnóstico	No.	Total
18-35 años	Pérdida parcial pabellón auricular	11	14
	Hemiatrofia facial progresiva	1	
	Perfil convexo	2	
36-59 años	Pérdida parcial pabellón auricular	1	3
	Perfil convexo	1	
	Lesión ulcerada en labio inferior	1	
60 y más años	Lesión de bordes perlados (dorso nasal)	1	4
	Lesión de bordes perlados	1	
	Lesión ulcerada en labio inferior	2	
Total		21	21

DISCUSIÓN

La experiencia compartida con el Dr. Leandro Castañón Roche, allá por la década del 70, fue sumamente trascendental. En medio de la tarea de formación de nuevos especialistas para la región central, él fue protagonista del desarrollo de una técnica quirúrgica que revolucionó la cirugía de cáncer de labio, llamada hoy técnica quirúrgica de Castañón.⁽⁵⁾

Esta técnica fue aplicada a tres de los pacientes presentados, afectados por deformidad del labio, a causa de carcinomas epidermoides. En estos casos, lo primero es proceder con la exéresis del tumor en forma rectangular; luego, sutura de mucosa a piel; se sutura en forma de U el músculo; se da el punto de referencia para unir un borde mucocutáneo con el otro; y se sutura la mucosa lingual y el bermellón del labio. (Fig. 1). No obstante, existen otras técnicas para el mismo fin, que también tienen buenos resultados.^(6,7,8,9)

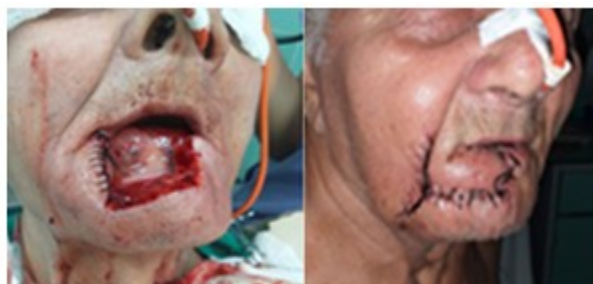

Fig. 1. Aplicación de la técnica de Castañón en un paciente con carcinoma epidermoide en labio inferior.

La nariz constituye el centro estético de la cara. Cualquier deformidad en ella afecta seriamente la armonía facial. A través de los años se ha podido ganar en destreza y conocimiento sobre la reparación de esta estructura, responsable en gran medida del equilibrio facial.^(10,11)

Algunos de los pacientes tratados tuvieron afectación de la estructura nasal, por diferentes causas (lesiones asociadas a CBS y perfil convexo). En los portadores de perfil convexo se aplicó implante de silicona y rinoplastia, aunque aquí también se incluyeron aquellos con defecto en el mentón, como lo fue un paciente con retrognatia mandibular. Se trata de una intervención sencilla; a lo sumo, una hora de

duración, ambulatoria, que, sin embargo, establece una armonía, un equilibrio que mejora notablemente la apariencia del rostro. Es una cirugía segura y poco invasiva.^(12,13) Los CBS fueron resueltos con las técnicas de colgajo bilobulado y colgajo glabellar, respectivamente. La técnica quirúrgica consistió en la exéresis del tumor y su reconstrucción mediante colgajo de la región frontal, trasladándolo mediante una rotación para llegar al lecho dejado por la lesión extirpada. (Fig. 2 y Fig. 3). La intensidad de las radiaciones solares, producto del cambio climático, hace que la incidencia del CBS se haya incrementado en Cuba. Para su abordaje, otros autores han empleado las mismas técnicas que en este estudio.^(14,15,16)

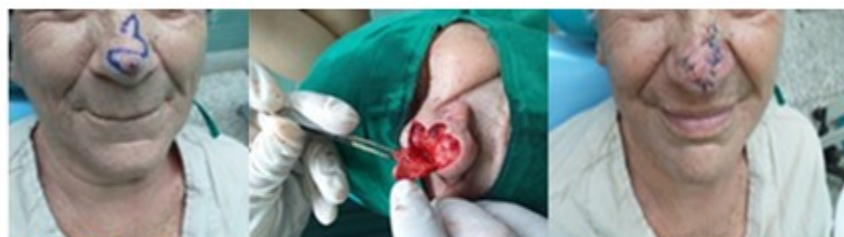

Fig. 2. Aplicación de colgajo bilobulado en paciente portadora de carcinoma basocelular. De izquierda a derecha: vistas del preoperatorio, acto quirúrgico y postoperatorio.

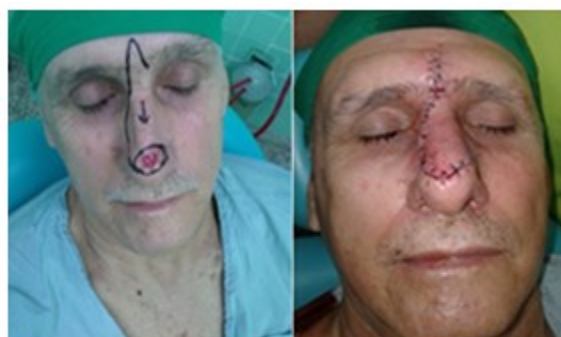

Fig. 3. Diseño de un colgajo glabellar en un paciente portador de carcinoma basocelular en dorso nasal. De izquierda a derecha: pre y postoperatorio.

Las otoplastias, realizadas por varias técnicas de reconstrucción (tubo de Filatov y retroaricular de Dieffenbach), fueron mayoría en la serie analizada. Permiten rehabilitar las deformaciones por traumatismo, ya sean por accidentes o agresiones.^(14,17) El pabellón auricular es una estructura muy compleja, por eso, su reparación es unas de las cirugías más difíciles, ya que, para su recuperación se necesita utilizar, en ocasiones, cartílago, piel que tenga la textura necesaria.⁽¹⁸⁾

La mioplastia temporal fue aplicada en paciente

con Síndrome de Parry Romberg, también conocido como hemiatrofia facial progresiva (Figura 4). Este es un síndrome neuro cutáneo, de etiología desconocida, que consiste en una atrofia de los tejidos blandos de una hemicara, a veces también del hueso, estudios recientes plantean una posible etiología genética.^(19,20) Se realiza incisión en región temporal y se aborda todo el músculo, introduciéndolo a través de un túnel, seccionando previamente la inserción del músculo en la apófisis coronoide, y llevándolo hasta el defecto de la hemicara. Este es un abordaje complejo, que requiere mayor tiempo quirúrgico y anestesia general.

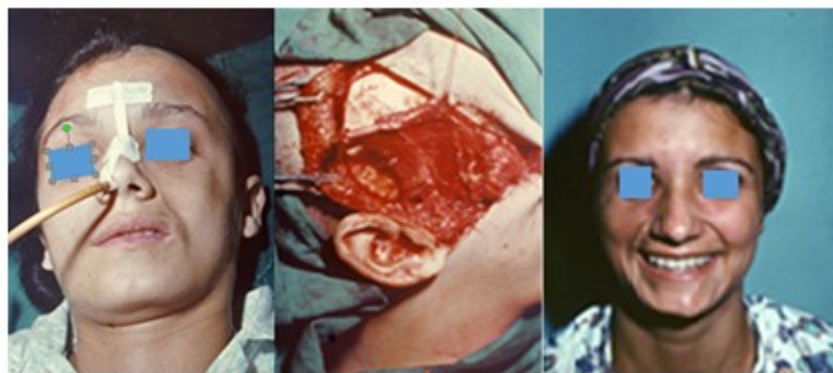

Fig. 4. De izquierda a derecha: vistas del preoperatorio, acto quirúrgico y resultado final, en paciente con hemiatrofia facial progresiva.

El grupo de edades que más pacientes concentró fue el de 18-35 años, edades potencialmente activas, en las que el individuo confiere mayor relevancia a su apariencia física. Así mismo, las personas de piel blanca llegaron casi a la totalidad de casos; es de considerar la mayor vulnerabilidad de estas ante padecimientos como el CBS y el CE. La serie presentada evidencia que la cirugía reparadora permite solucionar disímiles situaciones de salud y estéticas, a veces ambas en un mismo paciente, con técnicas de mínimo riesgo, un corto tiempo quirúrgico y resultados favorables.

Conflicto de intereses:

No existe ningún conflicto de intereses.

Contribución de autores:

Idea conceptual: Bernardo Canto Vidal; revisión bibliográfica: José Daniel Gil Milá, Ahmed Pérez García; escritura del trabajo: Bernardo Canto Vidal, José Daniel Gil Milá, Emma Gil Ojeda; procesamiento de la información: Bernardo Canto Vidal, Dianelys Molina Macías, Dayami

Aguilar Colina; revisión crítica del trabajo: Bernardo Canto Vidal, Emma Gil Ojeda.

Financiación:

Hospital Dr. Gustavo Aldereguía Lima, Cienfuegos.

REFERENCIAS BIBLIOGRÁFICAS

1. Capdevilla D. La imagen de la cirugía estética y su presencia en los medios de comunicación. Revista de la CEESI. 2007 ; 9 (14): 83-172.
2. Programas de Cirugía estética en Cuba [Internet]. La Habana: Cubamundomédico; 2019. [cited 2 Ago 2020] Available from: <https://www.cubamundomedico.com/es/programas-de-cirurgia-estetica-cuba>.
3. Alemañy C. Cirugía reconstructiva, cortes y puntadas. Juventud Técnica [revista en Internet]. 2019 [cited 9 May 2020] (414): [aprox. 20p]. Available from: <http://www.juventudtecnica.cu/contenido/cirurgia-reconstructiva-cortes-y-puntadas-0>.
4. Realizan cirugía reconstructiva inédita en Cuba [Internet]. La Habana: Cubadebate; 2012. [cited 5 Ago 2020] Available from: <http://www.cubadebate.cu/noticias/2012/06/04/e-s-la-primera-cirurgia-de-su-tipo-en-cuba/>.
5. Castañón L. Queiloplastia en cáncer de labio. Rev Cubana Cir. 1978 ; 17: 259-69.
6. Matos A, Gómez F. Reconstrucción de Labio con Técnica de Karapidzic. Cir Plast Iberolatinoam. 2007 ; 33 (1): 57-62.
7. Caldeira AML, Robles MB. Reconstrucción estética de labio superior tras necrosis secundaria a infiltración de material aloplástico. Cir Plást Iberolatinoam. 2015 ; 41 (1): 83-90.
8. Chaput BMC. Cirugía Reparadora de Labio. EMC-Cirugía Plástica Reparadora y Estética. 2018 ; 26 (2): 1-17.
9. Carmona E, Pérez A, Velázquez A, Giniebra MC. Reconstrucción de labio inferior. Revista de Ciencias Médicas de Pinar del Río [revista en Internet]. 2017 [cited 9 May 2020] ; 21 (2): [aprox. 12p]. Available from: <http://www.revcmpinar.sld.cu/index.php/publicaciones/article/view/2911/html>.
10. Canto B, Viera Á, Pérez R. Tratamiento quirúrgico de rinofima. Presentación de dos casos. Medisur [revista en Internet]. 2016 [cited 9 May 2020] ; 14 (5): [aprox. 4p]. Available from: <http://www.medisur.sld.cu/index.php/medisur/article/view/3390>.
11. Canto B, Viera A. Resultados de rinoplastias de la punta nasal en Cienfuegos. Medisur [revista en Internet]. 2015 [cited 9 May 2020] ; 13 (2): [aprox. 3p]. Available from: <http://www.medisur.sld.cu/index.php/medisur/article/view/2788>.
12. Wang JH, Lee BJ, Jang YJ. Use of Silicone Sheets for Dorsal Augmentation in Rhinoplasty for asian Nose. Acta Otolaryngol. 2007 ; 127 Suppl 558: S115-20.
13. Guerra C, Laffé D. The chin: a dynamic complex. Ann Chir Plast Esthet. 2008 ; 53 (3): 262-66.
14. Morales D, Quisilema MX, Oropesa L. Reconstrucción de una pérdida parcial del pabellón auricular por trauma. Rev Cubana Estomatol [revista en Internet]. 2016 [cited 9 May 2020] ; 53 (1): [aprox. 10p]. Available from: http://scielo.sld.cu/scielo.php?script=sci_arttext&pid=S0034-75072016000100012&lng=es.
15. Koch CA, Archibald DJ, Friedman O. Glabellar Flap in Nasal Reconstruction. Plast Surg Clin North Am. 2011 ; 19 (1): 113-22.
16. Carmona E, Giniebra MC, Pérez A, Velázquez A, Martínez Y. Reconstrucción con colgajo fronto-nasal en mordedura humana. Rev Ciencias Médicas [revista en Internet]. 2017 [cited 5 Ago 2020] ; 21 (5): [aprox. 10p]. Available from: http://scielo.sld.cu/scielo.php?script=sci_arttext&pid=S1561-31942017000500018&lng=es.
17. Canto B, González BJ, Gil JD. Resultados de la cirugía reconstructiva del pabellón auricular en Cienfuegos. Medisur [revista en Internet]. 2020 [cited 5 Ago 2020] ; 18 (3): [aprox. 9p]. Available from: <http://www.medisur.sld.cu/index.php/medisur/article/view/4598/3116>.
18. Víctor A, Osnaya H, Chávez G, Télích JE, Carillo JR, Apellaniz AG. Reconstrucción auricular traumática con colgajo retroauricular. Revista de la Facultad de Medicina de la UNAM. 2018 ; 61 (4): 26-9.

19. Santana HEL, Tamao CVI, González AAM, Warner VO, Álvaro OI. Síndrome de Parry Romberg. Revista de Ciencias Médicas de Pinar del Río [revista en Internet]. 2015 [cited 5 Ago 2020] ; 9 (1): [aprox. 12p]. Available from: <http://www.revcmpinar.sld.cu/index.php/publicaciones/article/view/1882>.

20. Chokar G, Cerase A, Gough A, Hasan S, Scullion D, El-Sayeh H, Buccoliero R. A case of Parry-Romberg syndrome and alien hand. J Neurol Sci. 2014 ; 341: 153-7.