

IMAGEN EN LA MEDICINA

## Tumor del ligamento redondo uterino Tumor of the uterine round ligament

Javier Cruz Rodríguez<sup>1</sup> 

<sup>1</sup> Hospital Clínico – Quirúrgico Arnaldo Milián Castro, Santa Clara, Villa Clara, Cuba

### Cómo citar este artículo:

Rodríguez J. Tumor del ligamento redondo uterino. **Medisur** [revista en Internet]. 2020 [citado 2020 Sep 19]; 18(1):[aprox. 1 p.]. Disponible en: <http://www.medisur.sld.cu/index.php/medisur/article/view/4414>

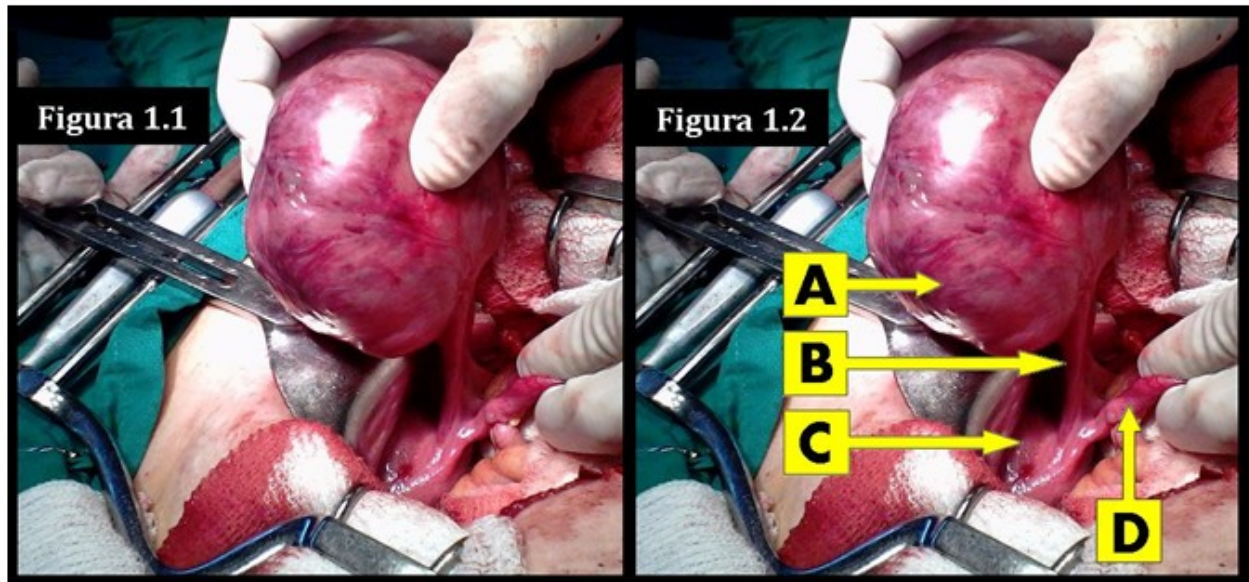
---

**Aprobado: 2020-01-29 08:34:47**

**Correspondencia:** Javier Cruz Rodríguez. Hospital Clínico – Quirúrgico Arnaldo Milián Castro. Santa Clara. Villa Clara. Cuba [javiercruzr@infomed.sld.cu](mailto:javiercruzr@infomed.sld.cu)

Se presenta la imagen (Figura 1) en la que se observa un tumor del ligamento redondo derecho del útero, en una paciente de 45 años de edad, que acudió a cuerpo de guardia de Cirugía General, por presentar dolor abdominal y náuseas. Al examen físico, se constató dolor en fosa ilíaca derecha, y masa tumoral palpable en dicha localización. Una ultrasonografía abdominal evidenció la presencia de útero fibromatoso; la laparoscopia informó de un quiste de ovario derecho torcido. La paciente fue intervenida

quirúrgicamente, y se constató entonces la afección tumoral declarada (esférica, de superficie lisa y consistencia firme, de aproximadamente 12 cm de diámetro), la cual fue reseçada, e informada en la biopsia No. 4577-2019, como un leiomioma con infarto hemorrágico. Se trata de una tumoración en una localización muy poco frecuente, y acerca de ello, las referencias en la literatura especializada son escasas.



**Figura 1.** 1.1. Vista sin señalizaciones. 1.2. A) Leiomioma, B) Ligamento redondo derecho, C) Fondo del útero y D) Trompa de Falopio derecha.

## REFERENCIAS BIBLIOGRÁFICAS