

## PRESENTACIÓN DE CASO

# Leiomioma gigante del esófago. Presentación de un caso

## Giant leiomyoma of the esophagus. Presentation of a case

Tomas Ariel Lombardo Vaillant<sup>1</sup>  Leopoldo de Quesada Suárez<sup>1</sup> 

<sup>1</sup> Hospital Clínico Quirúrgico Docente Freyre de Andrade, La Habana, La Habana, Cuba

**Cómo citar este artículo:**

Lombardo-Vaillant T, de-Quesada-Suárez L. Leiomioma gigante del esófago. Presentación de un caso. **Medisur** [revista en Internet]. 2020 [citado 2022 Jun 26]; 18(4):[aprox. 8 p.]. Disponible en: <http://www.medisur.sld.cu/index.php/medisur/article/view/4410>

**Resumen**

Los leiomiomas esofágicos gigantes son neoplasias raras con un curso clínico impreciso; la mayoría se origina en la porción media e inferior del órgano. Para identificar el diagnóstico y tratamiento adecuado se utilizan pruebas de imágenes y endoscópicas. Compartir y divulgar un nuevo reporte de leiomioma esofágico gigante es el propósito de este trabajo, basado en un nuevo caso. El paciente ingresó por disfagia. Las pruebas para el diagnóstico incluyeron radiografía de esófago, estómago y duodeno, endoscopia digestiva superior, tomografía axial computarizada y resonancia magnética nuclear. El paciente se sometió a cirugía mediante toracotomía derecha, se realizó enucleación de un tumor de 10x6x5cm, y se constató integridad de la mucosa. No hubo evidencias de malignidad en el estudio histopatológico. Fue dado de alta ocho días después de cirugía. La toracotomía con enucleación del tumor esofágico es un procedimiento eficaz para tratar a pacientes con leiomioma gigante.

**Palabras clave:** Neoplasias esofágicas, toracotomía, leiomioma

**Abstract**

Giant esophageal leiomyomas are rare neoplasms with an imprecise clinical course; most originate from the middle and lower portion of the organ. Imaging and endoscopic tests are used to identify the proper diagnosis and treatment. The purpose of this work, based on a new case, is to share and disseminate a new report of giant esophageal leiomyoma. The patient was admitted for dysphagia. Diagnostic tests included radiography of the esophagus, stomach, and duodenum, upper digestive endoscopy, computed tomography, and MRI. The patient underwent surgery by right thoracotomy, enucleation of a 10x6x5cm tumor was performed, and the integrity of the mucosa was verified. There was no evidence of malignancy in the histopathological study. He was discharged eight days after surgery. Thoracotomy with enucleation of the esophageal tumor is an effective procedure to treat patients with giant leiomyoma.

**Key words:** Esophageal neoplasms, thoracotomy, leiomyoma

**Aprobado:** 2020-04-08 14:28:32

**Correspondencia:** Tomas Ariel Lombardo Vaillant. Hospital Clínico Quirúrgico Docente Freyre de Andrade. La Habana [lombardovaillant@infomed.sld.cu](mailto:lombardovaillant@infomed.sld.cu)

## INTRODUCCIÓN

Los tumores benignos del esófago son poco frecuentes; constituyen menos del 1 % de las neoplasias de este órgano. De ellos, el leiomioma es el más común, y representa más del 90 %, mientras que el resto son pólipos y quistes.<sup>(1)</sup>

La localización más frecuente de los leiomiomas es la porción media y distal del esófago, con predominio en esta última región.<sup>(2)</sup> Otra de sus características es ser tumores únicos, no obstante, pueden ser múltiples en 5 % de los pacientes.<sup>(3)</sup>

Los síntomas, por lo general, transcurren durante largo tiempo, no son específicos ni se relacionan con el tamaño del tumor; muchos son asintomáticos. Cuando aparecen, se manifiestan como disfagia, acidez, regurgitación, dolor retroesternal y pérdida de peso.<sup>(3)</sup>

Los leiomiomas gigantes -mayores de 10 cm- pueden producir obstrucción del esófago, disfunción del cardias, e incluso, síntomas respiratorios por compresión de vías aéreas.<sup>(3,4)</sup>

La baja incidencia de leiomiomas gigantes de esófago hace de su manejo un reto. El desarrollo de procedimientos diagnósticos que permiten su identificación y diferenciación, y la variedad de técnicas quirúrgicas, constituyen motivo de estudio para diversos autores.<sup>(5-9)</sup>

Compartir y divulgar un nuevo reporte de esta inusual pero compleja entidad es el propósito de este trabajo, basado en un caso de leiomioma gigante operado con evolución satisfactoria.

## PRESENTACIÓN DE CASO

Se presenta el caso de un paciente de 60 años de edad, admitido en el Servicio de Cirugía del Hospital Clínico Quirúrgico Gral. Freyre de Andrade, de La Habana, por presentar en los últimos cinco meses historia de disfagia y dificultad respiratoria al realizar actividad física de moderada intensidad. El paciente refirió pérdida de peso de 3 kg en ese tiempo. No refirió comorbilidad previa. Negó tener hábitos tóxicos y

alergias. No había recibido transfusión sanguínea. El examen físico no aportó ningún dato de interés.

### Pruebas realizadas al ingreso:

Hemoglobina (Hb) 11 g/dl; Glucemia 5 mmol/L; Creatinina sérica 1,2 mg/dL; Proteínas totales 7 g/dL; Albúmina sérica 3,8 g/dL

Coagulograma completo: Tiempo de coagulación 7,5 min; tiempo de sangrado 2,0 min; coágulo retráctil; conteo de plaquetas  $200 \times 10^9$  /L; Grupo sanguíneo 0 Factor RH (negativo)

Electrocardiograma: Ritmo sinusal

Pruebas funcionales respiratorias: Volumen espiratorio forzado en un segundo (FEV<sub>1</sub>) 85 %; Capacidad vital (CV) 5L; Volumen de reserva espiratoria (VRE) 1,4 L; Relación volumen espiratorio forzado/capacidad vital [FEV<sub>1</sub>/ CVF] 90 %.

Conclusión: Tolera toracotomía.

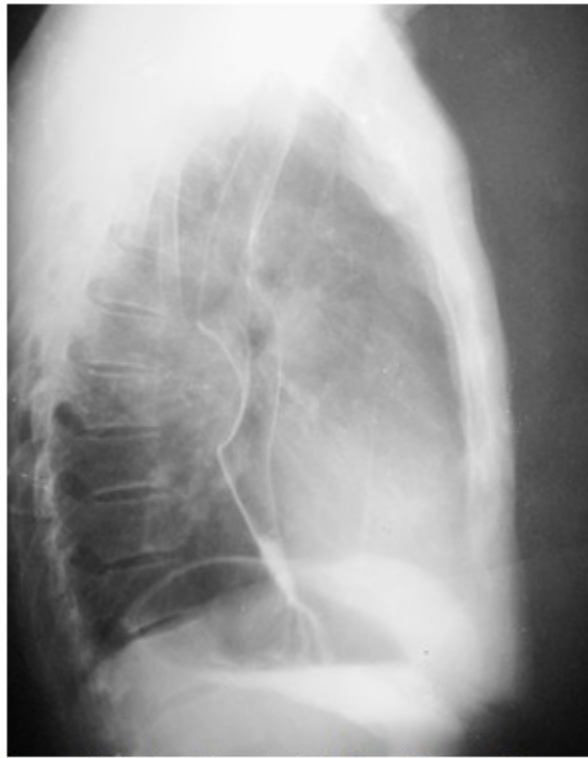Hemogasometría arterial e ionograma: pH 7,35 EB 1,5 mmol/L SB 22 mmol/L; HBO<sub>2</sub> 97 % pCO<sub>2</sub> 35 mm Hg Pa O<sub>2</sub> 97 mm Hg; Na 135 mEq/L Cl 98 mEq/L K 3,3 mEq/L

### Procederes diagnósticos específicos:

Radiografía de tórax simple antero-posterior. No se identificaron alteraciones pleuropulmonares ni mediastinales.

Esofago-gastro-duodenoscopia superior (EGD). Reveló una protuberancia de proyección posterior entre los 25 y 30 cm de la arcada dental, con conservación de la mucosa esofágica, delgada y discretamente hiperémica.

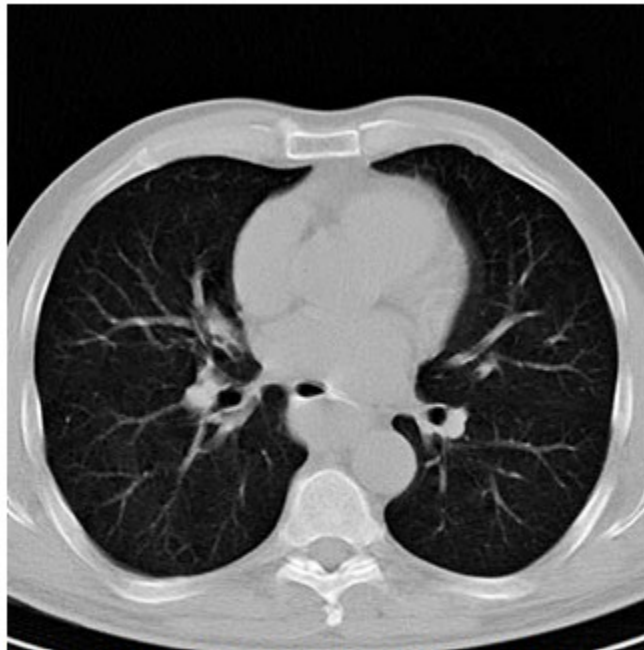
Radiografía de esófago, estómago y duodeno (EED). Mostró, por encima del tercio medio del esófago, ligera distensión; por debajo de la cual se constató defecto de lleno cóncavo con superficie mucosa lisa que impresionaba compresión de la luz esofágica extrínseca o tumor submucoso del tercio medio del esófago de posible etiología benigna. (Figura 1).



**Figura 1.** Radiografía contrastada de esófago, estómago y duodeno. Compresión esofágica extrínseca en tercio medio que desplaza hacia adelante el órgano. Se conserva integridad de la mucosa esofágica.

Tomografía axial computarizada (TAC). Mostró una opacidad de tejido blando bien circunscrita,

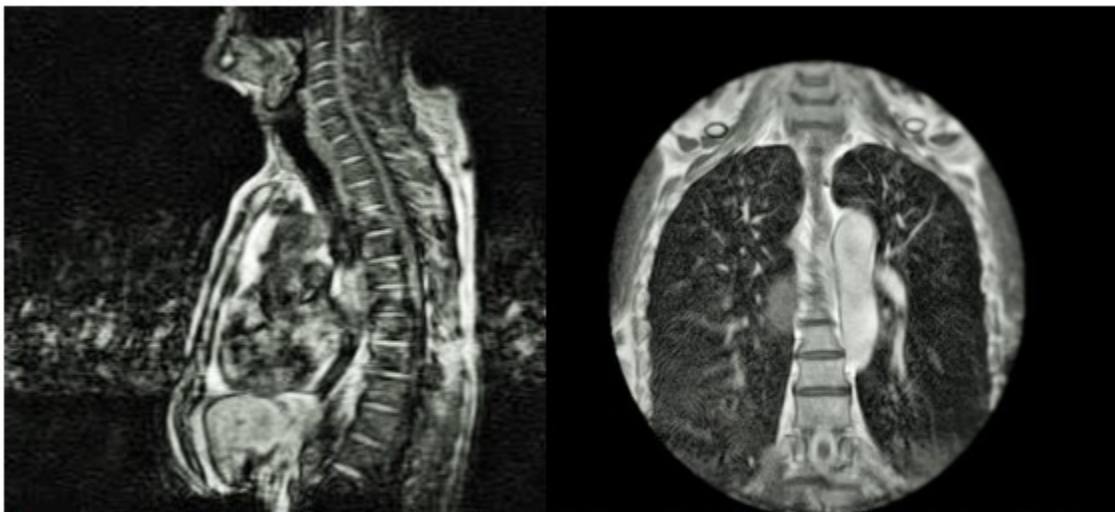
de densidad homogénea, localizada en el tercio medio del esófago torácico. (Figura 2).



**Figura 2.** Tomografía axial computarizada confirmó masa tumoral bien demarcada, con atenuación homogénea en el mediastino posterior.

Resonancia magnética nuclear (RMN). Se realizó corte sagital y coronal que proporcionó mejor definición de los tejidos blandos, y aportó

información acerca del nivel de la lesión, su relación con órganos vecinos y la no existencia de metástasis. (Figura 3).

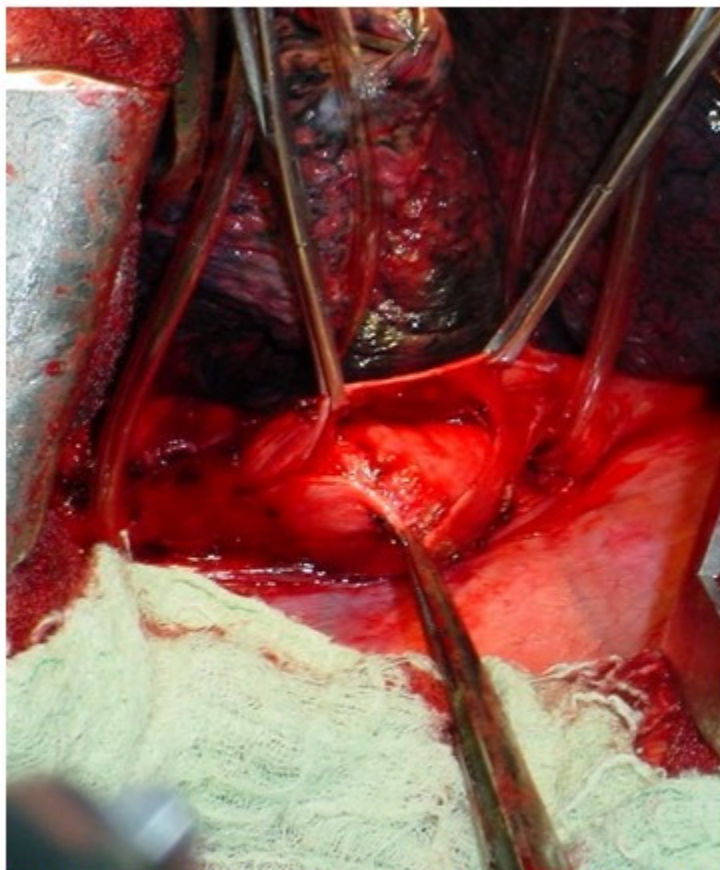


**Figura 3.** Resonancia magnética nuclear que confirmó masa tumoral de mediastino posterior en la proyección de la bifurcación traqueal.

### Acto quirúrgico

Se colocaron vendas elásticas en las extremidades inferiores, antibióticos y heparina a dosis profiláctica. Se aplicó anestesia general endotraqueal; se utilizó tubo de doble luz. Con el paciente en decúbito lateral izquierdo, se realizó incisión de toracotomía posterolateral, de aproximadamente 20 cm, a nivel del sexto espacio intercostal derecho. Se revisó cavidad

torácica, sin encontrar adenopatías mediastinales; y se procedió a liberar ligamento triangular del pulmón; se abrió la pleura mediastínica encima de la masa mediastinal posterior, que se corresponde con un tejido elástico de consistencia firme, de bordes bien definidos, multilobulado en la pared posterior y lateral del esófago; se cargó el esófago con sondas torácicas por encima y por debajo del tumor. (Figura 4).



**Figura 4.** Hallazgo intraoperatorio. Disección cortante y roma durante el procedimiento quirúrgico.

Se realizó apertura de la capa muscular y se comenzó la enucleación del tumor encapsulado con disección roma y cortante. Posteriormente, para verificar la integridad de la mucosa esofágica, fue retirada la sonda de Levine hasta el esófago, y se insufló aire con la cavidad torácica llena de solución salina; después de comprobar la ausencia de daños en la mucosa, se suturó la capa muscular con puntos de colchonero con material absorbible a mediano

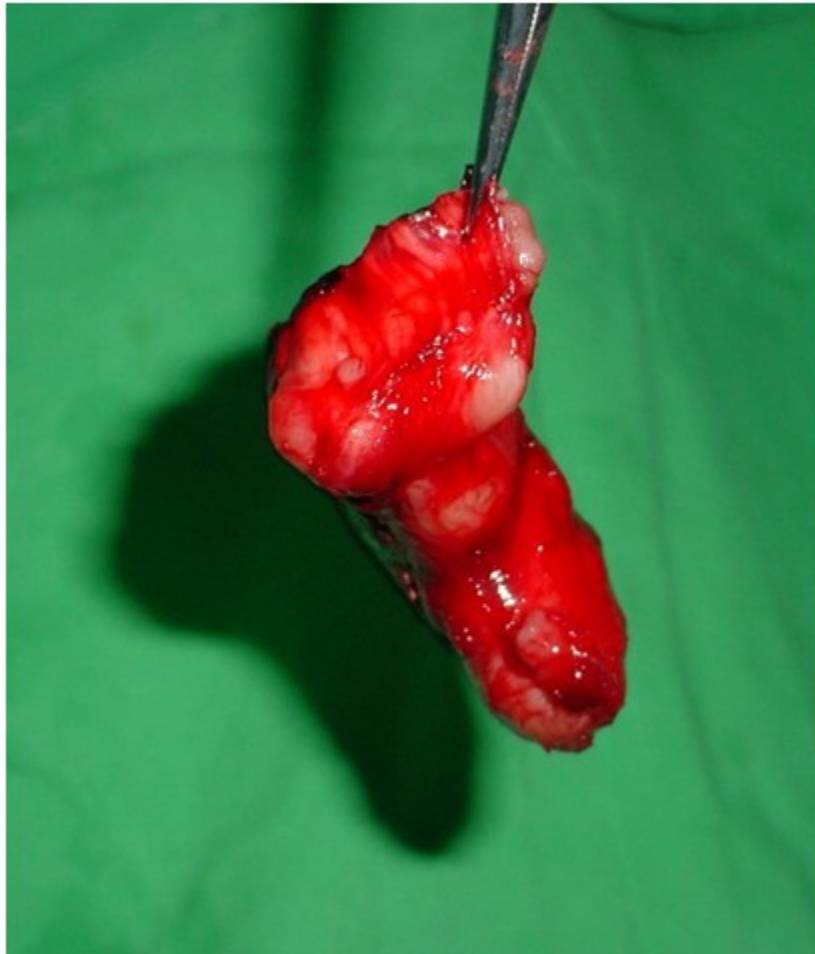plazo.

Se colocaron sondas de drenaje por contra abertura a nivel del noveno espacio intercostal línea axilar posterior y séptimo espacio; se reexpandió el pulmón antes del cierre de la cavidad torácica. Las pérdidas hemáticas fueron aproximadamente de de 60 mL.

Después de resecado el tumor (Figura 5) se envía

a Anatomía Patológica que informa un tumor de 10 x 6 x 5 cm y en cortes de congelación, no

encuentran evidencias de malignidad. Cierre de la cavidad torácica.



**Figura 5.** Apariencia macroscópica del tumor ya resecado, elástico y polilobulado (10x6x5 cm).

El curso posoperatorio durante las primeras 72 h transcurrió sin eventos significativos, en la Unidad de Cuidados Intensivos. Se restableció la vía oral a las 24 h, con líquidos; y en los días siguientes, con sólidos. Requirió de algunos analgésicos, pero pudo deambular entre el segundo y tercer días. Las sondas torácicas se retiraron al cuarto día. El egreso aconteció al octavo día del posoperatorio, con remisión de los síntomas. El informe final de anatomía patológica fue leiomioma esofágico.

## DISCUSIÓN

La edad promedio de incidencia del leiomioma

esofágico es aproximadamente entre los 40 y 60 años con un ligero predominio en el sexo masculino;<sup>(10)</sup> datos que se corresponden con las características del paciente presentado.

El diagnóstico de certeza de leiomioma esofágico no se realiza en la mayor parte de los enfermos a su llegada. Se puede presentar con síntomas vagos en un paciente con una masa mediastinal, en una radiografía de tórax, como un hallazgo incidental.<sup>(11)</sup>

El diagnóstico diferencial incluye compresión por enfermedad extrínseca al esófago, tumor maligno esofágico como carcinoma escamoso, leiomiosarcoma, tumores del estroma

gastrointestinal (infrecuente en esófago) y otros de naturaleza benigna.<sup>(3,5,11)</sup>

Hay una gama de posibles procedimientos diagnósticos de imágenes (área de rápido desarrollo en la medicina) y endoscópicos, que se adicionan al cuadro clínico, para definir la etiología de la lesión. En este paciente se precisó de una imagen radiológica simple de tórax y una serie de EED para iniciar el estudio.

La serie de EED es una prueba no invasiva de alta sensibilidad, no obstante, no se puede dejar de pensar en el diagnóstico diferencial con el carcinoma esofágico, 50 veces más frecuente que el leiomioma.<sup>(12)</sup>

Su estudio también incluyó la TAC contrastada y la RMN, útiles en la búsqueda de lesiones mediastinales; mientras que la TAC en tercera dimensión con esofagografía contrastada y la tomografía por emisión de positrones (TEP) son también herramientas útiles, que se realizan en centros de alto nivel.<sup>(12)</sup>

La TAC permite identificar posibles metástasis en tumores malignos, diseminación de tumor a otros tejidos, fistulas broncoesofágicas, pleuroesofágicas y aortoesofágicas, así como compresión externa por adenopatías, entre otras alteraciones.<sup>(12)</sup>

Los leiomiomas gigantes se identifican en la TAC como una masa con crecimiento extraluminal, homogénea y circunscrita, que ocasionalmente presenta calcificaciones, lo cual es muy raro en otras lesiones esofágicas submucosas. La RMN proporciona mejor definición de los tejidos blandos y resolución espacial que la TAC.<sup>(12)</sup> Ambas proporcionaron información de interés acerca de las características de un tumor que ocupaba mediastino posterior en el caso en estudio.

La TEP es una técnica tridimensional de diagnóstico por imagen, con la ventaja de dar información adicional sobre el tumor, su progresión y las metástasis; resulta útil fundamentalmente en el estudio y evaluación de lesiones malignas.<sup>(13)</sup>

Con relación a las pruebas de imágenes, se considera acertado el criterio de Vasylykivskyi VV y colaboradores, cuando plantean que no hay signos específicos para el diagnóstico de leiomioma, sino que es la utilización de varias pruebas en conjunto lo que supera la predicción

en este.<sup>(14)</sup>

La EGD mostró características de una lesión submucosa. Esta prueba permite, además, identificar la presencia de más de un leiomioma. De 39 pacientes con leiomioma, en 11 de ellos Yun-Xi y colaboradores lograron identificar, aparte de la lesión submucosa, estenosis del esófago.<sup>(15)</sup>

La ecografía esofágica intraluminal (EEI) es útil e indispensable en tumores pequeños. No solo muestra la lesión dentro de la pared esofágica, tamaño, localización (plano de *muscularis mucosae* o *muscular propria*), sino sus relaciones con los órganos vecinos, lo que es de gran valor clínico para determinar el tratamiento óptimo, dependiendo de estas características. Hay consenso de que es la prueba más exacta para diagnosticar leiomioma esofágico.<sup>(8,15,16)</sup>

Esta prueba también proporciona información sobre las características ultrasonográficas que orientan al diagnóstico diferencial de leiomioma esofágico.<sup>(16,17)</sup> En un interesante estudio Codipilly y colaboradores identificaron que el EEI resultó una prueba de elevada certeza diagnóstica, con un valor predictivo positivo de 68 % y un valor predictivo negativo de 100 % para leiomioma o tumor estromal, comparado con la biopsia operatoria.<sup>(5)</sup>

En este paciente no se realizó biopsia preoperatoria. Esta constituye un tema de debate en el leiomioma esofágico, pues se plantea que puede provocar una fuga esofágica o fístula a órganos contiguos con riesgo potencial de mediastinitis. Se considera, además, que durante la cirugía se pueden producir daños en la mucosa, por adherencias entre la superficie de punción y el tumor subyacente.<sup>(18)</sup>

Algunos afirman que la aspiración con aguja fina no proporciona suficiente material para establecer un diagnóstico histopatológico preciso. El alto riesgo de complicaciones, como hemorragia y hematoma en contraposición al beneficio para el paciente con leiomioma esofágico, hace que no sea recomendable llevar a cabo este procedimiento diagnóstico.<sup>(7)</sup>

El leiomioma gigante debe ser extirpado una vez diagnosticado. Las opciones de cirugía abierta comprenden: toracotomía, laparotomía o combinación de ambas para conseguir su enucleación o resección esofágica con interposición de intestino delgado o colon,

cuando no es posible preservar el esófago.<sup>(15)</sup>

Después de realizada la enucleación del tumor gigante –propósito principal de la cirugía–, se debe cerrar el plano muscular para prevenir hernia de la mucosa y preservar la actividad propulsora. En los casos asociados a atrofia de la capa muscular, se debe reparar con un colgajo de pleura, omento o pericardio. Otro detalle técnico interesante es asociar a la enucleación un proceder anti-reflujo en los leiomiomas del tercio inferior del esófago.<sup>(10)</sup>

En el transcurso de la cirugía, el grupo quirúrgico tiene que realizar biopsia transoperatoria, por la probabilidad de encontrar focos de malignización en el interior del tumor, que hagan modificar el plan inicial.<sup>(9,10)</sup>

Desde finales de los años noventa del pasado siglo, se vienen implementando procedimientos, con entusiasmo progresivo, de rápido desarrollo, como la toracotomía video-asistida (TVA). Resulta un cambio de paradigma, pero plantea aspectos no resueltos, como la propia dimensión del tumor a enuclear y las dificultades que enfrenta el cirujano para identificar un plano de clivaje entre el tumor y la submucosa esofágica.<sup>(4,8,20)</sup>

Del mismo modo, la cirugía robótica video-asistida (CRVA) –todavía pendiente de mayor evidencia– plantea sus cultores, que supera a la TVA, pues con esta los ángulos y las dimensiones de los espacios intercostales limitan el movimiento, sutura y disección, mientras que con la CRVA se sobrepasan estas limitaciones. La CRVA mantiene los beneficios de la TVA sin comprometer las ventajas de la cirugía abierta, como habilidad, precisión y destreza.<sup>(21,22)</sup>

Los procedimientos endoscópicos intraluminales –que desbordan los límites de este trabajo– se desarrollan de modo progresivo. Aun tienen aspectos no resueltos; como la imposibilidad de reseccionar tumores grandes, la incidencia de complicaciones relacionadas con la disección endoscópica y el bajo grado de resección en bloque.<sup>(5,6)</sup>

El leiomioma esofágico gigante, entidad poco frecuente, se diagnostica mediante la sospecha clínica y el apoyo de estudios de imágenes y endoscópicos de alta tecnología. La cirugía es perentoria, la toracotomía abierta con biopsia transoperatoria y resección adecuada a las particularidades del tumor, son procedimientos efectivos para su manejo.

**Conflicto de intereses:** Ninguno.

**Contribución de autores:** Idea conceptual: Tomas Ariel Lombardo Vaillant; revisión bibliográfica: Leopoldo de Quesada Suárez; escritura del artículo: Tomas Ariel Lombardo Vaillant, Leopoldo de Quesada Suárez; revisión crítica del artículo: Tomas Ariel Lombardo Vaillant, Leopoldo de Quesada Suárez.

**Financiamiento:** Hospital Clínico Quirúrgico Gral. Freyre Andrade.

## REFERENCIAS BIBLIOGRÁFICAS

1. Shin S, Choi YS, Shim YM, Kim HK, Kim K, Kim J. Enucleation of Esophageal Submucosal Tumors: A Single Institution's Experience. *Ann Thorac Surg.* 2014 ; 97: 454-9.
2. Tsai SJ, Lin CC, Chang CW, Hung CY, Shieh TY, Wang HY, et al. Benign esophageal lesions: endoscopic and pathologic features. *World J Gastroenterology.* 2015 ; 21 (4): 1091-8.
3. Ramos D, Priego P, Coll M, Comejo MA, Galindo J, Rodriguez G, et al. Comparative study between open and minimally invasive approach in the surgical management of esophageal leiomyoma. *Rev Esp Enferm Dig.* 2016 ; 108 (1): 8-14.
4. Torre W, Tamura A, Fernández A. Leiomioma esofágico: resección por videotoracosopia. A propósito de un caso. *Anales Sis San Navarra [revista en Internet].* 2012 [ cited 12 Abr 2019 ] ; 35 (2): [aprox. 7p]. Available from: [http://scielo.isciii.es/scielo.php?script=sci\\_arttext&pid=S1137-66272012000200017](http://scielo.isciii.es/scielo.php?script=sci_arttext&pid=S1137-66272012000200017).
5. Codipilly DC, Fang H, Alexander JA, Katzka DA, Ravi K. Subepithelial esophageal tumors: a single-center review of resected and surveilled lesions. *Gastrointest Endosc.* 2018 ; 87 (2): 370-7.
6. Kim SY, Kyoung-Oh K. Endoscopic Treatment of Subepithelial Tumors. *Clin Endosc.* 2018 ; 51 (1): 19-27.
7. Kohli DR, Faigel DO. Esophageal leiomyomas: Making mole hills out of mole hills?. *Gastrointest Endosc.* 2018 ; 87 (2): 378-9.
8. Faulx AL, Kothari S, Acosta RD, Deepak A, Bruining DH, Chandrasekhara V, et al. The role of



endoscopy in sub epithelial lesions of the GI tract. *Gastrointest Endosc.* 2017 ; 85: 1117-32.

9. Chen X, Xi Y, Wang H, Tan L. Minimally invasive surgery for giant esophageal leiomyoma: a case report & review of the literatures. *J Thorac Dis.* 2017 ; 9 (1): E26-31.

10. Sun X, Wang J, Yang G. Surgical treatment of esophageal leiomyoma larger than 5 cm in diameter: A case report and review of the literature. *J Thorac Dis.* 2012 ; 4 (3): 323-6.

11. Punpale A, Rangole A, Bhambhani N, Karimundackal G, Desai N, de Souza A, et al. Leiomyoma of Esophagus. *Ann Thorac Cardiovasc Surg.* 2007 ; 13 (2): 78-81.

12. Yoon JH. Benign Tumors of the Esophagus. In: Choi BI, editors. *Radiology Illustrated: Gastrointestinal Tract.* Seoul: Springer-Verlag; 2015. p. 31-40.

13. Nakamoto Y, Togashi K, Kaneta T, Fukuda H, Nakajima K, Kitajima K, et al. Clinical Value of Whole-body FDG-PET for Recurrent Gastric Cancer: A Multicenter Study. *Jpn J Clin Oncol.* 2009 ; 39 (5): 297-302.

14. Vasylykivskyi VV, Getman VG. Diagnosis of esophageal leiomyomas. *Klinicheskaia Khirurgiia.* 2018 ; 85 (8): 26-9.

15. Yun W, Jing Z, Yi L, Yang L, Xiang Ch, Zhong L, et al. Diagnosis and comprehensive treatment of esophageal leiomyoma: clinical analysis of 77 patients. *Int J Clin Exp Med.* 2015 ; 8 (10): 17214-20.

16. Chao L, Torres YE, Barroso L, Cepero MC,

Nogueira M. Value of endoscopic ultrasound in diagnosis of subepithelial lesions of the gastrointestinal tract. *Rev Cubana Cir [revista en Internet].* 2018 [ cited 15 Jul 2019 ] ; 57 (4): [aprox. 10p]. Available from: [http://scielo.sld.cu/scielo.php?script=sci\\_arttext&pid=S0034-74932018000400006&lng=es](http://scielo.sld.cu/scielo.php?script=sci_arttext&pid=S0034-74932018000400006&lng=es).

17. Sun LJ, Chen X, Dai YN, XU CF, Ji F, Chen LH, et al. Endoscopic Ultrasonography in the Diagnosis and Treatment Strategy Choice of Esophageal. *Clinics (Sao Paulo).* 2017 ; 72 (4): 197-201.

18. Asteriou C, Konstantinou D, Lalountas M, Kleontas A, Setzis K, Zafiriou G, et al. Nine years experience in surgical approach of leiomyomatosis of esophagus. *World J Surg Oncol.* 2009 ; 7: 102.

19. Fu KI, Muto M, Mera K. Carcinoma coexisting with esophageal leiomyoma. *Gastrointest Endosc.* 2002 ; 56: 272-3.

20. Khalailieh A, Savetsky I, Adileh M, Elazary R, Abu-Gazala S, Abu-Gazala A et al. Robotic-assisted enucleation of a large lower esophageal leiomyoma and review of literature. *Int J Med Robotics Comput Assist Surg.* 2013 ; 9 (3): 253-7.

21. Compean SD, Gaur P, Kim MP. Robot assisted thoracoscopic resection of giant esophageal leiomyoma. *Int J Surg Case Rep.* 2014 ; 5 (12): 1132-4.

22. Inderhees S, Tank J, Stein HJ, Dubecz A. Leiomyoma of the esophagus: A further indication for robotic surgery?. *Chirurg.* 2019 ; 90 (2): 125-30.