

PRESENTACIÓN DE CASO

Hemorragia vítrea como causa de pérdida de la visión en una paciente con Dengue.

Vitreous hemorrhage as a cause of vision loss in a patient with dengue

Raisa Hernández Baguer¹  Idalia Triana Casado  Raisa Ivis Beltrán Sainz  Roxana García Tamayo 

¹ Hospital Dr.Salvador Allende, La Habana, La Habana, Cuba

Cómo citar este artículo:

Hernández-Baguer R, Triana-Casado I, Beltrán-Sainz R, García-Tamayo R. Hemorragia vítrea como causa de pérdida de la visión en una paciente con Dengue.. **Medisur** [revista en Internet]. 2019 [citado 2020 Sep 19]; 18(1):[aprox. 3 p.]. Disponible en: <http://www.medisur.sld.cu/index.php/medisur/article/view/4277>

Resumen

La hemorragia vítrea secundaria a una arteria hialoidea persistente íntegra es una anomalía infrecuente. Se presenta el caso de una mujer de 65 años con antecedentes personales conocidos de esta anomalía congénita en el ojo derecho, la cual presentó disminución de visión de ese ojo de forma repentina, 10 días después de haber presentado cuadro febril agudo con diagnóstico de Dengue. La biomicroscopía posterior reveló una arteria hialoidea persistente rellena de sangre con inserción en la cristaloides posterior. En la oftalmoscopia indirecta se observó una hemorragia vítrea parcial, que permitía visualizar las estructuras de la retina. Se realizaron como pruebas diagnósticas y de seguimiento la ecografía ocular y la retinofoto.

Palabras clave: vítreo primario hiperplásico persistente, hemorragia vítrea, personas con daño visual, dengue

Abstract

Vitreous hemorrhage secondary to a complete persistent hyaloid artery is an uncommon anomaly. The case of a 65-year-old woman with a known personal history of this congenital anomaly in the right eye is presented, who had a sudden decrease in vision of that eye, ten days after presenting an acute febrile condition with a diagnosis of dengue. Posterior biomicroscopy revealed a persistent hyaloid artery filled with blood with insertion into the lens posterior portion or hyaloid fossa. In indirect funduscopy a partial vitreous hemorrhage was observed, which allowed visualizing the structures of the retina. Ocular ultrasound and retinophoto were performed as diagnostic and follow-up tests. The vitreous hemorrhage was completely reabsorbed at 15 days and the patient recovered her vision at 0.5 due to the presence of an ongoing cataract. There was no recurrence of bleeding in six months' follow-up.

Key words: persistent hyperplastic primary vitreous, vitreous hemorrhage, visually impaired persons, dengue

Aprobado: 2019-10-30 08:36:12

Correspondencia: Raisa Hernández Baguer. Centro Oftalmológico Hospital Docente Clínico-Quirúrgico Dr. Salvador Allende. La Habana. raisa.baguer@infomed.sld.cu

INTRODUCCIÓN

La arteria hialoidea embrionaria, rama de la arteria oftálmica dorsal primitiva, aparece en la quinta semana de la gestación y alcanza el cristalino para completar la clínica vasculosa *lentis* en la undécima semana. A partir de este momento, las funciones de esta arteria son sustituidas gradualmente por otros vasos, cuando, en condiciones normales, se produce una atrofia completa del sistema vascular embrionario antes del nacimiento, por lo que se interpreta como una anomalía del desarrollo ocular en la que no regresan el cuerpo vítreo primario y su vascularización hialoidea circundante. Generalmente es unilateral.^(1,2)

Los remanentes del vítreo primario hiperplásico persistente, conocido como arteria hialoidea persistente (AHP) son una anomalía del desarrollo relativamente común en el ojo humano. No es excepcional encontrar en el disco óptico (papila de *Bergmeister*) o en la cápsula posterior del cristalino (mancha de *Mittendorf*) la existencia de una AHP íntegra del disco óptico hasta el polo posterior del cristalino (para otros fosa hialoidea). Es infrecuente encontrar la presencia de sangre en su interior, por lo que, en consecuencia, la hemorragia vítrea originada en una AHP es una complicación excepcional que ha sido documentada en muy pocas ocasiones.^(3,4)

El dengue es una infección viral transmitida por la picadura de la hembra del mosquito *Aedes aegypti* y *Aedes albopictus*, resultado que cada año, alrededor de 50 a 100 millones de personas son infectados en todo el mundo. Existen regiones del planeta donde la infección es endémica como Asia, América Central, Suramérica, África y países del Pacífico y Mediterráneo. La clínica más frecuente es fiebre, cefalea, artralgia y mialgia. El signo de alarma más frecuente es la disminución de plaquetas y en casos con infección severa, se estima que alrededor de 250 000 personas padecen anualmente de la complicación hemorrágica.⁽⁵⁻⁷⁾

Cada vez es más frecuente encontrar reportes de manifestaciones oculares hemorrágicas asociadas a dengue, generalmente con su base en procesos inmunológicos y vasculares, aunque en ningún caso en presencia de una AHP, de ahí que se considera que la asociación de esta anomalía y la trombocitopenia favorecieron la hemorragia vítrea en el caso que se presenta, de ahí lo singular del mismo.

PRESENTACIÓN DEL CASO

Mujer de 65 años que refirió disminución de la agudeza visual (AV) espontánea en su ojo derecho (OD), sin antecedentes de parto prematuro ni historia familiar de enfermedad ocular. En la primera exploración la AV mejor corregida fue 0,3 en el OD y 1,0 en el izquierdo (OI).

El estudio biomicroscópico del OD permitió identificar la mancha de *Mittendorf* localizada en el cuadrante nasal inferior de la cápsula posterior del cristalino y el extremo anterior de la AHP con contenido hemático en su interior. El examen del ojo contralateral resultó normal.

La oftalmoscopia indirecta del OD mostró una hemorragia intravítrea leve, difusa y el trayecto de la AHP se siguió desde el nervio óptico hasta la fosa patelar posterior. La arteria, fijada en sus dos extremos, se desplazaba libremente con los movimientos oculares y el vítreo posterior estaba desprendido parcialmente de la retina. No se hallaron anomalías retinianas periféricas ni signo de tracción vítreoretiniana o desprendimiento de retina.

La hemorragia se reabsorbió gradualmente en el transcurso de 15 días y la AHP se pudo distinguir con más claridad y permitió un mejor estudio anatómico. En la ecografía en modo base se evidenció una imagen lineal hiperecogénica respecto al vítreo, que se correspondía con la AHP y un desprendimiento parcial de vítreo posterior, así como aumento difuso de la ecogenicidad vítrea, de reflectividad moderada. (Figura 1).

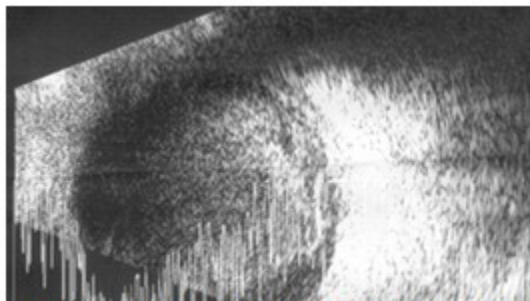


Figura 1. Imagen en que se observa imagen lineal hiperecogénica por arteria hialoidea persistente (AHP) y desprendimiento parcial de vítreo posterior.

El complejo hematológico y las pruebas específicas de coagulación fueron normales en el momento de la consulta, no así el conteo plaquetario. En la historia clínica de la paciente y en el interrogatorio se recogió el antecedente de ingreso diez días atrás por cuadro febril agudo que se diagnosticó como dengue, con disminución del conteo plaquetario. La hemorragia vítrea se reabsorbió completamente a los 15 días y la paciente recuperó la visión a 0,5 por la presencia de una catarata en curso. No hubo recurrencia de sangrado en seis meses de seguimiento.

DISCUSIÓN

Las consecuencias funcionales de una AHP incluyen la ambliopía, el estrabismo y el nistagmo y se puede asociar al desarrollo de catarata y, con menos frecuencia, a una hemorragia vítrea.^(1,4)

El sangrado secundario a una AHP se ha atribuido a la rotura de los vasos hialoideos, producida por los movimientos oculares rápidos durante el sueño, los traumatismos oculares, o bien, se presenta de forma espontánea.^(4,8)

En el examen clínico, es importante diferenciar la AHP de la persistencia del vítreo primario hiperplásico. Este último se asocia a microftalmía, a la existencia de una masa retrolental y al estiramiento de los procesos ciliares.⁽⁴⁾ En esta exploración no se detectaron estos hallazgos.

La realización de algunas pruebas complementarias como la ecografía ocular puede ser útil para precisar las causas y el origen del sangrado, así como el seguimiento de la hemorragia vítrea. El estudio biomicroscópico

permitió identificar la presencia de contenido hemático en su interior y el seguimiento de la misma.

La amplia movilidad de la arteria, la distribución de la hemorragia y la ausencia de otros hallazgos tras la exploración completa de la retina sugirieron que el sangrado se originó preferiblemente en la AHP. En opinión de las autoras, el sangrado pudo ocurrir como consecuencia de la trombocitopenia que presentó la paciente, teniendo como factor predisponente la presencia de la anomalía vascular antes descrita.

La hemorragia vítrea asociada a AHP normalmente no requiere tratamiento. Sin embargo, si persiste la hemovítrea puede ser necesaria la realización de una vitrectomía vía *pars plana*.^(3,8,9) Los pacientes deben ser informados de la posible recurrencia de la hemorragia y tener precaución incluso en el caso de traumatismos oculares leves.^(3,10)

El mecanismo fisiopatológico por el cual se producen las complicaciones oculares asociadas a dengue es desconocido, pero pudiera ser atribuido a reacciones inmunológicas y respuesta inflamatoria en el tejido retinal y el sistema vascular retinal. Esta reacción ocular mediada por el sistema inmunológico a la infección, se corresponde con la producción de autoanticuerpos y depósitos de inmunocomplejos.^(5,6) Así, todo lo anterior lleva a una ruptura de la barrera hemato-retiniana interna con escape de elementos que habitualmente, en condiciones de normalidad, no pudieran abandonar el capilar retiniano. Se atribuye a la trombocitopenia un importante papel en la patogénesis de las manifestaciones hemorrágicas, conjuntamente

con lo anteriormente señalado sobre la ruptura de la barrera hematorretiniana interna.⁽¹¹⁾

En conclusión, esta anomalía vascular del desarrollo debe considerarse en el diagnóstico diferencial de la hemorragia vítrea como posibilidad etiológica excepcional, ya que no es frecuente su coincidencia. De hecho, en el caso presentado, la paciente sufrió dengue con trombocitopenia, días antes del cuadro súbito, que explican la aparición de esta concomitancia inusual.

Contribución de autoría:

Los autores participaron en la atención al caso y en la búsqueda de información para la publicación.

Conflicto de intereses:

No conflicto de intereses

Financiación:

Centro Oftalmológico Hospital Docente Clínico-Quirúrgico Dr. Salvador Allende, La Habana.

REFERENCIAS BIBLIOGRÁFICAS

1. Drake R, Wayne A, Mitchell AWM. Gray. Anatomía para estudiantes. 2da. ed. Madrid: Elsevier; 2010.
2. Arteria hialoidea persistente. En: Terminología médica [Internet]. La Habana: OPS: OMS. Bireme; 2019. [cited 17 Oct 2019] Available from: <http://decs.bvs.br/cgi-bin/wxis1660.exe/decserver/>.
3. Cekic O, Totan Y, Batman C. Traumatic vitreous hemorrhage from a persistent hyaloid artery. J Pediatr Ophthalmol Strabismus. 2000 ; 37 (2): 117-8.

4. Sánchez Vicente JL, López Herrero F, Martínez Borrego AC. Arteria hialoidea persistente. Arch Soc Esp Ophthalmol [revista en Internet]. 2018 [cited 23 Oct 2019] ; 93 (5): e34-e34. Available from: <https://medes.com/publication/135288>.

5. Chawla P, Yadav A, Chawla V. Clinical implications and treatment of Dengue. Asian Pac J Trop Med. 2014 Mar ; 7 (3): 169-78.

6. Şahan B, Tatlıpınar S, Marangoz D, Çiftçi F. Fundus Findings in Dengue Fever: A Case Report. Turk J Ophthalmol. 2015 ; 45 (5): 223-25.

7. Perales Carrasco JC, Popuche Cabrera PL, Cabrejos Sampen G, Díaz-Vélez C. Perfil clínico, epidemiológico y geográfico de casos de dengue durante el fenómeno El Niño Costero 2017, Lambayeque-Perú. Rev Haban Cienc Med [revista en Internet]. 2018 [cited 28 Feb 2019] ; 18 (1): [aprox. 10p]. Available from: <http://www.revhabanera.sld.cu/index.php/rhab/article/view/2302>.

8. Gonçalves A, Crusysberg JR, Draaijer RW, Sellar PW, Aandekerk AL, Deutman AF. Vitreous haemorrhage and other ocular complications of a persistent hyaloid artery. Doc Ophthalmol. 1996 ; 92: 55-9.

9. Instituto Mexicano del Seguro Social. Diagnóstico y Tratamiento de la Hemorragia Vítrea [Internet]. México DF: IMSS; 2015. [cited 23 Oct 2019] Available from: <http://www.imss.gob.mx/sites/all/statics/guiasclinicas/171GER.pdf>.

10. Azrak C, Campos Mollo E, Lledó Riquelme M, Ardoy Ibáñez F, Martínez Toldo JJ. Hemorragia vítrea asociada a arteria hialoidea persistente. Arch Soc Esp Ophthalmol. 2011 ; 86 (10): 331-4.

11. Beltrán Sainz RI, Hernández Baguer R, Savón George LM. Manifestaciones retinianas secundarias a dengue. Reporte de caso. Rev Haban Cienc Med [revista en Internet]. 2017 [cited 28 Feb 2019] ; 16 (3): [aprox. 9p]. Available from: <http://www.revhabanera.sld.cu/index.php/rhab/article/view/1176>.