

IMAGEN EN LA MEDICINA

Carcinoma de nasofaringe

Nasopharyngeal Carcinoma

Pedro Juan Barrios Fuentes¹

¹ Hospital General Universitario Dr. Gustavo Aldereguía Lima, Cienfuegos, Cienfuegos, Cuba, CP: 55100

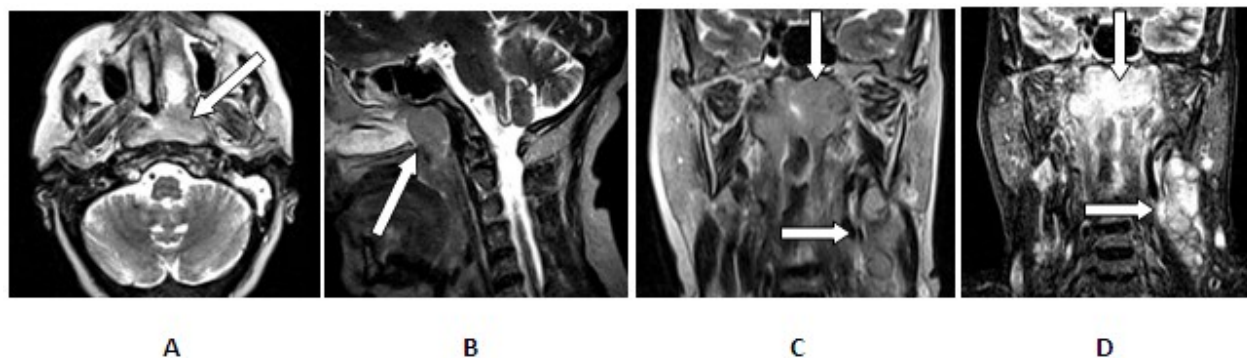
Cómo citar este artículo:

Juan-Barrios-Fuentes P. Carcinoma de nasofaringe. **Medisur** [revista en Internet]. 2019 [citado 2022 Jun 30]; 17(2):[aprox. 1 p.]. Disponible en: <http://www.medisur.sld.cu/index.php/medisur/article/view/3989>

Aprobado: 2019-02-20 15:31:37

Correspondencia: Pedro Juan Barrios Fuentes. Hospital General Universitario Gustavo Aldereguía Lima pjbarrios@jagua.cfg.sld.cu

Resonancia Magnética



Paciente femenina de 69 años, de piel blanca que acude al médico por aumento de volumen de la región lateral izquierda del cuello .Se le realiza ultrasonido en el cual mostró aumento de tamaño de las adenopatías de la cadena lateral izquierda del cuello. La biopsia de ganglio sugirió la existencia de metástasis de un carcinoma. La Resonancia Magnética demostró la existencia de una lesión en la nasofaringe, que observa en el bloque A secuencia spin eco T2 axial, donde se aprecia lesión isointensa en nasofaringe de mayor tamaño en lado izquierdo (flecha). En el bloque B aparece la localización y tamaño de la lesión en secuencia spin eco T2 sagital (flecha).

En los bloques C y D se observa la extensión y localización de la lesión en plano axial ,(secuencia spin eco T2 coronal y supresión de grasa [flechas verticales]) y presencia de adenopatías metastásicas en la cadena ganglionar izquierda del cuello (flechas horizontales) con elevada intensidad de señales en esta última secuencia. La biopsia de la tumoración nasofaríngea afirmó la existencia de carcinoma.

REFERENCIAS BIBLIOGRÁFICAS