

## PRESENTACIÓN DE CASO

**Dermatosis purpúrica pigmentada. A propósito de un caso con localización atípica****Pigmented purpuric dermatosis. About a case with atypical location**Daymí Martínez Rodríguez<sup>1</sup><sup>1</sup> Hospital General Universitario Dr. Gustavo Aldereguía Lima, Cienfuegos, Cienfuegos, Cuba, CP: 55100**Cómo citar este artículo:**

Martínez-Rodríguez D. Dermatitis purpúrica pigmentada. A propósito de un caso con localización atípica. **Medisur** [revista en Internet]. 2019 [citado 2022 Jun 30]; 17(2):[aprox. 5 p.]. Disponible en: <http://www.medisur.sld.cu/index.php/medisur/article/view/3834>

**Resumen**

Se presenta el caso de una paciente femenina de 29 años de edad, con antecedentes de salud referida que acude a consulta por la presencia de máculas hiperpigmentadas asintomáticas de 21 días de evolución, distribuidas de forma lineal en el miembro superior derecho. Los resultados de laboratorio fueron normales y la histopatología confirmó el diagnóstico de sospecha: dermatosis purpúrica pigmentada (variedad lineal unilateral). Hubo una disminución satisfactoria del número de lesiones durante los dos primeros meses de evolución. La púrpura pigmentada unilateral se presenta con mayor frecuencia en varones adolescentes o pacientes adultos jóvenes, y afecta por lo general las extremidades inferiores y tiene una resolución espontánea.

**Palabras clave:** enfermedades de la piel , dermatosis de la mano , púrpura , informes de casos

**Abstract**

The case of a 29 year-old female patient is presented, with a referred health history who came to the consultation due to the presence of asymptomatic hyper-pigmented macules of 21 days of progress, distributed linearly in the right upper limb. Laboratory exams were normal and it was histopathology confirmed the diagnosis of suspicion: pigmented purpuric dermatosis (unilateral linear variety). There was a satisfactory decrease in the number of lesions during the first two months. Unilateral pigmented purpura occurs most frequently in adolescent males or young adult patients, and usually affects the lower extremities and has a spontaneous resolution.

**Key words:** skin diseases , hand dermatoses , purpura , case reports

**Aprobado: 2019-04-03 14:57:01**

**Correspondencia:** Daymí Martínez Rodríguez. Hospital General Universitario Dr. Gustavo Aldereguía Lima. [daymi.martinez@gal.sld.cu](mailto:daymi.martinez@gal.sld.cu)

## INTRODUCCIÓN

Las dermatosis purpúricas pigmentadas constituyen un grupo extenso y heterogéneo de desórdenes que clínicamente se caracterizan por la presencia de hemorragias petequiales colocadas sobre una base hiperpigmentada asintomática, generalmente se localizan en los miembros inferiores de forma bilateral y simétrica. La etiología es aún en la actualidad desconocida, se conoce que son afectados los vasos superficiales de la dermis con extravasación de eritrocitos y depósito de hemosiderina rodeados de un infiltrado inflamatorio a predominio de linfocitos, lo cual desde el punto de vista histopatológico se considera una capilaritis.<sup>(1)</sup> Tiene un curso evolutivo crónico pero benigno y aún no existe una terapéutica específica para ellas que haya resultado totalmente eficaz. Se han descrito diferentes entidades cuyos rasgos clínicos se superponen y son histológicamente indistinguibles.<sup>(2)</sup>

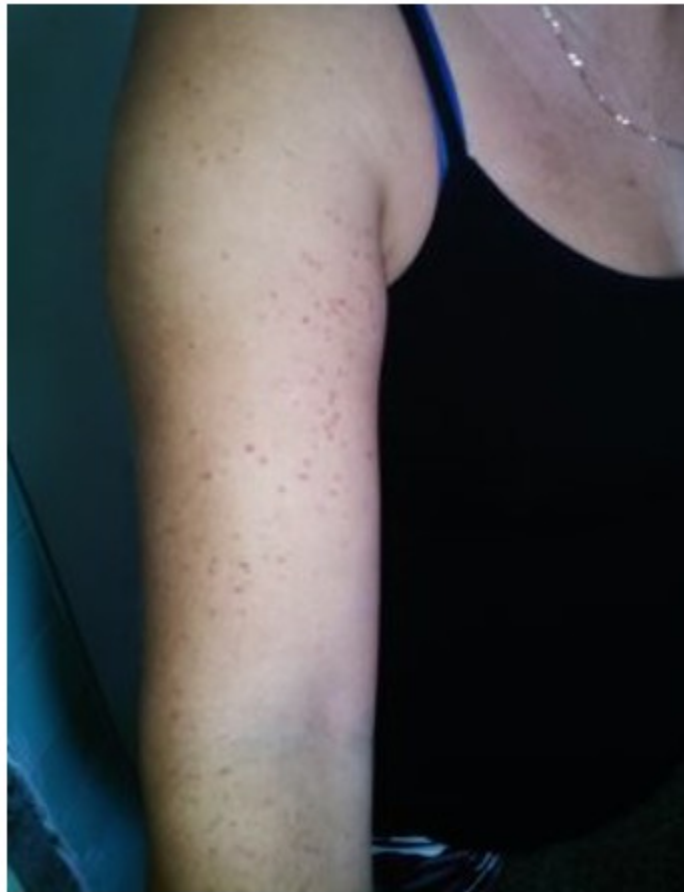La clasificación más utilizada las agrupa en cinco entidades: púrpura pigmentaria progresiva o púrpura de Shamberg, púrpura pigmentaria liquenoide de Gougerot y Blum, púrpura anular telangiectoide o púrpura de Majjochi, púrpura eczematoide de Doucas y Kapetanakis y líquenaureous.<sup>(2-3)</sup>

Se consideran además otras variantes que son infrecuentes y de rara aparición como son: púrpura pruriginosa de Lowenthal, púrpura lineal unilateral, púrpura pigmentaria transitoria de Shamberg, la gravitacional y la granulomatosa.<sup>(5)</sup> De forma general todas ellas son poco frecuentes, predominan en adultos aunque se han reportado casos en edades pediátricas y siguen un curso clínico muy benigno sin que haya relación con alteraciones hematológicas ni circulatorias demostradas.<sup>(5)</sup>

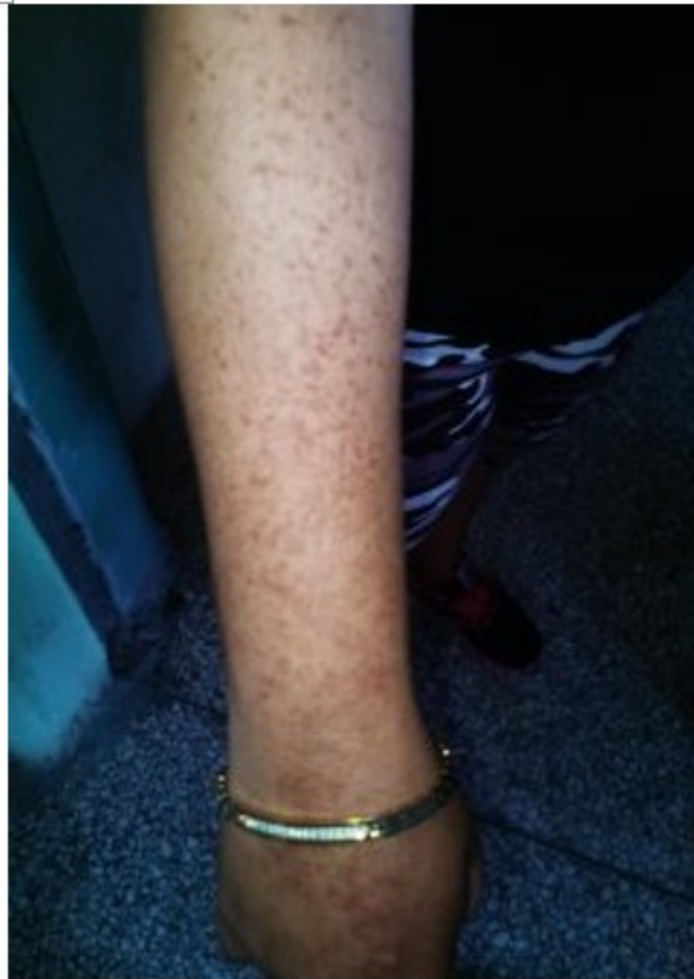## PRESENTACION DE CASO

Paciente femenina, blanca, de 29 años de edad con antecedentes de salud que consulta por la aparición de lesiones pigmentadas en el miembro superior derecho de 21 días de evolución que inicialmente fueron pocas, eritematosas y se consideraban por la propia paciente como picaduras de mosquitos; luego se tornaron numerosas y cambiaron la tonalidad a rojo marrón y no desaparecieron, lo cual preocupó a la paciente y acudió a nuestra consulta. En el interrogatorio refirió ser saludable y negó todo padecimiento crónico.

Al examen físico apreciamos múltiples máculas puntiformes, pequeñas, rojo parduscas que no desaparecían a la dígito-presión en el miembro superior derecho, resto del examen físico fue negativo. Luego de un interrogatorio exhaustivo sin datos relevantes o de interés y con el hallazgo de lesiones purpúricas, se sospecha una dermatosis purpúrica pigmentada en la variedad de capilaritis lineal unilateral y prescribimos complementarios, los cuales valoramos en consulta de seguimiento: hemograma completo, eritrosedimentación, proteína C reactiva, glicemia, orina, coagulograma y naciones renal y hepática obteniéndose todos dentro de parámetros normales. Indicamos entonces una biopsia de piel y la histopatología confirmó el pensamiento médico inicial evidenciando que en la epidermis no hubo alteraciones significativas, en la dermis superficial se encontró un denso infiltrado inflamatorio a predominio mononuclear intersticial y perivascular con extravasación de eritrocitos sin daño vascular. Se le orientaron medidas generales y emolientes a la paciente y dosis diarias de 1000mg de vitamina c con lo cual hubo una evolución satisfactoria del cuadro clínico en un período de meses.



**Figura 1**



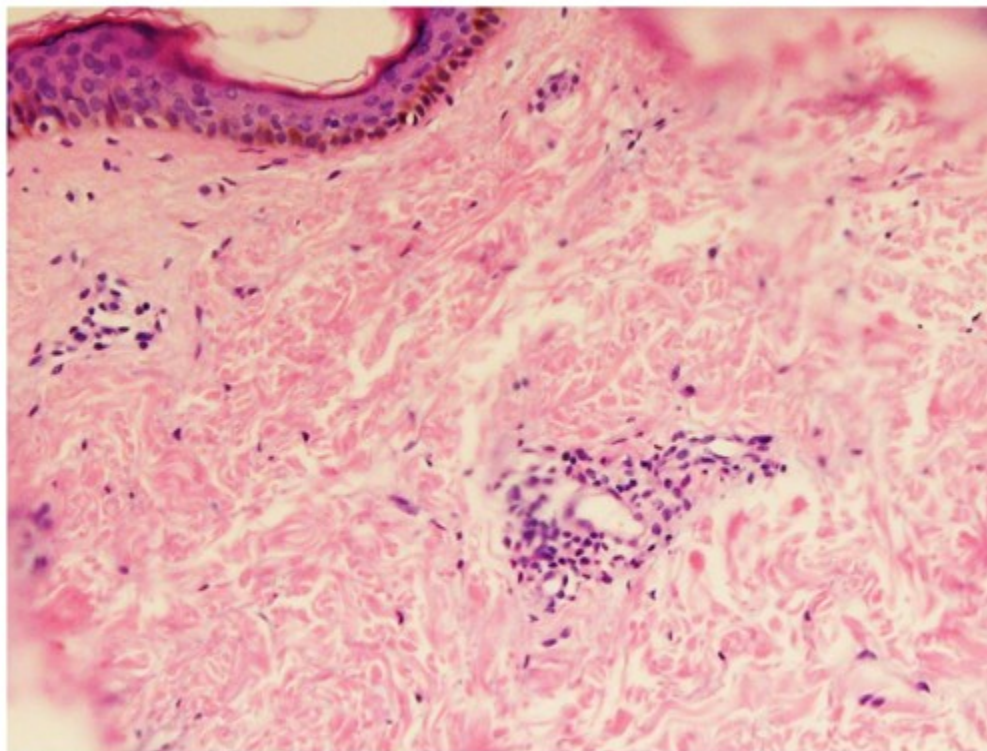
**Figura 2.** Máculas hiperpigmentadas puntiformes en miembro superior derecho al acudir a consulta.

## DISCUSIÓN

Las DPP (dermatosis purpúrica pigmentada) se caracterizan por la aparición súbita o insidiosa de lesiones petequiales eritematoparduzcas en forma de máculas de diferentes formas y tamaños, que resultan asintomáticas y que son púrpuras no palpables que pueden en ocasiones acompañarse de liquenificación, descamación y atrofia de la piel. Las manifestaciones clínicas por lo general afectan a los miembros inferiores respetando por lo general la cara, las palmas y

plantas. La progresión es lenta y la diseminación puede durar semanas.

Los hallazgos histológicos son comunes a todas las variantes clínicas y están representados por una capilaritis de los vasos dérmicos superficiales que se caracterizan por proliferación endotelial, edema e infiltrado inflamatorio intersticial y perivascular de células de langhergans, macrófagos e histiocitos. Hay además extravasación de eritrocitos y depósitos de hemosiderina en los macrófagos y no se evidencia necrosis fibrinoide ni vasculitis.<sup>(3, 4)</sup>



**Figura 3.** Infiltrado inflamatorio intersticial y perivascular. Capilares edematosos, extravasación de eritrocitos.

La etiopatogenia es desconocida. Sin embargo, se ha visto asociada al ejercicio, la hipertensión venosa, el embarazo, fragilidad capilar, infecciones focales, alérgenos de contacto y al consumo de ciertos fármacos especialmente en la enfermedad de Shamberg. Se le ha atribuido valor a la posibilidad de un mecanismo inmunológico como el presunto responsable de las mismas, lo cual se explicaría a través de una reacción de hipersensibilidad mediada por células con participación de inmunocomplejos y complementos, un aumento en la fragilidad capilar que resultaría en la ruptura de los capilares dérmicos papilares así como una posible predisposición genética.<sup>(3 -5)</sup>

Se considera válido señalar que si bien la mayoría de los casos con DPP son banales y regresan espontáneamente, algunos pueden encubrir la aparición inhabitual de un linfoma cutáneo, por ello siempre se debe investigar y dar al paciente el seguimiento adecuado.

Las DPP aparecen con mas frecuencia en el sexo masculino, siendo así la capilaritis lineal unilateral cinco veces más frecuente en hombres

que en mujeres (donde solamente existe reporte de dos casos localizados en las extremidades superiores) y sobre todo en adolescentes y adultos jóvenes, no así la púrpura de Majocchi que afecta en mayor porcentaje a las mujeres, se han reportado pocos casos en niños los cuales tuvieron mayor afectación por la enfermedad de Shamberg.

En relación a la terapéutica no existe un tratamiento de referencia totalmente eficaz. Se han reportado casos que resolvieron satisfactoriamente con el uso de la terapia PUVA(6) griseofulvina, pentoxifilina, colchicina y protectores vasculares como la vitamina c, pudiéndose utilizar además el reposo relativo, las medias elásticas así como antihistamínicos en casos de prurito local.

A pesar que las DPP pueden ser de fácil diagnóstico y tienen un comportamiento benigno, debemos estar atentos pues no siempre aparecen como es lo habitual ya que en este caso el sexo (femenino) y la localización (miembro superior) fueron atípicas, además debemos tener presentes los diagnósticos

diferenciales más frecuentes para no perjudicar la salud de los pacientes, así tenemos que, como causa de dermatosis petequiales en la infancia están: púrpura de Sholein-Henoch, la PTI, el edema agudo hemorrágico del lactante entre otras.<sup>(5)</sup> Las características clínicas de las lesiones, la ausencia de síntomas y la histopatología ayudarán al diagnóstico correcto.

**Conflicto de intereses:** La autora declara no tener conflicto de intereses

**Contribución de los autores:** La autora participó en la redacción del trabajo y el análisis de los documentos

**Financiación:** Hospital General Universitario Dr. Gustavo Aldereguía Lima

## REFERENCIAS BIBLIOGRÁFICAS

1. Gonul M, et al. Clinical and laboratory findings of Pigmented Purpuric Dermatoses. *Ann Dermatol* [revista en Internet]. 2014 [ cited 4 Oct 2018 ] ; 26 (5): [aprox. 4p]. Available from: <https://www.ncbi.nlm.nih.gov/pmc/articles/PMC4198589/>.

2. Coulombe J, Jean SE, Hatami A, et al. Pigmented Purpuric Dermatoses: clínico pathologic caracterización in a pediatric series. *Pediatr Dermatol* [revista en Internet]. 2015 [ cited 4 Oct 2018 ] ; 3 (1): Available from: <https://www.uptodate.com/contents/pigmented-purpuric-dermatoses-capillariti>.

3. Sharma L, Gupta S. Clinico epidemiological study of Pigmented Purpuric Dermatoses. *Indian Dermatol Online J* 2012 [revista en Internet]. 2016 [ cited 4 Oct 2018 ] ; 3 (1): [aprox. 8p]. Available from: <https://medical.azureedge.net/pdf/2611.pdf?v=636459195421720465>.

4. Ehsani AH, Ghodsi SZ, Nourmuhammad-Pour P, et al. Pigmented Purpuric Dermatoses and viral hepatitis: a case-control study. *Australas J Dermatol* [revista en Internet]. 2013 [ cited 4 Oct 2018 ] ; 24 (39): [aprox. 8p]. Available from: <https://escholarship.org/uc/item/3qg9c0p1>.

5. Mun JH, Jwa SW, Soung M, Kim HS, et al. Extensive Pigmented Purpuric Dermatoses successfully treatment with pentoxifilino. *Ann Dermatol* [revista en Internet]. 2013 [ cited 4 Oct 2018 ] ; 24 (3): [aprox. 5p]. Available from: <https://www.ncbi.nlm.nih.gov/pmc/articles/PMC3412251/>.