

PRESENTACIÓN DE CASO

Tratamiento de úlcera posflebítica con plasma rico en plaquetas y autoinjerto de piel. Presentación de un caso

Postphlebotic ulcer treatment with platelet-rich plasma and autograft of skin. Case Presentation

Eldis Sánchez Consuegra¹ Julio Dámaso Fernández Águila¹ Nancy Soraya Izaguirre Hernández¹

¹ Hospital General Universitario Dr. Gustavo Aldereguía Lima, Cienfuegos, Cienfuegos, Cuba, CP: 55100

Cómo citar este artículo:

Sánchez-Consuegra E, Fernández-Águila J, Izaguirre-Hernández N. Tratamiento de úlcera posflebítica con plasma rico en plaquetas y autoinjerto de piel. Presentación de un caso. **Medisur** [revista en Internet]. 2017 [citado 2022 Ago 17]; 15(3):[aprox. 12 p.]. Disponible en: <http://www.medisur.sld.cu/index.php/medisur/article/view/3400>

Resumen

Las úlceras cutáneas no solo constituyen un serio problema físico, sino también psicológico, pues merman considerablemente la calidad de vida de los enfermos. Se presenta el caso de una mujer de 76 años, con antecedentes de insuficiencia venosa periférica y cirugía vascular por várices, aquejada de una gran úlcera posflebítica (14 x 9 cm) de larga evolución, en región maleolotibial derecha. Se aplicó tratamiento con gel plasmático autólogo rico en plaquetas y posteriormente autoinjerto libre de piel, de grosor mediano. Luego de curar el área injertada y de realizar curas de forma ambulatoria durante tres semanas, se obtuvo la cicatrización en más del 70 % del área afectada inicialmente. La presentación de este caso tiene como objetivo mostrar los beneficios del plasma rico en plaquetas como adyuvante en la cicatrización.

Palabras clave: Úlcera posflebítica, plasma rico en plaquetas, injerto de piel, hematología, cirugía plástica

Abstract

Cutaneous ulcers not only constitute a serious physical problem, but also a psychological one, as they considerably reduce the patient's quality of life. The case of a 76 - year - old woman with a history of peripheral venous insufficiency and variceal vascular surgery is presented. She was suffering from a large post - phlebotic ulcer (14 x 9 cm) with a long evolution in the right maleolotibial region. It was applied a treatment with autologous plasma gel rich in platelets and then autografting skin free, of medium thickness. After curing the grafted area and performing cures on an outpatient basis for three weeks, healing was achieved in more than 70% of the initially affected area. The case presentation is aimed at showing the benefits of platelet-rich plasma as healing adjuvant.

Key words: Postphlebotic syndrome, platelet-rich plasma, skin transplantation, hematology, surgery, plastic

Aprobado: 2017-01-13 11:07:30

Correspondencia: Eldis Sánchez Consuegra. Hospital General Universitario Dr. Gustavo Aldereguía Lima. Cienfuegos eldys.sanchez@gal.sld.cu

INTRODUCCIÓN

Una úlcera cutánea es una solución de continuidad en la piel que involucra al menos a la epidermis y a la dermis, y que se caracteriza por presentar una escasa o nula capacidad de cicatrización, mientras se mantenga la causa que la ha ocasionado.

Las úlceras cutáneas no sólo constituyen un serio problema físico, sino también psicológico, ya que merman considerablemente la calidad de vida de los enfermos.¹ Su etiología es múltiple, en dependencia de la localización se clasifican en úlceras de miembros o del resto del cuerpo; el mayor porcentaje se presenta en los miembros, de las cuales el 80-90 % tienen origen venoso. Según la evolución, pueden ser agudas o crónicas.²

En la patogenia se citan incompetencia del sistema valvular venoso, obstrucción (trombosis), disfunción muscular (fallo de bomba); según la fisiopatología se presentan insuficiencia venosa crónica, esclerosis, reflujo, producción de colágeno, hipertensión venosa, coraza de fibrina, anoxia, permeabilidad para moléculas de alto peso molecular y púrpura e hiperpigmentación. Como síntoma principal, se refiere "pesadez" que se alivia con la elevación de los miembros inferiores; los pulsos se mantienen conservados; entre los signos cutáneos de la fase inicial, se observan edema al final del día y várices. En la fase avanzada, la úlcera es perimaleolar, superficial, de fondo fibrinoso, con tejido de granulación, en la piel circundante se observa eccema de estasis, várices, edema firme, lipodermatoesclerosis y deformidad del miembro afecto (botella de champán invertida/pata de piano).²

La enfermedad ulcerosa crónica de miembros inferiores (EUCMI) comprende un grupo de enfermedades que, como consecuencia de diferentes mecanismos fisiopatológicos (que alteran el proceso fisiológico de cicatrización

normal), comparten como desenlace el desarrollo y tendencia a la progresión de una solución de continuidad por debajo de las rodillas en un periodo igual o mayor a las seis semanas. El tratamiento de la EUCMI, sea cual sea su etiología, consiste básicamente en el tratamiento de la causa primaria desencadenante (arterial, venosa, neuropática, etcétera) y simultáneamente el tratamiento local de la úlcera, con la aplicación de apósitos, medicamentos, o factores que en conjunto favorezcan el restablecimiento de los procesos fisiológicos de cicatrización normal.³

Una de las técnicas de tratamiento más interesantes, es el uso de gel de plaquetas, componente de sangre para uso externo obtenido de las plaquetas que se concentra y es activado por una preparación de trombina humana en presencia de calcio. Este se ha utilizado durante varios años en el tratamiento de úlceras superficiales, con reconocidos efectos de regeneración del tejido mesenquimatoso, tejido conectivo, tendones, hueso y vasos.⁴

La presentación de este caso tiene como objetivo mostrar los beneficios del plasma rico en plaquetas como adyuvante cicatrizal.

PRESENTACIÓN DEL CASO

Se presenta el caso de una paciente femenina de 76 años de edad, de color de piel blanco, de procedencia rural (35 Km de distancia a un centro asistencial, en la zona de Trinidad), con antecedentes patológicos de insuficiencia venosa periférica (IVP), vitiligo y cirugía vascular por várices hacía años. Ingresó al Servicio de Angiología del Hospital Gustavo Aldereguía Lima, de Cienfuegos, por una gran úlcera posflebítica (14 x 9 cm) de 35 años de evolución, (Figura 1), para la cual se le indicó ozonoterapia sistémica y local, régimen de curaciones oclusivas y antibioticoterapia sistémica; había padecido antecedentes de alergia a neobatín, nitrofurazona y Sulfadiazina de Plata.

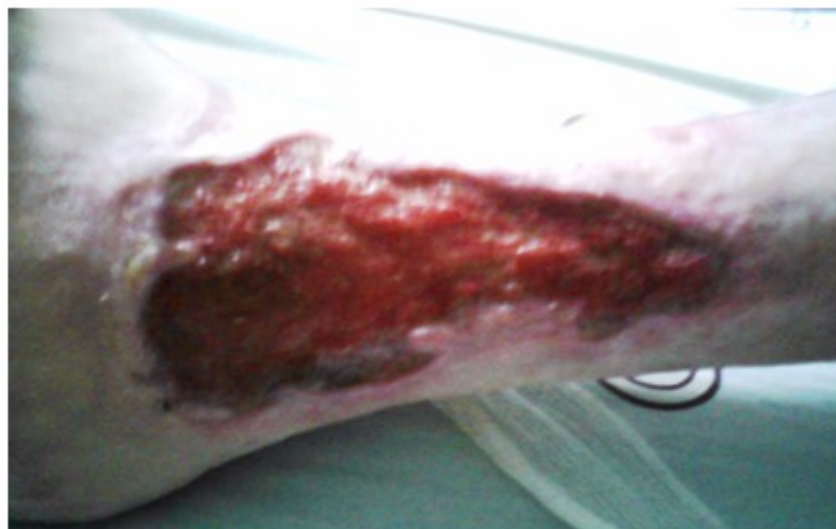

Figura 1. Estado de la úlcera antes de iniciar el tratamiento.

Durante años le acompañaron regímenes terapéuticos a continuación relacionados: compresión elástica junto al reposo elevado de miembros para evitar la estasis venosa; flebotónicos; curas seriadas por largos periodos de tiempo, con exposición prolongada a medicamentos que ya no podía utilizar; tratamiento quirúrgico de la afectación vascular existente; secuencia de ozonoterapia local y sistémica; tratamiento antimicrobiano por años, con efectos adversos (gastrointestinales), presentes en ese momento.

Considerando todo esto, se solicitó valoración de la lesión por el Servicio de Cirugía Plástica y Caumatología. Fueron identificados los siguientes factores agravantes:

Generales: edad, procedencia rural, insuficiencia venosa periférica (IVP), vitiligo, localización distal

de la lesión e hipersensibilidad a medicación mencionada.

Locales: data de la lesión, dimensiones de la lesión, cambios vasculares locales y características del lecho desnudo, estasis sanguínea en miembros inferiores, hipertensión venosa en miembros inferiores y cambios tróficos de los tegumentos circundantes.

Al analizar dichos factores y la imposibilidad de lograr una cicatrización efectiva en el menor tiempo posible para evitar la prolongación de la hospitalización, se propuso la aplicación de plasma rico en plaquetas (PRP) autólogo en forma de gel lisado y posteriormente autoinjerto libre de piel; previo estudio químico, hematológico y bacteriológico, se realizó la autodonación por predepósito, realizándose luego el procedimiento de obtención del PRP. (Figuras 2, 3, 4, 5, y 6).



Figura 2. Centrifuga refrigerada marca DL 6M®, con la cual se realiza el proceso de centrifugación de los componentes sanguíneos para la obtención del PRP.

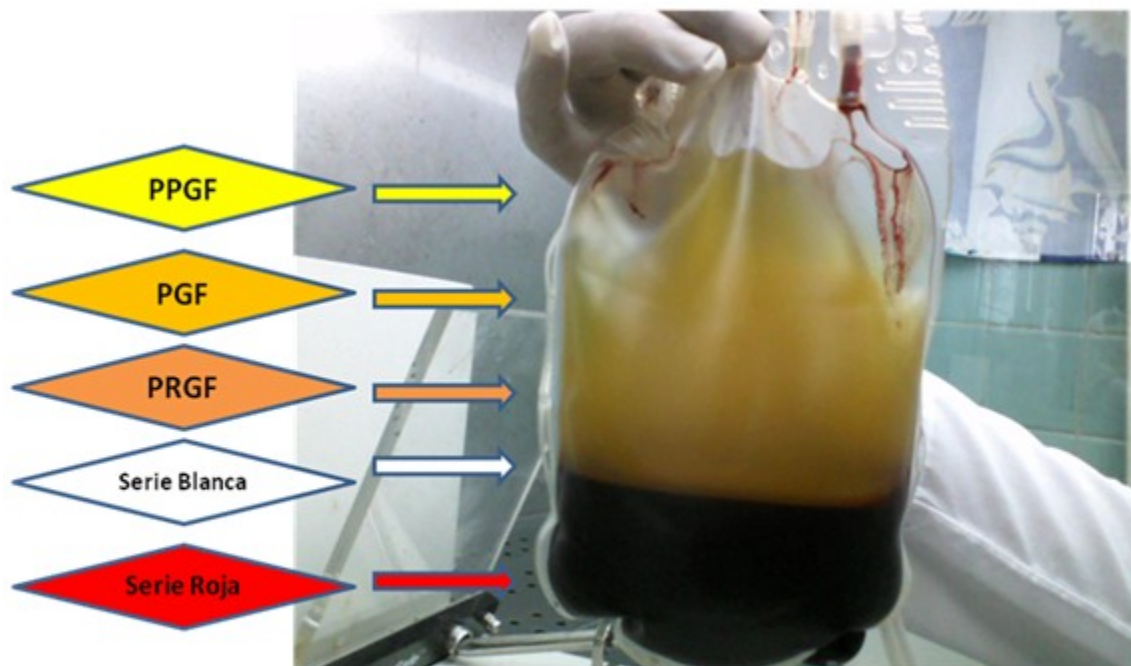


Figura 3. Aspecto que adquieren los componentes sanguíneos tras la primera centrifugación. Existe separación del plasma y la serie roja, así como una franja intermedia en la que se encuentra la serie blanca y células madre. PPGF: siglas en inglés de plasma pobre en plaquetas; PGF: siglas en inglés de plasma con factor de crecimiento; PRGF: siglas en inglés de plasma rico en factores de crecimiento.




Figura 4. *Expressor Plasma*, equipo que garantiza el paso de los componentes plasmáticos de las franjas superiores a las diferentes bolsas de transferencia anexas a la bolsa madre, proceso que se realiza en campana de flujo laminar.

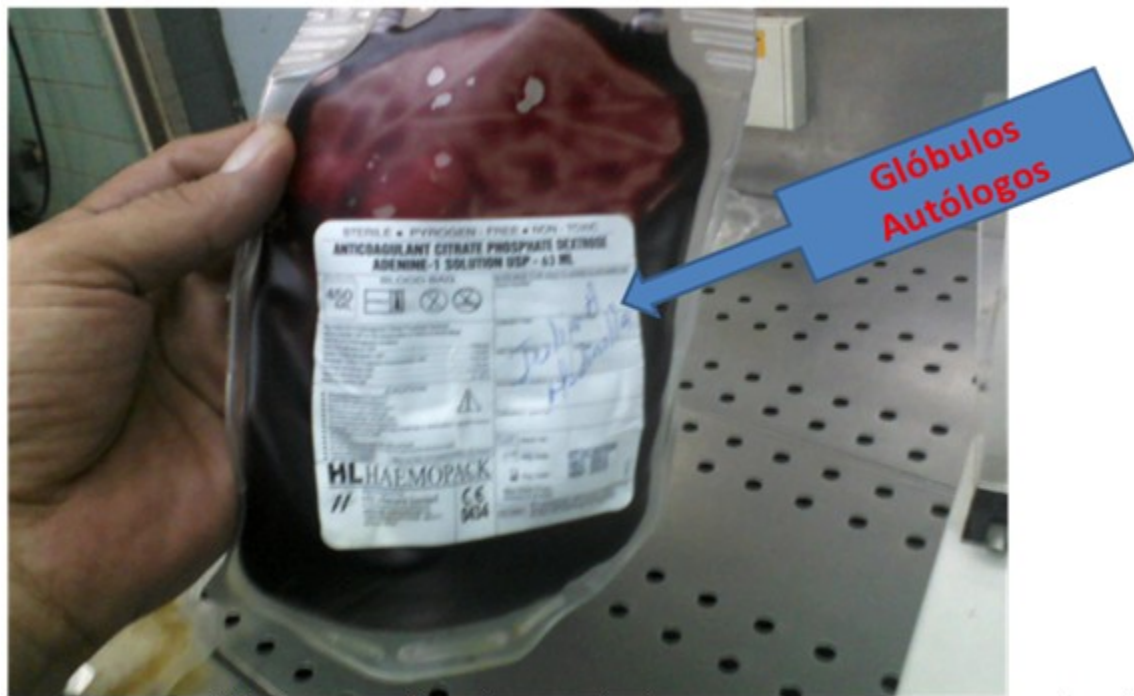

Figura 5. Serie roja (glóbulos rojos autólogos) ya separada y lista para ser repuesta nuevamente sin afectar la hemodinamia del paciente.

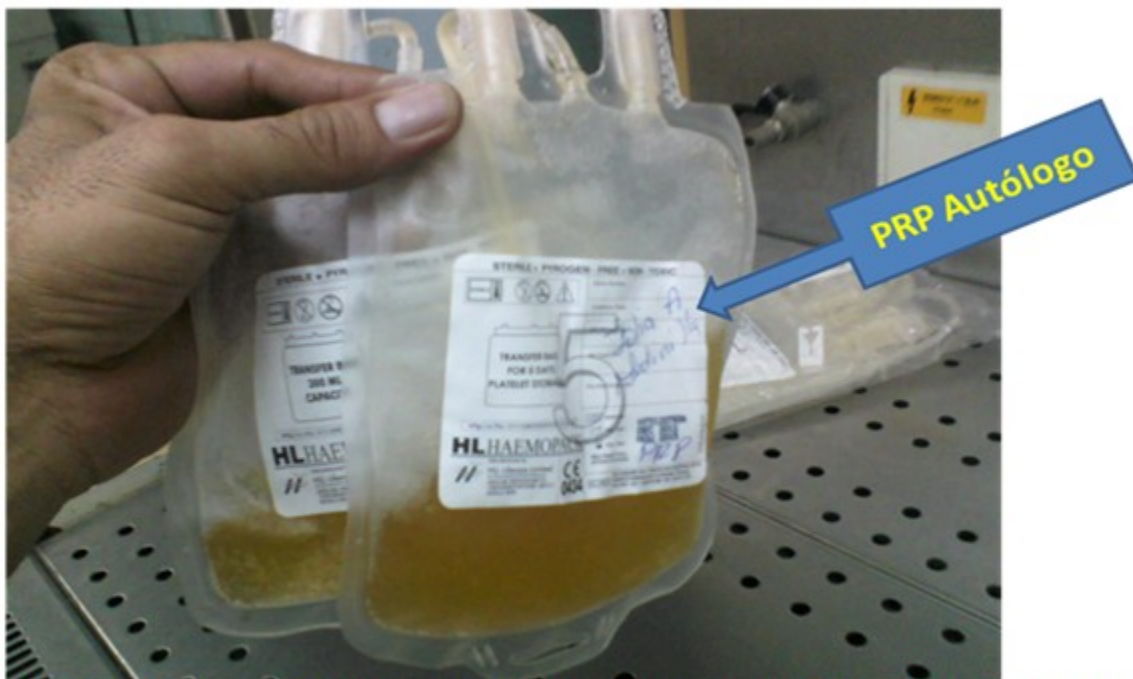

Figura 6. PRP autólogo, producto final del proceso, listo para conservar en refrigeración hasta el momento de la aplicación sobre el lecho ulceroso.

Al día siguiente (29 de abril de 2014) se llevó a cabo la cura y primera aplicación del preparado de plaquetas en forma de gel, reconstituido con Gluconato de Calcio 10 % en el área cruenta, de manera que ocupara la totalidad de la superficie afectada, posteriormente se ocluyó con material estéril hasta la siguiente curación, (Figura 7); pasadas 24 horas, se aplicó nueva cura y segunda aplicación (30 de abril de 2014), tiempo en que se favorece el íntimo contacto de los factores de crecimiento con el lecho cruento, además de servir como apósito biológico transitorio hasta la nueva curación. (Figura 8).

Una tercera cura y autoinjerto libre de piel de grosor mediano, se realizó el 2 de mayo de 2014. (Figura 9). Pasados tres días (5 de mayo de 2014) el área injertada fue descubierta y curada por primera vez; mostraba exudación característica de coloración verdosa y olor sui géneris. (Figuras 10 y 11). Se utilizó la gentamicina en crema como protector local. Se realizaron curas alternas de forma ambulatoria hasta el día del alta, el 26 de mayo de 2014. (Figura 12). Al valorar el resultado final, se constató cicatrización efectiva y de características duraderas en más del 70 % del área afectada inicialmente. (Figura 13).

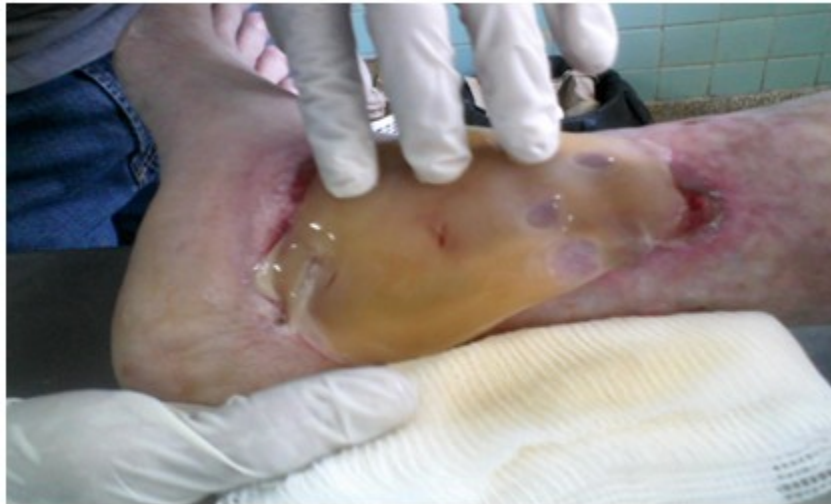

Figura 7. Procedimiento de aplicación del gel de plaquetas autólogo en el área cruenta, ocupando la totalidad de la superficie afectada.

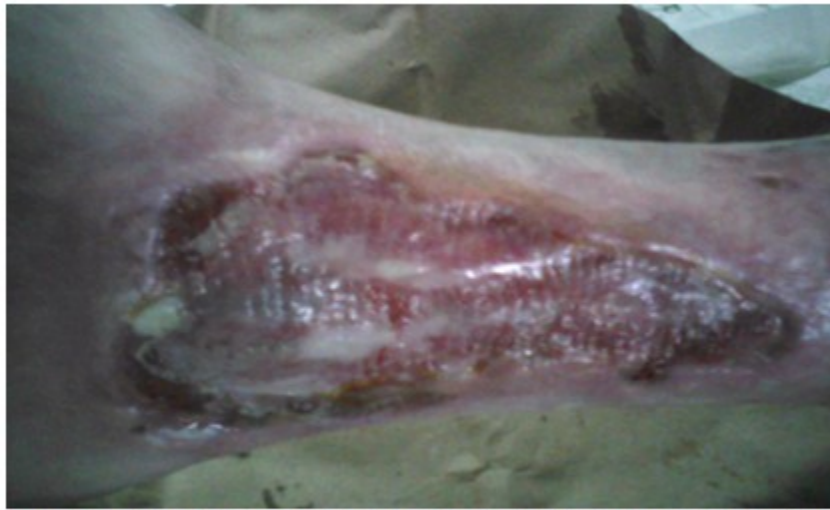

Figura 8. Aspecto adquirido por el gel de plaquetas hasta aproximadamente los cinco días.

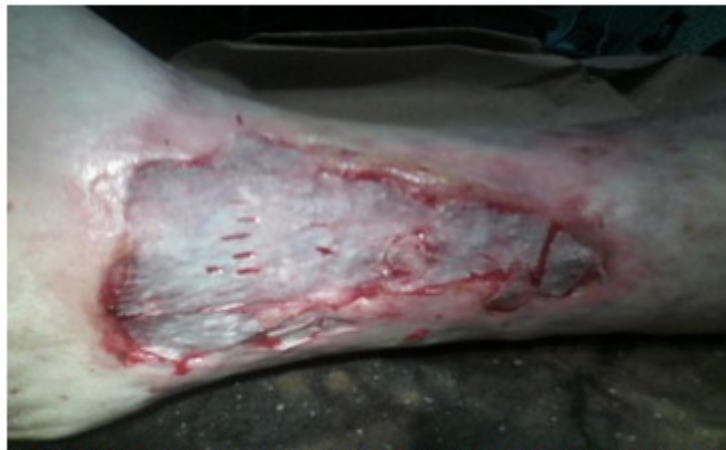

Figura 9. Se observa el injerto de piel de grosor mediano tipo laminar con pequeños cortes para el drenaje de posibles hematomas; fijación por aposición.

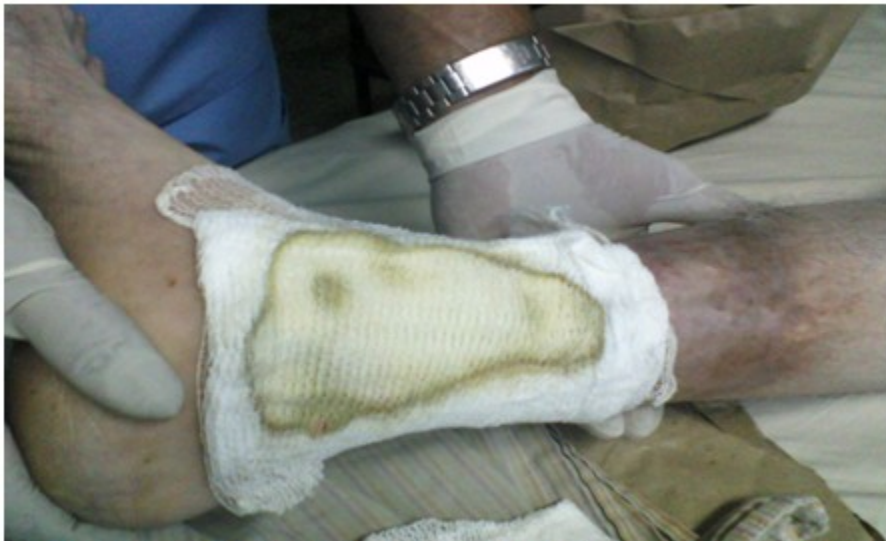

Figura 10. Se observa la exudación característica por el gel de plaquetas (coloración verdosa).

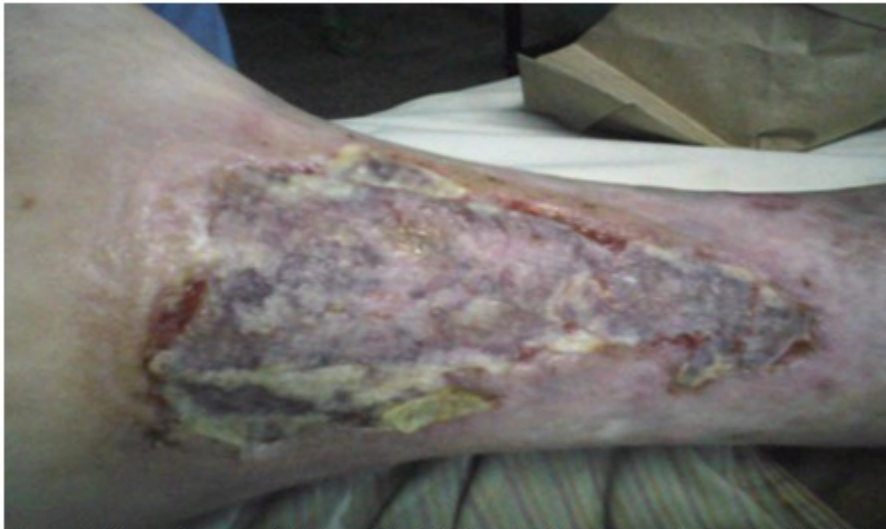

Figura 11. Aspecto y características del injerto libre de piel al tercer día de evolución tras la primera curación.

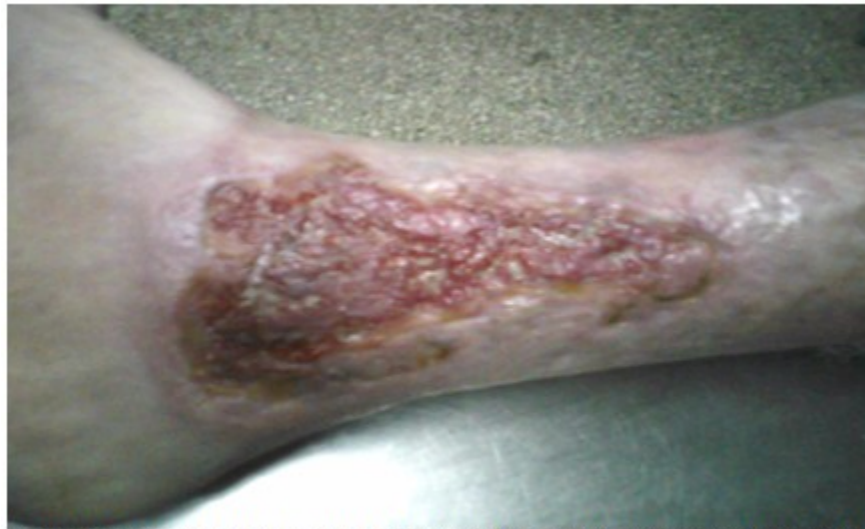

Figura 12. Aspecto del área cruenta a los 24 días de evolución. Aunque existió pérdida del injerto, se observan yemas de epitelización en cerca del 70 % del área cruenta valorada inicialmente.

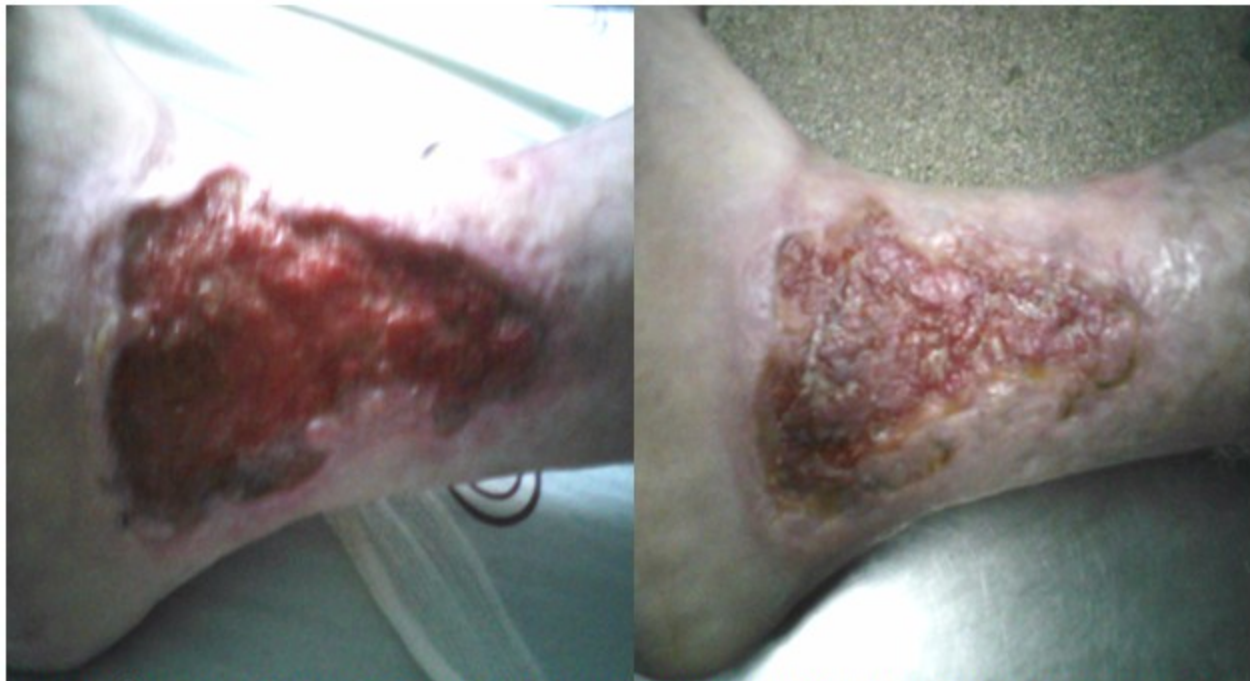

Figura 13. Úlcera posflebítica de 35 años de evolución antes (izquierda) y después (derecha: lesión residual tras tratamiento con PRP y autoinjerto de piel).

DISCUSIÓN

Las úlceras de miembros son relativamente frecuentes, específicamente las úlceras venosas son estimadas con una prevalencia aproximada del 1 %, que aumenta con la edad, la obesidad, lesiones anteriores (fracturas) y flebitis. La base normalmente se cubre por fibrina y material necrótico y hay siempre colonización bacteriana secundaria.⁵

Una vez iniciado el tratamiento, es importante documentarse acerca del tamaño de esta a través del dibujo y la fotografía. Lo más sencillo es medir la úlcera, calcar en un papel y calcular la superficie; también se puede llevar la medida a un papel de peso constante, lo ideal sería usar una sustancia no irritante para rellenar la úlcera y pesarla, haciendo controles periódicos.⁶

El tratamiento de las úlceras posflebíticas guarda relación estrecha con el tratamiento de la insuficiencia venosa crónica (IVC), e incluye tratamiento médico dirigido al edema (medidas de orden general, elevación de los pies, drenaje linfático manual, presoterapia, tratamiento farmacológico, uso de soportes elásticos, tratamiento de las infecciones) y tratamiento quirúrgico, dirigido idealmente a restaurar el estado anatómico de las vías y de las válvulas del sistema venoso de las extremidades inferiores.⁷

En la primera fase de cicatrización (infiltrativa), serán más efectivos los siguientes tratamientos: interleuquinas, colágeno, presión negativa, ozonoterapia, vendas inteligentes, colagenasa, Travase o Drebrisan, homeopatía, sábila (no si existe infección), magnetoterapia, azúcar y miel de abejas. En la segunda fase (fibroplasia) lo serán el colágeno, las interleuquinas, factores de crecimiento, presión negativa-quitina, ozonoterapia, apósitos interactivos, cremas ricas en vitaminas, bálsamo de Schostakovsky, centella asiática, medicamentos ricos en zinc y magnesio, homeopatía, sábila o áloe, oligoterapia, magnetoterapia, azúcar, miel de abejas y terapia génica.^{8,9}

En el caso presentado se manifiestan las características propias de esta afección, la lesión transcurrió con la historia natural y evolución descrita; se presentan una serie de factores agravantes que ensombrecen aún más la evolución de la enfermedad; cabe destacar que debido a la patogenia del proceso, se desarrolla un círculo vicioso que nunca permite la

cicatrización; la especialidad encargada del tratamiento de estos trastornos, se perfila en el tratamiento sistémico y local por diversas vías, pero el proceso de cicatrización por más que se estimule casi nunca se efectúa; además, no se cuenta con todo el arsenal de productos y medios necesarios para el óptimo abordaje del problema resultante: la úlcera.

En muchas ocasiones hay que recurrir a técnicas de cubierta, como son los injertos de piel, pero existen obstáculos en el lecho cruento que se oponen a una buena evolución, tales como: las dimensiones de la lesión, las características del fondo desnudo, su aspecto seco, pálido, o cianótico, la presencia casi constante de un sello de fibrina antigua y permanente que crea aún más hipoxia, favorece la colonización y la infección; en lesiones de más de 5 cm de diámetro, en teoría nunca se logra obtener epitelización, existe carencia de elementos centrales que induzcan a que esta se desarrolle, y en tal caso el proceso de cierre solo puede efectuarse de forma concéntrica desde los bordes, y es así que nunca llega a efectuarse.

Como alternativa a este tipo de afecciones, se presenta la aplicación de factores de crecimiento plaquetarios en forma de gel, por la necesidad de garantizar mínima mejoría al lecho ulceroso antes de colocar un injerto libre de piel. La morbilidad presente en esta paciente condicionó una mala evolución del injerto, sin embargo, el entorno favorecedor condicionado por el coágulo plaquetario permitió la siembra de células epidérmicas capaces de garantizar una nueva cubierta aproximadamente en un 70 %, al compararse con la lesión inicial.

Pérez Vega y colaboradores¹⁰ obtuvieron resultados similares en un estudio cuasi-experimental, al observar el cierre completo de las heridas en el 93,3 % de una serie de 15 casos, utilizando PRP unido a injertos de Reverdin; además, coincide este caso respecto a la mejoría temprana del lecho con aparición de granulaciones útiles, así como respecto a la disminución del dolor.

Desde hace casi una década, en Cuba tiene lugar una verdadera revolución regenerativa, que ha ido desde la simplificación de los métodos tradicionales de obtención de progenitores hematopoyéticos para su aplicación en múltiples enfermedades, hasta, en la etapa más reciente, la incorporación del uso de las plaquetas bien lisadas o como PRP.¹¹⁻¹³

En Santiago de Cuba, Franco Mora y colaboradores¹⁴ realizaron un estudio en el Servicio de Cirugía Plástica del Hospital General Docente Dr. Juan Bruno Zayas Alfonso, para la exéresis de tatuajes y aplicación de concentrado plaquetario en 27 pacientes, obteniendo resultados similares a los del caso presentado, en cuanto al acortamiento del tiempo de evolución de la superficie cruenta hacia la cicatrización, así como disminución del dolor en la mayoría de los pacientes.

Otros autores¹⁵ también han evaluado la eficacia de la aplicación de injertos de piel y PRP en pacientes diabéticos con úlceras recalcitrantes (media del área 50 cm²), obteniendo resultados óptimos en la evolución de ocho injertos de piel realizados, sin efectos adversos, y sin recurrencias en las áreas tratadas entre los dos y 19 meses siguientes.

Teodoreanu y colaboradores¹⁶ también tuvieron buenos resultados con el uso de PRP en siete pacientes con úlceras por electrocución 24 horas posteriores al accidente, ya que la granulación presentó mejoría significativa a las 48 horas; al realizar biopsias en las áreas tratadas, se evidenció la intensa proliferación de elementos inflamatorios, aumento de la vascularización y aglomeración celular.

El procedimiento planteado e ilustrado mediante imágenes, puede ser el punto de partida para estandarizar en el medio un protocolo de tratamiento adyuvante a este tipo de lesiones. Los resultados obtenidos evidencian los beneficios de los preparados plaquetarios en la reparación y aceleración de los procesos cicatrizales; en esta paciente se lograron transformaciones favorecedoras (antes ausentes) en el lecho cruento, previo al recibimiento del injerto de piel; finalmente, al valorar la lesión resultante se obtuvo la epitelización en cerca del 70 % de esta. Esto permite aseverar el efecto positivo de la utilización de PRP en heridas difíciles.

REFERENCIAS BIBLIOGRÁFICAS

1. Fernández Sarratea MP. Manejo diagnóstico y terapéutico de las úlceras cutáneas crónicas infectadas. *Jano Med Humanidades*. 2011 (1767): 61-5.
2. Úlceras Cutáneas [Internet]. Las Palmas: Hospital Universitario Insular de Gran Canaria;

2007. [cited 19 Mar 2016] Available from: http://www.ulpgc.es/descargadirecta.php?codigo_archivo=7055989.

3. Bernuzzi G, Tardito S, Bussolati O, Adorni D, Cantarelli S, Fagnoni F, et al. Platelet gel in the treatment of cutaneous ulcers: the experience of the Immunohaematology and Transfusion Centre of Parma. *Blood Transfus*. 2010 ; 8 (4): 237-47.
4. Salazar AE, Riera LF, García M, Álvarez J, Concepción NA, Riera L. Uso de plasma rico en plaquetas para cicatrización de úlceras crónicas de miembros inferiores. *Actas Dermosifiliogr*. 2014 ; 105 (6): 597-604.
5. Wolff K, Allen R, Suurmond D. Skin Signs of Vascular Insufficiency. In: Fitzpatrick's Color Atlas and Synopsis of Clinical Dermatology. 5th. ed. New York: The McGraw-Hill Companies; 2005.
6. Rondón AJ, Chirinos ME, Sarabia MA. Manejo práctico de las úlceras de los miembros inferiores. In: Rodón AJ. *Temas dermatológicos. Pautas y tratamientos*. Caracas: Tipografía Olympia; 2001. p. 246-61.
7. Awad W, Jirón A, Arroyo A. Apuntes de Cirugía [Internet]. Santiago: Universidad de Chile; 2001. [cited 19 Mar 2016] Available from: <http://booksmedicos.me/apuntes-de-cirugia/>.
8. González JH, Rodríguez R, Machado M, González J, Cabrera J. Heridas. Métodos de tratamiento. *MEDISAN [revista en Internet]*. 2004 [cited 18 May 2016] ; 8 (1): [aprox. 18p]. Available from: http://bvs.sld.cu/revistas/san/vol8_n1_04/san07104.htm.
9. Arejula JL, Arias A, Ausejo M, Bermejo C, Borbujo J, Cañada A, et al. Recomendaciones para el tratamiento local de las úlceras cutáneas crónicas de la Comunidad de Madrid [Internet]. Madrid: Consejería de Sanidad; 2010. [cited 18 May 2016] Available from: http://www.madrid.org/cs/Satellite?blobcol=urldata&blobheader=application/pdf&blobheadername1=Content-Disposition&blobheadervalue1=filename=Recomendaciones_TTO_ulceras_cutaneas.pdf&blobkey=id&blobtable=MungoBlobs&blobwhere=1352904290244&ssbinary=true.
10. Pérez FJ, Gutiérrez MT, Lorenzo JR, Domínguez JF, Armario JC, de Castro G. Alternativa al cierre de heridas crónicas mediante injertos de Reverdin y factores de

crecimiento en cirugía menor ambulatoria. Gerokomos [revista en Internet]. 2015 [cited 18 May 2016] ; 26 (1): [aprox. 20p]. Available from: http://scielo.isciii.es/scielo.php?script=sci_arttext&pid=S1134-928X2015000100008.

11. Fernández N, Hernández P, Forrellat M. Espectro funcional de las plaquetas: de la hemostasia a la Medicina Regenerativa. Rev Cubana Hematol Inmunol Hemoter [revista en Internet]. 2012 [cited 29 Jun 2013] ; 28 (3): [aprox. 22p]. Available from: http://www.bvs.sld.cu/revistas/hih/vol28_3_12/hih02312.htm.

12. González AI, Fernández N, Forrellat M, Hernández P. Caracterización de los concentrados plaquetarios utilizados en Medicina Regenerativa. Rev Cubana Hematol Inmunol Hemoter [revista en Internet]. 2014 [cited 29 Jun 2013] ; 30 (2): [aprox. 10p]. Available from: http://scielo.sld.cu/scielo.php?script=sci_arttext&pid=S0864-02892014000200010.

13. Gámez A, Arteaga JM, Rodríguez CA, Saavedra N, González F, Sanabria J, et. al.

Aplicación local del lisado plaquetario en úlceras postflebíticas. Rev Cubana Hematol Inmunol Hemoter [revista en Internet]. 2012 [cited 28 Mar 2015] ; 28 (4): [aprox. 16p]. Available from: <http://www.revhematologia.sld.cu/index.php/hih/article/view/11/13>.

14. Franco MC, Calzada S, Pichín A, Alí N, Gómez D. Aplicación del concentrado de plaquetas en la exéresis de tatuajes. MEDISAN [revista en Internet]. 2015 [cited 28 Mar 2013] ; 19 (5): [aprox. 11p]. Available from: http://scielo.sld.cu/scielo.php?script=sci_arttext&pid=S1029-30192015000500001.

15. Tzeng YS, Deng SC, Wang CH, Tsai JC, Chen TM, Burnouf T. Treatment of Nonhealing Diabetic Lower Extremity Ulcers with Skin Graft and Autologous Platelet Gel: A Case Series. Biomed Res Int. 2013 ; 2013:

16. Teodoreanu RN, Popescu SA, Lascăr I, Vulturescu V, Grigore A. Therapeutic protocol using growth factors in electrocution wounds – case reports and review of the literature. Rom J Morphol Embryol. 2014 ; 55 (2): 473-82.