

PRESENTACIÓN DE CASO

Carcinoma epidermoide en párpados. Presentación de un caso

Squamous Cell Carcinoma of the Eyelids. A Case Report

Mariela Julia Curbelo Gómez¹ Maykelín Rodríguez Pérez¹ Daniel Martínez Ojeda² Beatriz Sánchez Curbelo¹

¹ Universidad de Ciencias Médicas, Cienfuegos, Cienfuegos, Cuba, CP: 55100

² Hospital General Universitario Dr. Gustavo Aldereguía Lima, Cienfuegos, Cienfuegos, Cuba, CP: 55100

Cómo citar este artículo:

Curbelo--Gómez M, Rodríguez-Pérez M, Martínez-Ojeda D, Sánchez-Curbelo B. Carcinoma epidermoide en párpados. Presentación de un caso. **Medisur** [revista en Internet]. 2016 [citado 2022 Oct 5]; 14(1):[aprox. 5 p.]. Disponible en: <http://www.medisur.sld.cu/index.php/medisur/article/view/3177>

Resumen

Desde el punto de vista clínico muchas de las lesiones neoplásicas y pseudoneoplásicas del párpado y la conjuntiva son confundibles, por lo que se hace necesario realizar un examen anatomopatológico para el diagnóstico y tratamiento correcto. Se presenta el caso de una paciente de 84 años, atendida en el Servicio de Oftalmología del Hospital Gustavo Aldereguía Lima, de Cienfuegos, por presentar una lesión amplia, ulcerada y vascularizada que se encontraba en párpado superior en su porción interna, cabeza de la ceja del ojo derecho y párpado inferior del ojo izquierdo. Se le realizó biopsia, mediante la que se detectó un carcinoma epidermoide, para lo que se le realizó una exéresis amplia de la región afectada mediante tratamiento quirúrgico y se le reconstruyó toda la zona a través de la técnica de Tenzel para poder mejorar la calidad de vida de la paciente. Por haberse presentado de manera bilateral, lo que es poco frecuente, se decidió la presentación del caso.

Palabras clave: carcinoma de células escamosas, neoplasias de los párpados, neoplasias de la conjuntiva, procedimientos quirúrgicos oftalmológicos

Abstract

From a clinical point of view, many neoplastic and pseudoneoplastic lesions of the eyelids and conjunctiva can be confused. Consequently, a pathological examination must be performed to establish the correct diagnosis and treatment. We present the case of an 84-year-old woman treated at the Ophthalmology Department of Dr. Gustavo Aldereguía Lima Hospital in Cienfuegos due to ulcerated and vascularized lesions on the inner part of the upper lid and the head of the right eyebrow and left lower lid. The biopsy revealed a squamous cell carcinoma. A wide excision of the affected region was performed and the entire area was reconstructed using the Tenzel technique to improve the patient's quality of life. This case is of interest given the bilateral presentation of the carcinoma.

Key words: carcinoma, squamous cell, eyelid neoplasms, conjunctival neoplasms, ophthalmologic surgical procedures

Aprobado: 2015-12-18 15:51:18

Correspondencia: Mariela Julia Curbelo Gómez. Universidad de Ciencias Médicas. Cienfuegos. mariela.curbelo@gal.sld.cu

INTRODUCCIÓN

Los párpados son pliegues músculomembranosos, situados delante de la base de la órbita, que cubren una parte más o menos considerable del globo ocular. Dentro de los anexos oculares, constituyen la segunda localización más frecuentemente afectada por tumores metastásicos, seguida de la conjuntiva.^{1,2}

Su incidencia varía en las distintas partes del mundo y en las diferentes razas, por lo general, su frecuencia aumenta con la edad y en su aparición influyen factores ambientales, genéticos y virales.³ Del cinco al diez por ciento de las lesiones perioculares son malignas. Se presentan con mayor frecuencia los carcinomas de células basales entre un 90 - 95 %. Solo el 5 % de células escamosas y glándulas sebáceas.⁴

Según frecuencia, se presentan: carcinoma de células basales, carcinomas epidermoides, adenocarcinoma y melanomas. El carcinoma epidermoide es menos frecuente que el carcinoma basal, pero más agresivo. Puede surgir a partir de una queratosis actínica.³

Desde el punto de vista clínico muchas de las lesiones neoplásicas y seudoneoplásicas del párpado y la conjuntiva son confundibles, por lo que se hace necesario realizar un examen anatomopatológico para el diagnóstico y tratamiento correcto.¹⁻⁴

Usualmente aparece en pacientes de color de piel blanca, a partir de la quinta década de vida, aunque puede aparecer en jóvenes y tiene predilección por el párpado superior.⁴ Existe una fuerte relación entre la aparición de este tumor y las radiaciones ultravioletas del sol.^{3,4}

El tratamiento de elección es quirúrgico. La cirugía reconstructiva de los párpados se emplea

para reparar la pérdida de tejidos que se produce después de la exéresis de un tumor. Es muy importante porque con ella logramos no solo salvar la vida del paciente, sino también garantizarle una buena calidad de vida.

El párpado reconstruido debe quedar bien adosado al globo ocular y se debe alcanzar con la cirugía un aceptable resultado cosmético y funcional. Para ello se tiene que realizar una correcta evaluación del paciente y sacrificar el tejido que sea absolutamente necesario.¹

Se prefiere la técnica de Tenzel por ser un procedimiento que permite reconstruir un defecto palpebral en un rango del 33 a 75 %, produce mínima alteración del tejido periorbital, provee un adecuado soporte al párpado, no se utiliza el párpado opuesto que es generalmente el superior, con lo que se evitan ciertas complicaciones como son la inestabilidad del párpado y la ptosis, por otra parte no requiere de una segunda cirugía, por lo que le evitamos al paciente una segunda intervención, lo que le permite una incorporación más rápida a sus actividades cotidianas.⁵

Por haberse presentado el carcinoma epidermoide de manera bilateral, lo que es poco frecuente, se decidió la presentación del caso.

PRESENTACIÓN DEL CASO

Paciente de 84 años, femenina, de procedencia urbana que acudió a la consulta de Oftalmología del Hospital General Universitario Dr. Gustavo Aldereguía Lima, de Cienfuegos, por presentar lesión amplia a nivel del ojo derecho en la cabeza de la ceja y párpado superior y en el ojo izquierdo a nivel del borde libre del párpado inferior, ulcerada e indolora, de dos meses de evolución. (Figura 1).

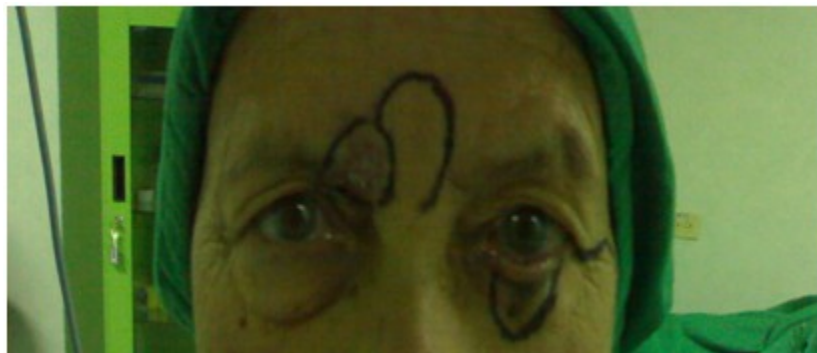


Figura 1. Imagen que muestra los sitios de la lesión.

No presentaba antecedentes patológicos personales, pero sí como factor de riesgo la

exposición prolongada a los rayos ultravioletas.

Al examen oftalmológico se encontró:

Agudeza visual sin cristal: OD 0,2; OI 0,3

Agudeza visual con cristal. OD 0,6; OI 0,5

OD	OI
A: presencia de lesión amplia ulcerada, de bordes definidos, sucia, que se encontraba en la cabeza de la ceja y parte del párpado superior, alterando su anatomía, vascularizada.	A: presencia de lesión ulcerada, amplia que interesaba el borde libre del párpado inferior provocando ectropión vascularizada, y ulcerada en su centro.
S/A: presencia de degeneración corneal periférica	S/A: presencia de degeneración corneal periférica
M: RRNF disminuido	M: RRNF disminuido
FO: sin alteraciones	FO: sin alteraciones

Después del examen exhaustivo oftalmológico se decidió realizar la cirugía de estas lesiones, con la extracción completa del tumor que es un principio de la cirugía tumoral que debe respetarse, 4 mm por fuera de la lesión para realizar una exéresis de la misma, sin dejar bordes lesionados. Se le realizó la técnica de Tenzel para mejorar la calidad de vida de la

paciente, ya que constituye un tratamiento estético. El examen histológico de la pieza ofrece la confirmación diagnóstica y la existencia o no de tumor en los márgenes de la pieza quirúrgica, por lo que se le tomó muestra para biopsia de estas lesiones, que informó como resultado un carcinoma epidermoide completamente resecado. (Figuras 2, 3 y 4).

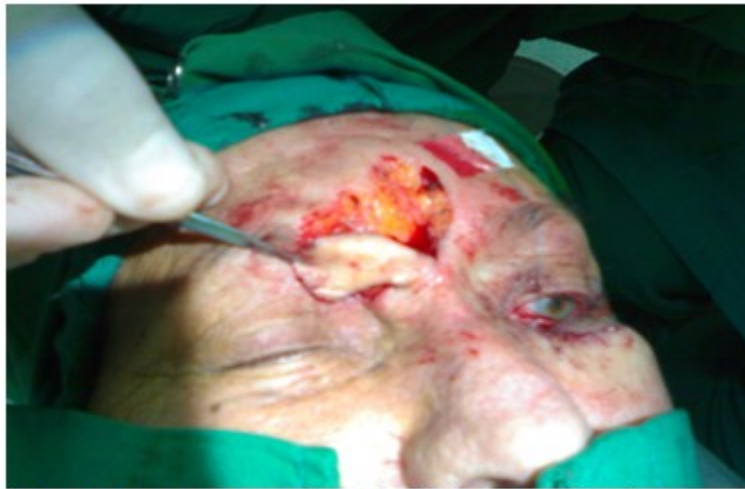

Figura 2. Imagen que muestra la exéresis del tumor en el párpado superior derecho.

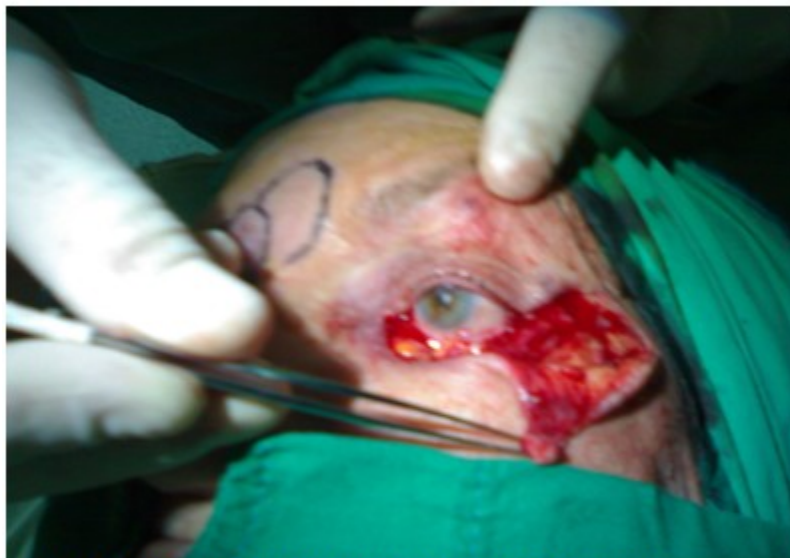

Figura 3. Imagen que muestra la exéresis del tumor en el párpado inferior izquierdo.

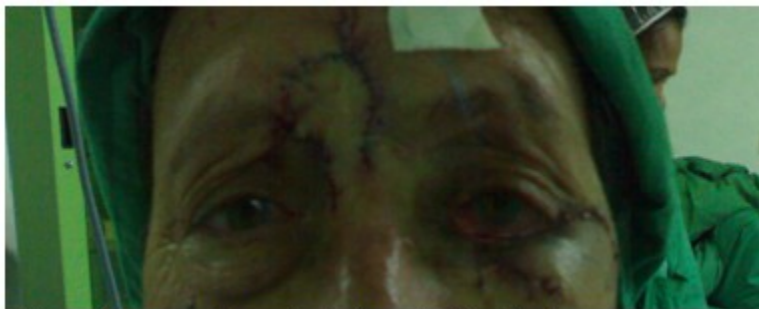

Figura 4. Imagen de la paciente después de la cirugía.

La paciente evolucionó satisfactoriamente, fue seguida por la consulta de Oculoplastia y Oncología, para una observación estricta.

DISCUSIÓN

El carcinoma basocelular es la neoplasia maligna más frecuente en los seres humanos, representa alrededor del 75 % de todos los tumores, secundado por el carcinoma epidermoide que representa el 20-25 %. Aunque son las neoplasias malignas más comunes, representan menos del 0,1 % de las muertes de pacientes debidas a cáncer.^{5,6}

En estudios realizados se ha podido observar que de los tumores de párpados, el carcinoma epidermoide aparece con mayor frecuencia en los pacientes mayores de 70 años, con un 47,22 % para los de este tipo, esta cifra nos indica que debido a que las expectativas de vida de nuestra población cubana es alta, los tumores de párpados seguirán en aumento dado las características climáticas de nuestro país.⁶

Pueden surgir a partir de una queratosis actínica. Usualmente aparecen en pacientes blancos a partir de la quinta década de la vida aunque puede aparecer en jóvenes y tiene predilección por el párpado superior. Existe una fuerte relación entre la aparición de este tumor y las radiaciones ultravioletas del sol.⁷

El tratamiento de los tumores palpebrales es variado, la elección de la conducta a seguir está en función del proceso patológico presente, puede incluir: excisión quirúrgica, crioterapia, radioterapia, electrofulguración, dermoabrasión química o mecánica, aplicación tópica de

fluouracilo, o intralesional de bleomicina, corticoterapia y exéresis empleando cirugía por diferentes técnicas dependiendo de la posición y sobre todo el tamaño de la lesión. También han sido descritas la infiltración de interferón intralesional, cirugía láser y terapia fotodinámica.⁸

Aunque apenas se han realizado estudios que comparen la eficacia de esos tratamientos, la cirugía y la radioterapia parecen ser los métodos más efectivos, y el tratamiento quirúrgico es el procedimiento con la tasa más baja de recurrencias.⁸

Las diferentes técnicas usadas en el tratamiento de los tumores de párpados, pueden dejar al paciente con un resultado cosmético y funcional comprometido. Dependiendo de la localización y severidad del tumor, las consecuencias pueden variar desde una pequeña cicatriz hasta cambios permanentes en las estructuras del globo ocular.^{8,9}

En el caso presentado, la técnica quirúrgica utilizada fue la de reconstrucción, mediante la técnica de Tenzel, realizada de la siguiente manera:

- Se marcan los bordes de sección quirúrgica teniendo siempre en cuenta el margen oncológico por fuera de los límites aparentes del tumor.
- Se practica la exéresis del tumor en forma pentagonal para los tumores pequeños y rectangular para los de mayor tamaño.
- Se cauterizan los vasos y se procede a realizar cantotomía e inmediatamente se talla el *flap* semicircular que se extiende superior y temporalmente cuando el tumor se localiza en el párpado inferior e inferiormente si el párpado afectado es el superior. El diámetro del *flap*

- estará en dependencia del tamaño del defecto.
- Se corta la rama inferior del tendón cantal lateral lo cual permite una perfecta movilización del *flap*, el cual rotamos de manera que podamos realizar el cierre directo del defecto por planos, luego formamos el canto utilizando suturas no reabsorbibles y se escinde si es necesario la piel redundante.
- No utilizamos mucosa labial, ni conjuntiva para cubrir el defecto conjuntival, ni periostio, esclera o cartílago auricular para sustituir el tarso como se describe en la literatura.

Para la reconstrucción de tumores del canto medial superior es recomendable la utilización del *flap* glavelar con el que se desliza la piel de la glavela para cubrir el canto medial superior, reconstruyendo la zona frontal mediante una técnica en V-Y.⁹

REFERENCIAS BIBLIOGRÁFICAS

1. Gerstenblith T, Rabinowitz MP. Diagnosis and Treatment of Eye Disease. In: The Wills Eye Manual. Philadelphia: Lippincot, Williams & Wilkins; 1999. p. 234-7.
2. Jemal A, Siegel R, Xu J, Ward E. Cancer statistics, 2010. CA Cancer J Clin. 2010 ; 60 (5): 277-300.
3. Cantor LB. Basic and Clinical Science Course. Orbit, Eyelids, and Lacrimal System. San Francisco: American Academy of Ophthalmology; 2008.
4. Scrivener Y, Grosshans E, Cribier B. Variations of basal cell carcinomas according to gender, age, location and histopathological subtype. Br J Dermatol. 2002 ; 147 (1): 41-47.
5. Gómez Cabrera C, Martínez Suárez N, Falcón Márquez I, Herrera Soto M. Técnica de Tenzel en la cirugía reconstructiva de los tumores malignos palpebrales. Rev Cubana de Oftalmol. 2001 ; 14 (2): 97-102.
6. Red Cubana de Gerontología y Geriátría. Estadísticas anuales del adulto mayor [Internet]. La Habana: GeriCuba; 2005. [cited 23 Feb 2015] Available from: <http://www.sld.cu/sitios/gericuba/temas.php?idv=13176>.
7. Knaski J. Tumores oculares. In: Oftalmología Clínica. Madrid: Elsevier; 2012. p. 249-52.
8. Klapper S, Patrinely JR, Soparkar Ch. Reconstrucción del párpado y de la región periorbitaria. In: Knaski J. Oftalmología Clínica. Madrid: Elsevier; 2012. p. 256-63.
9. Garg A. Instant Clinical Diagnosis in Ophthalmology Oculoplasty and Reconstructive Surgery. New Delhi: Jaypee Brothers; 2009.