

PRESENTACIÓN DE CASO

Hematoma paravesical espontáneo posterior a dosis única profiláctica de enoxaparina en cirugía ortopédica. Presentación de un caso

Spontaneous paravesical hematoma at a single prophylactic doses of enoxaparin in Orthopedic surgery. Case report

Cristina del Rocío Sánchez Hernández¹ Eduardo Saldaña Ibáñez¹ Liliana Rivadeneyra Espinoza¹ Elena Soto Vega² José Carlos Arroyo Kuribreña³

¹ Universidad Popular Autónoma del Estado de Puebla, Puebla, Puebla, Mexico

² Centro de Investigación Oncológica UNE-UPAEP, Mexico

³ Hospital Ángeles, Puebla, Puebla, Mexico

Cómo citar este artículo:

Sánchez-Hernández C, Saldaña-Ibáñez E, Rivadeneyra-Espinoza L, Soto-Vega E, Arroyo-Kuribreña J. Hematoma paravesical espontáneo posterior a dosis única profiláctica de enoxaparina en cirugía ortopédica. Presentación de un caso. **Medisur** [revista en Internet]. 2016 [citado 2024 Oct 13]; 14(5):[aprox. 5 p.]. Disponible en: <http://medisur.sld.cu/index.php/medisur/article/view/3155>

Resumen

El hematoma paravesical espontáneo es una complicación infrecuente, con pocos casos reportados en la literatura. Aproximadamente el 2 % de los pacientes que se traten con enoxaparina profiláctica tendrán complicaciones hemorrágicas, de las cuales el 20 % son hematomas retroperitoneales o intracraneales, en dependencia de los factores de riesgo. Por tales razones se presenta el caso de un paciente de 35 años de edad, previamente sano, que fue sometido a una sutura de tendón de Aquiles después de sufrir un trauma, al que se le administró profilácticamente una sola dosis de enoxaparina en el posoperatorio inmediato y 24 horas después comenzó a quejarse de dolor en fosa iliaca derecha y disuria. El ultrasonido abdominal demostró un hematoma paravesical, que fue confirmado por topografía. Se manejó conservadoramente con sonda intravesical por diez días. Se realizó seguimiento del paciente, sin que se encontraran secuelas. Los autores infieren que el sangrado fue secundario a una sobredistensión vesical secundaria a la anestesia que provocó el sangrado de la pared de la vejiga. Este reporte demuestra que la enoxaparina profiláctica puede causar hematomas paravesicales espontáneos asociados a la sobredistensión vesical. Sin embargo son necesarios otros reportes similares para confirmar lo anteriormente planteado.

Palabras clave: hematoma, peritoneo, enoxaparina, periodo posoperatorio, informes de casos

Abstract

Spontaneous paravesical hematoma is an infrequent complication, with a few reported cases in literature. Approximately 2 % of the patients treated with prophylactic enoxoparin will have hemorrhagic complications, from which 20% are retroperitoneal or intracranial hematomas depending on the risk factors. For such reasons it is presented a 35 year old patient, previously healthy, who was performed to a suture of the Achilles tendon after suffering a trauma. He was administered prophylactically a single doses of enoxoparin in the immediate post surgery and 24 hours later he started to complain of pain in the right lower quadrant and dysuria. Abdominal ultrasound showed a paravesical hematoma secondary to anesthesia which caused bleeding of the vesicle walls. This report shows prophylactic exoparin may produce spontaneous paravesical hematomas associated to vesical overdistention. However it is necessary other similar reports to confirm the previous statement.

Key words: hematoma, peritoneum, enoxaparin, postoperative period, case reports

Aprobado: 2016-09-08 15:03:50

Correspondencia: Cristina del Rocío Sánchez Hernández. Universidad Popular Autónoma del Estado de Puebla. México. jcakurologia@yahoo.com.mx

INTRODUCCIÓN

El espacio pélvico extraperitoneal está constituido por órganos pélvicos en la parte central, rodeados por estructuras vasculares y nerviosas; se divide en compartimentos por las diferentes fascias. Uno de los componentes que integran esta zona es el espacio paravesical, el cual se localiza en la pared lateral de la pelvis, cubierta por la fascia pélvica lateral y visceral, en el borde medio se encuentra limitado por la vejiga y por la vagina apical, está lateralmente contiguo al espacio de Retzius, en su parte inferior lo rodea la rama púbica y por la parte superior el ligamento cardinal.¹

Este espacio presenta un extenso sistema venoso, por lo que los hematomas que se forman aquí suelen ser de gran capacidad y provocan efectos adversos como compresión de la vejiga y del aparato genital e infecciones.²

Actualmente el uso de las heparinas de bajo peso molecular (HBPM) son la terapia de tromboprolifaxis de elección durante procedimientos quirúrgicos ortopédicos ya que presentan una serie de ventajas frente a las heparinas no fraccionadas, debido a que poseen una farmacocinética más efectiva, la cual incluye mayor biodisponibilidad, una vida media elevada, además de la ausencia de realización de controles analíticos para la monitorización de la respuesta anticoagulante al ser aplicada por vía subcutánea cada 12 a 24 horas al día, con excepción en el embarazo, la obesidad mórbida o la enfermedad renal avanzada, en cuyo caso se recomienda la medición de la actividad del antifactor Xa (anti-Xa) cuatro horas después de la inyección subcutánea. A pesar de su efectividad, se han observado diversos factores de riesgo sistémicos y locales para la formación de hematomas tras su uso, de los cuales se han reportado mayormente los locales, fundamentalmente han sido: la obesidad, edad superior de 60 años, sexo femenino y tratamiento anticoagulante superior a cinco días.³⁻⁵

Dentro de las heparinas de bajo peso molecular, la más utilizada es la enoxaparina, ya que se ha reportado en diversos estudios una mayor efectividad, aunque se ha asociado con una mayor presencia de sangrados. La hemorragia es más común en personas de edad avanzada y en aquellos individuos que tienen enfermedad renal crónica, entre algunas de sus causas están: la inhibición de la coagulación sanguínea, disfunción por parte de las plaquetas y aumento

de la permeabilidad capilar. El riesgo de sangrado se correlaciona con la dosis administrada del anticoagulante; en caso de un sangrado abundante se debe recurrir al uso de sulfato de protamina, el cual neutraliza la actividad de la antitrombina.⁴

Las heparinas actúan a través de un anticoagulante natural, la antitrombina, ya que inhiben los factores IIa y Xa de la coagulación, sin embargo las heparinas de bajo peso molecular potencian el factor Xa. Su uso se encuentra indicado para diversas cirugías de riesgo protrombótico, incluidas aquellas que llevan a la inmovilización de los miembros inferiores, procedimientos muy largos, acceso a la cavidad pélvica, entre otros. Sin embargo, a pesar de las grandes ventajas que tienen, en comparación con otros anticoagulantes, se ha reportado en diversos estudios el potencial hemorrágico que poseen, por lo que no es rara la presencia de sangrados anormales después de su aplicación.⁴⁻⁶

Debido al poco reporte que existe en la literatura se decidió la presentación del caso, además del amplio personal de salud que tiene contacto con este evento.

PRESENTACIÓN DEL CASO

Paciente masculino, de 35 años de edad, con antecedente previo de dos traumatismos, fractura de Colles en mano derecha y esguince cervical, ingresa a un hospital privado por ruptura traumática del tendón de Aquiles del pie derecho.

Los exámenes de laboratorio al ingreso, mostraron:

Glucemia: 5,66 mmol/l (102 mg/dl); nitrógeno ureico de 3,53 mmol/l (9,9 mg/dl); creatinina sérica de 0,94 mg/dl; urea 7,53 mmol/l (21,2 mg/dl); tiempo de tromboplastina parcial activado 24,1 s; tiempo de protrombina de 14,1 s (INR de 1,38); recuento de leucocitos de $10,2 \times 10^9/L$; hemoglobina de 10,48 mmol/l (16,9 g/dL) y un hematocrito de 0,482 (48,2 %); plaquetas 271 K/uL.

Se decidió realizar plastia de tendón de Aquiles, bajo bloqueo peridural. No se produjeron complicaciones transoperatorias ni sangrado aparente.

Posterior a la cirugía no se presentaron complicaciones. Se administró 1 gr de

ceftriaxona por vía intravenosa cada 24 hrs por dos días, 8 mg de dexametasona por vía intravenosa cada ocho horas (3 dosis), 50 mg de ranitidina por vía intravenosa cada 12 horas y 40 mg de enoxaparina por vía subcutánea dosis única.

A las 24 horas de la cirugía el paciente comenzó con dolor abdominal de intensidad moderada a la palpación media de la fosa iliaca y del flanco derecho, resistencia muscular en fosa iliaca

izquierda, ruidos peristálticos disminuidos, disuria, ausencia de globo vesical. Al no presentar antecedentes de trauma abdominal ni otras enfermedades asociadas, se decidió realizar ecografía abdominal, en la cual se observó, a nivel de cavidad pélvica hacia la región del recto y fosa iliaca, una imagen heterogénea de bordes indefinidos con diámetros de 6,7 x 6,2 x 5,2 cm, la cual no emite señal en la función doppler de color y que comprime la vejiga. (Figura 1).

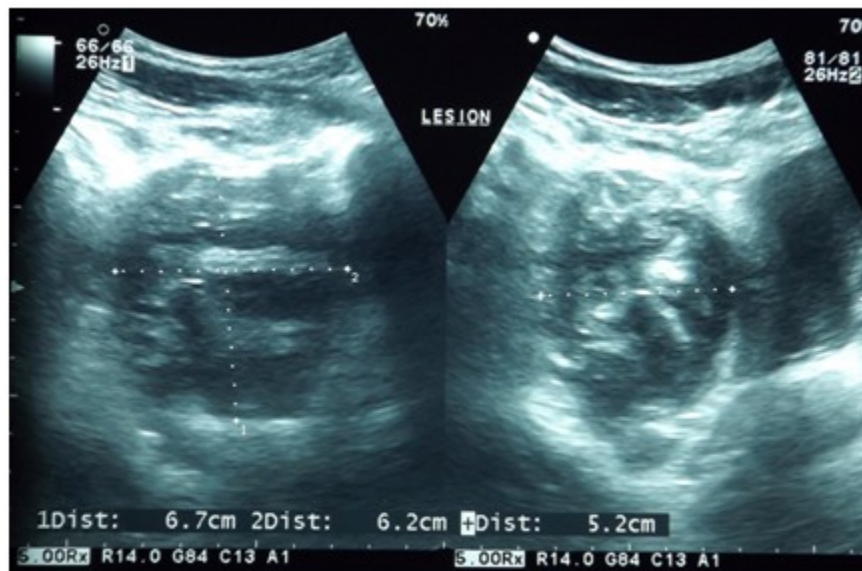


Figura 1. Ecografía pélvica donde se observa un hematoma heterogéneo con áreas hiperecogénicas e hipocogénicas paravesical con diámetros de 6,7 x 6,2 x 5,2 cm, que desplaza y comprime la vejiga.

Por todo lo anteriormente expuesto, se estableció el diagnóstico de hematoma pélvico. Se suspendió el tratamiento con el anticoagulante. Para la confirmación del resultado se realizó una tomografía en donde se observó vejiga distendida, sin alteraciones en sus

paredes, a nivel paravesical derecha, con desplazamiento de la vejiga y del recto, midiendo 10,2 x 5,8 x 8,9 cm. Se concluyó que era una colección organizada, sólida heterogénea, con lo cual se confirmó el diagnóstico de hematoma paravesical sin datos de sangrado activo. (Figura 2).

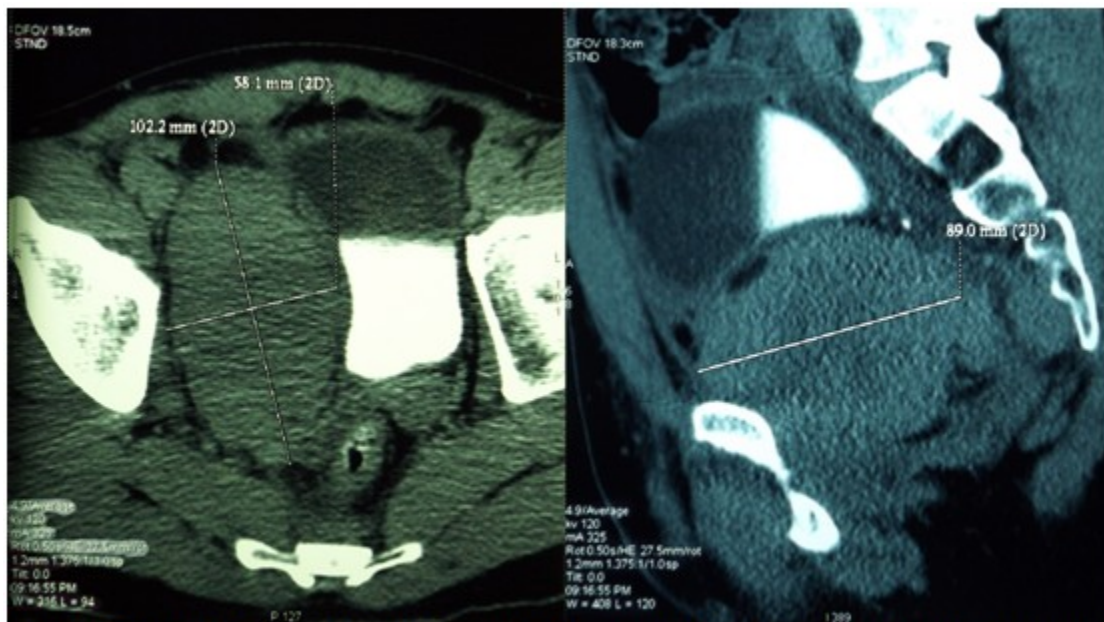


Figura 2. Tomografía axial computarizada de hueso pélvico, contrastada en fase de eliminación, que muestra hematoma paravesical de 10,2 x 5,8 x 8,9 cm.

Al no presentar indicaciones quirúrgicas por inestabilidad hemodinámica, ni colección sanguínea en tejidos blandos⁴ se optó por una conducta expectante en cuanto al manejo del hematoma, por lo que el paciente se egresó con indicaciones de tratamiento con antibióticos: cefalosporina por siete días, ranitidina y antiinflamatorios no esteroideos por 14 días. Se realizó vigilancia al siguiente mes con estudio ultrasonográfico, en el que se reportó compresión extrínseca de la vejiga provocado

por hematoma pélvico antiguo el cual mide 8,9 x 5,7 x 8,8 cm de diámetro anteroposterior, con una capacidad de 223,2 cc, por lo que hubo una disminución en cuanto al tamaño original. Finalmente se realizó el último control a los cuatro meses y se encontró imagen ovoidea hipocogénica, con ecogenicidad heterogénea que medía 3,3 cm, y presentaba un volumen de 10,33 cc, lo cual indicaba que con tratamiento conservador se logró la reabsorción del hematoma. (Figura 3).

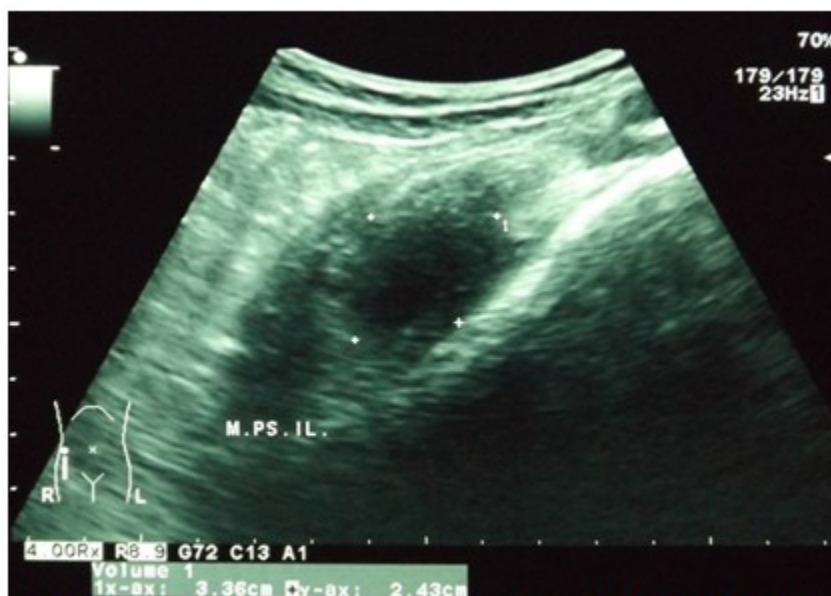

Figura 3. Ecografía pélvica de seguimiento con imagen ovoidea de bordes definidos, heterogénea de predominio hipocogénico compatible con hematoma antiguo con disminución del volumen sin datos de infección.

DISCUSIÓN

Una colección hemática situada en cualquiera de los tres compartimentos retroperitoneales, que se produce sin que exista un traumatismo o manipulación endourológica previa, corresponde a un hematoma retroperitoneal espontáneo.⁷

En este caso se observó el desarrollo de un hematoma paravesical posterior a una dosis única de 40 mg de enoxaparina por vía subcutánea. El paciente no tuvo ningún traumatismo pélvico, no utilizaba productos anticoagulantes previos a la cirugía y no sufría ninguna afección en la hemostasia, por lo que la única causa es el anticoagulante utilizado después de la cirugía.

En las cirugías ortopédicas se ha establecido el uso de trombotoprofilaxis en forma rutinaria, debido a que reducen de manera significativa la aparición de eventos tromboembólicos, buscando principalmente prevenir la aparición de un futuro evento de trombosis venosa profunda. También está indicada en pacientes manejados en centros ambulatorios con inmobilizaciones de extremidad inferior con yeso u órtesis.⁴

Las complicaciones de la utilización de heparina de bajo peso molecular pueden ser locales desde equimosis o hematomas superficiales, necrosis

de piel y tejido subcutáneo, hasta importantes hematomas de pared o retroperitoneales con graves repercusiones hemodinámicas para el paciente.⁸ Los casos de hematoma retroperitoneal espontáneo por el uso de anticoagulantes son escasos en la literatura médica. La mayoría de los pacientes presentan importante dolor en región lumbo abdominal que a veces se acompaña de hipotensión y anemia.⁸ Sin embargo, destaca en nuestro paciente solo la presencia de dolor, ya que hemodinámicamente se encontraba estable. Sin la existencia de una causa traumática, se decidió realizar una ecografía abdominal que evidenció la presencia de una colección paravesical que desplazaba la vejiga por lo que al paciente le causaba disuria, posteriormente se realizó un control tomográfico donde fue corroborado el hematoma. La ecografía y la tomografía son los métodos de diagnóstico de hematoma retroperitoneal más sensibles, específicos, accesibles y rápidos de realizar, pero son de menor ayuda para confirmar la presencia de una lesión estructural causal.^{9,10}

La mayoría de los pacientes con hematoma retroperitoneal recibían tratamiento quirúrgico, actualmente solo se tratan de manera quirúrgica los hematomas asociados a patologías estructurales y los casos que presentan complicaciones secundarias como la compartimentalización de tejidos u órganos

adyacentes o infecciones.¹¹ El paciente no presentó ninguna de estas complicaciones, así como tampoco se observó un aumento progresivo del volumen del hematoma y la causa de la aparición del hematoma no fue por patología estructural, sino por la administración de heparina de bajo peso molecular, por lo que se optó por tratamiento conservador manteniendo una actitud expectante.

La aparición de un hematoma paravesical ha sido poco reportada dado que los pacientes que lo padecen suelen presentar diversos factores de riesgo para la generación de ellos, por lo que el caso presentado es un caso inusual, debido a que el paciente no presentó factores de riesgo para la formación de hematomas, por lo que solo puede ser atribuido a un caso espontáneo secundario a la dosis profiláctica de enoxaparina.

REFERENCIAS BIBLIOGRÁFICAS

1. Auh YH, Hoon LJ, Kung S. The Extra peritoneal Pelvic. Compartments. In: Meyers MA. Dynamic Radiology of the Abdomen. 4th. ed. Barcelona: Springer Verlag Ibérica; 1995. p. 203-21.
2. Meyers MA. Radiología dinámica del abdomen: anatomía normal y patológica. 4ta. ed. Barcelona: Springer Verlag Ibérica; 1995.
3. Raskob GE, Hull RS, Mandel J. Low molecular weight heparin for venous thromboembolic disease. UpToDate [revista en Internet]. 2010 [cited 23 Feb 2015] ; 1: [aprox. 5p]. Available from : <http://www.uptodate.com/contents/low-molecular-weight-heparin-for-venous-thromboembolic-disease>.
4. Buitrago F, Alejandro J, Morales J. Profilaxis del tromboembolismo e indicaciones de las heparinas de bajo peso molecular en atención primaria. FMC. 2011 ; 18 (5): 281-91.
5. Gómez J, Martínez A, García I. ¿Cuál es la técnica idónea para disminuir las complicaciones locales secundarias a la administración subcutánea de enoxaparina? Ensayo clínico aleatorizado. Enfermería Clínica. 2005 ; 15 (5): 329-34.
6. Pineo GF. Prevention of venous thromboembolism disease in medical patients. UpToDate [revista en Internet]. 2010 [cited 23 Feb 2015] ; 1: [aprox. 6p]. Available from: <http://www.uptodate.com/contents/prevention-of-venous-thromboembolic-disease-in-acutely-ill-hospitalized-medical-adults>.
7. Álvarez D, Schiappacasse G, Castro M, Slater J. Hematoma retroperitoneal de causa infrecuente: A propósito de un caso. Rev Chil Radiol. 2012 ; 18 (3): 107-10.
8. Alcahúd Cortés C, Iglesias Mier T, Lázaro Castaner C, Córcoles Jiménez P, González Álvarez T, Laserna Ibáñez F, et al. Administración de heparina de bajo peso molecular y aparición de complicaciones locales en pacientes de cardiología. Enferm Cardiol. 2009 ; XVI (47-48): 94-8.
9. Álvarez C, Cerda C, Jadue A, Rojas F, Abellerira M, et al. Hematoma retroperitoneal espontáneo. Caso clínico. Rev Méd Chile. 2007 ; 135 (8): 1044-7.
10. Gimeno V, Bosquet M, Ramírez M, Trasierra M, Arlandis S, Jiménez J. Hemorragia retroperitoneal espontánea: nuestra experiencia en los últimos 10 años. Actas Urol Esp. 2007 ; 31 (5): 521-7.
11. Arroyo-Sánchez A, Aguirre-Mejía R. Hematoma retroperitoneal espontáneo asociado al uso de enoxaparina y aspirina. Rev Soc Peru Med Interna. 2011 ; 24 (3): 138-41.