

## PRESENTACIÓN DE CASO

## Hiperplasia epitelial focal o enfermedad de Heck. Presentación de un caso

### Epithelial Focal Hyperplasia or Heck Disease. Case presentation

Jorge Luis Valdés González<sup>1</sup> Urbano Solís Cartas<sup>2</sup> Marian Muñoz Balbín<sup>2</sup> Elda María Valdés González<sup>3</sup>

<sup>1</sup> Escuela Superior Politécnica de Chimborazo, Chimborazo, Chimborazo, Cuba

<sup>2</sup> Universidad Nacional de Chimborazo, Chimborazo, Chimborazo, Cuba

<sup>3</sup> Hospital Andino Alternativo Chimborazo, Chimborazo, Chimborazo, Cuba

#### Cómo citar este artículo:

Valdés-González J, Solís-Cartas U, Muñoz-Balbín M, Valdés-González E. Hiperplasia epitelial focal o enfermedad de Heck. Presentación de un caso. **Medisur** [revista en Internet]. 2016 [citado 2022 Sep 29]; 14(6):[aprox. 4 p.]. Disponible en: <http://www.medisur.sld.cu/index.php/medisur/article/view/3121>

#### Resumen

La hiperplasia epitelial focal o enfermedad de Heck es una enfermedad poco frecuente de la mucosa bucal. Afecta principalmente a niños, sin distinguir sexo o grupo étnico. Clínicamente se caracteriza por la presencia de pápulas blancas o de igual coloración que la mucosa oral, de pequeño tamaño, asintomáticas y con tendencia a confluir y formar lesiones papilomatosas. Esta enfermedad se ha asociado con infección por virus del papiloma humano y a factores genéticos. Se presenta el caso de una paciente de ocho años, que acudió a consulta de Dermatología en el Hospital Andino de Chimborazo, por lesiones en mucosa bucal con correspondencia clínica e histopatológica con la enfermedad de Heck.

**Palabras clave:** hiperplasia epitelial focal, mucosa bucal, dermatología

#### Abstract

Epithelial Focal Hyperplasia or Heck disease is an infrequent disease of the oral mucosa. It mainly affects children, without distinguishing sex or ethnic group. It is clinically characterized by the presence of white papules or of similar colour of the oral mucosa, small size, asymptomatic and with the tendency to converge and form papillomatous lesions. This disease has been associated with infection by human papilloma virus and genetic factors. A case of an eight year old girl is presented, who came to the Dermatology consultation at Andino Hospital Chimborazo Ecuador, with lesions in the oral mucosa with clinical and histopathological correspondence with Heck disease.

**Key words:** focal epithelial hyperplasia, mouth mucosa, dermatology

**Aprobado:** 2016-09-28 15:30:45

**Correspondencia:** Jorge Luis Valdés González. Escuela Superior Politécnica de Chimborazo. Ecuador [jorval1969@hotmail.com](mailto:jorval1969@hotmail.com)

## INTRODUCCIÓN

La hiperplasia epitelial focal es una enfermedad benigna, que afecta principalmente a la población pediátrica, aunque se han reportado casos ocasionalmente en adultos. Es relativamente frecuente en indios de Centroamérica y Suramérica; se observa un claro predominio en esquimales y se reporta una incidencia mundial de cuatro pacientes por cada 100000 habitantes.<sup>1</sup>

Se reporta que su etiología es de tipo viral, producida por el virus del papiloma humano (VPH); se relaciona con los subtipos virales 13 y 32, los cuales no representan riesgo oncogénico. Otros factores asociados descritos en la literatura, incluyen la presencia de un gen recesivo, inmunosupresión, trauma, masticación de tabaco, déficit de vitamina K, deficiente higiene bucal y condiciones sociales deplorables, pero no existe evidencia científica que asevere dichas asociaciones.<sup>2,3</sup>

Se describe a la enfermedad de Heck como una afección que predomina en niños y adolescentes y se caracteriza por la presencia de pápulas únicas o múltiples, redondeadas u ovoides, pequeñas, blandas, sésiles, circunscritas, de superficie lisa y brillante, las que mantienen el color de la mucosa oral; en ocasiones se describen como ligeramente blanquecinas, no dolorosas, con tendencia a agruparse y de apariencia verrugosa.<sup>4,5</sup>

En los estudios realizados por Archard Heck y Stanley se reporta esta afección en niños indígenas en Estados Unidos y en Brasil. Se

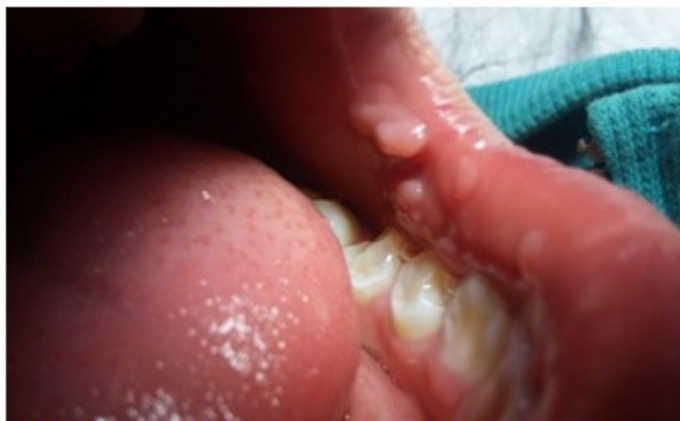describe su asociación con infección por VPH tipo 13 y 32, así como posible influencia de un factor genético y precarias condiciones socioeconómicas.<sup>6-8</sup> La evolución habitual de las lesiones es a la regresión espontánea en algunos meses o años, pero se describe que estas pueden persistir y progresar.<sup>9-11</sup>

Teniendo en cuenta la baja frecuencia de la hiperplasia focal epitelial, y la escases de informes sobre esta entidad en el Ecuador, se decidió realizar este trabajo, con el objetivo de dar a conocer algunas de las características clínicas de la enfermedad de Heck, lo que permitirá aumentar los conocimientos sobre esta enfermedad y facilitar su diagnóstico.

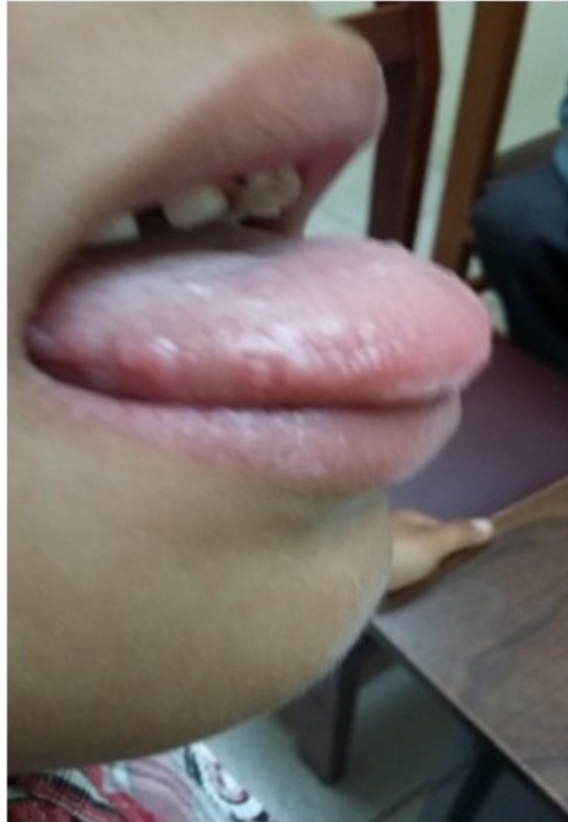
## PRESENTACIÓN DEL CASO

Se presenta el caso de una paciente femenina, blanca, de ocho años de edad, con antecedentes de buena salud, que acudió a consulta externa de Dermatología, por presentar lesiones verrugosas en la mucosa de labios, carrillos y bordes de la lengua, de cuatro años de evolución, para lo cual había llevado diversos tratamientos sin mejoría del cuadro clínico. Además, refirió que dichas lesiones le dificultaban la masticación y le producían traumas dolorosos a la hora de masticar los alimentos.

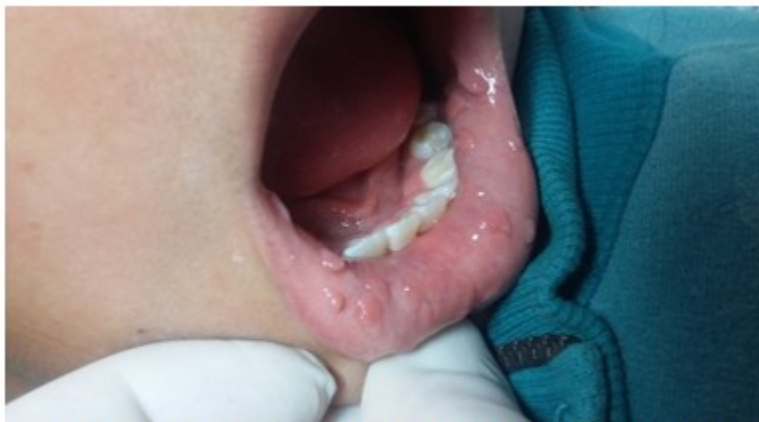Al examen dermatológico de la cavidad bucal, se encontraron múltiples pápulas ovaladas, con tendencia a agruparse, diseminadas en toda la cavidad bucal y en la lengua, del color de la mucosa oral, de consistencia blanda, de superficie lisa y brillante, de 0,3 mm a 1 cm, no dolorosas. (Figura 1, figura 2 y figura 3).



**Figura 1.** Lesiones papulomatosas a nivel de mucosa oral de los carrillos.



**Figura 2.** Lesiones papilomatosas en borde de la lengua.



**Figura 3.** Lesiones papulomatosas con tendencia a agruparse en mucosa de los labios.

El estudio anatomopatológico, realizado el 2 de julio del 2015, reportó lesión exofítica benigna, revestida por epitelio escamoso con acantosis, papilomatosis e hiperqueratosis, con un estroma de vasos sanguíneos congestivos, cambios que guardan relación con los encontrados en la enfermedad de Heck.

Durante seis meses la paciente recibió tratamiento para la enfermedad, basado en el uso de inmunomoduladores y electrofulguración de las lesiones. En este tiempo no presentó recidivas, aunque se mantuvo con seguimiento regular en consulta de Dermatología.

## DISCUSIÓN

La hiperplasia epitelial focal o enfermedad de Heck es una enfermedad de etiología viral que afecta principalmente a niños. Algunos autores describen que se caracteriza clínicamente por la presencia de múltiples pápulas, localizadas con mayor frecuencia en la mucosa labial, yugal y en la lengua, del mismo color de la mucosa adyacente, superficie lisa, de un tamaño que puede variar entre 0,1 y 10 mm de diámetro, de crecimiento lento y asintomáticas; características clínicas presentes en esta paciente. Los elementos diagnósticos que permiten hacer el diagnóstico de esta enfermedad, se basan en los hallazgos encontrados en el examen clínico y la biopsia de las lesiones.<sup>1,12</sup>

Varios estudios reportan la presencia de VPH tipo 13 y 32 en esta enfermedad, a través de la detección del ADN viral mediante las técnicas de

hibridación y la reacción en cadena de la polimerasa (PCR), en la mayoría de los casos estudiados.<sup>6-8</sup> El estudio por microscopía electrónica muestra partículas virales de disposición cristaloides en el núcleo.<sup>7,11</sup> En esta paciente las pruebas para detección de virus fueron negativas, al menos hasta el momento en que fue redactado este informe.

Estudios sobre esta enfermedad sugieren realizar el diagnóstico diferencial de la misma con afecciones como las verrugas vulgares, el condiloma acuminado, el nevo esponjoso blanco bucal, el leucoedema de la mucosa bucal, el Síndrome de Cowden's y el papiloma escamoso múltiple.<sup>4-6</sup> En esta paciente se descartaron todas estas afecciones, lo que unido a las manifestaciones clínicas que presenta y al resultado del examen anatomopatológico, permitió confirmar el diagnóstico de una enfermedad de Heck.

En relación al tratamiento, se describe que la enfermedad es de naturaleza benigna y con el tiempo las lesiones presentan regresión espontánea.<sup>13</sup> Como esquemas terapéuticos se describen la utilización de la electrocirugía, la electrofulguración, crioterapia y el uso de láser para las lesiones de gran tamaño, pero en general, no se requiere ningún tratamiento en particular, ya que se reportan remisiones espontáneas de las lesiones.<sup>4,6,9</sup> En este caso se utilizó electrofulguración en el caso de las lesiones mayores y sintomáticas con buena evolución y resultados favorables.

Como se describe, la enfermedad de Heck es una

entidad poco frecuente, pero que causa disminución de la percepción de la calidad de vida de los pacientes que la padecen, ya que ocasiona dificultades en actividades vitales como la masticación. Su diagnóstico puede tener relación con afecciones virales como la presencia de VPH, por lo que conocer sus características clínicas resulta extremadamente importante para lograr un diagnóstico precoz y certero, así como para prevenir posibles complicaciones.

## REFERENCIAS BIBLIOGRÁFICAS

1. Villanueva S, Hernández A, Castaño A, Miñano R, Córdoba S, Borbujo J. Multi-focal epithelial hiperplasia: a familiar case. *An Pediatr (Barc)*. 2010 ; 73 (6): 357-60.
2. López P, Camacho F, Berdugo L. Oral focal epithelial hiperplasia. *NY State Dent J*. 2010 ; 76 (4): 54-5.
3. Feller L, Khammissa RA, Wood NH, Malema V, Meyerov R, Lemmer J. Focal epithelial hiperplasia (Heck disease) related to highly active antiretroviral therapy in an HIV-seropositive child. A report of a case, and a review of the literature. *SADJ*. 2010 ; 65 (4): 172-5.
4. Arenas R. *Dermatología. Atlas, diagnóstico y tratamiento*. 4ta. ed. México: McGraw-Hill; 2009. p. 809-10.
5. Teja E, Martínez B, Téllez J, Ramírez L, Durán A, Cadena A. Hiperplasia epitelial multifocal. Manifestaciones bucales en niños. Revisión de la literatura. *Acta Pediatr Mex*. 2008 ; 29 (1): 31-5.
6. Bertolotti M, Abbiati A, Vereia MA, Pecotche DM. Hiperplasia epitelial focal o enfermedad de Heck. *Arch Argent Dermatol*. 2015 ; 65 (1): 13-15.
7. León L, Cubilla E, Guzmán A, Mendoza G, Celías L, Arenas R, et al. Hiperplasia epitelial multifocal. Reporte de dos casos relacionados con VPH 13. *Dermatología CMQ [revista en Internet]*. 2012 [ cited 6 Nov 2015 ] ; 10 (4): [aprox. 12p]. Available from: <http://dcmq.com.mx/edicion-octubre-diciembre-2012-volumen-10-número-4/96-hiperplasia-epitelial-multifocal-reporte-de-dos-casos-relacionados-con-vph-13>.
8. Guardado M, Medina I, Juárez E, Román E, Macías A, Alfaro A, et al. The ameridian mtDNA haplogroup B2 increases the risk for cervical cancer: de-regulation of mitochondrial genes may be involved. *J Hum Genet*. 2012 ; 57 (4): 269-76.
9. Pila Pérez R, Pila Peláez M, Pila Peláez R. Hiperplasia epitelial focal. Presentación de un caso. *Medisur [revista en Internet]*. 2014 [ cited 10 Mar 2014 ] ; 12 (1): [aprox. 5p]. Available from: <http://medisur.sld.cu/index.php/medisur/article/view/2150/1345>.
10. Cerón I, Cerón J, González M. Hiperplasia epitelial multifocal: revisión de 71 casos. *Dermatología CMQ*. 2011 ; 9 (3): 176-80.
11. López ME, Conde L, Ayora G, Cerón JD, González MR. Human papillomavirus 13 in a Mexican Mayan community with multifocal epithelial hiperplasia: could saliva be involved in household transmission?. *Eur J Dermatol*. 2011 ; 21 (3): 396-400.
12. Buonsante ME, Arias M, López C, Meik S, Kien MC, Pellerano G. Hiperplasia epitelial focal. *Arch Argent Dermatol [revista en Internet]*. 2011 [ cited 10 Jul 2015 ] ; 61: [aprox. 8p]. Available from: [http://www.archivosdermato.org.ar/Uploads/61\\_18-21; 2011 \(c\).pdf](http://www.archivosdermato.org.ar/Uploads/61_18-21; 2011 (c).pdf).
13. Said KS, Leao JC, Fedele S, Porter SR. Focal epitelial hiperplasia update. *J Oral Pathol Med*. 2013 ; 42 (6): 435-42.