

ARTÍCULO ORIGINAL

Resultados de la técnica ortoradial vs técnica paralela en la identificación de conductos de primeros premolares superiores y primeros molares inferiores

Results of the orthoradial technique vs parallel technique in the identification of canals of upper first premolars and lower first molars

Pablo Sebastián Vásconez Ponce¹ Martín Nicolás Proaño Santamaría¹ Catalina del Rosario Boada Zurita¹ Tiana Mayerlin Rojas Uribe¹

¹ Universidad Regional Autónoma de los Andes, Ambato, Ecuador

Cómo citar este artículo:

Vásconez-Ponce P, Proaño-Santamaría M, Boada-Zurita C, Rojas-Uribe T. Resultados de la técnica ortoradial vs técnica paralela en la identificación de conductos de primeros premolares superiores y primeros molares inferiores. **Medisur** [revista en Internet]. 2023 [citado 2026 Abr 9]; 21(6):[aprox. 6 p.]. Disponible en: <https://medisur.sld.cu/index.php/medisur/article/view/30533>

Resumen

Fundamento: los avances en la imagenología y su implementación en la Odontología permiten lograr mejores tratamientos.

Objetivo: describir los resultados de la técnica ortoradial vs técnica paralela en la identificación de conductos de primeros premolares superiores y primeros molares inferiores.

Métodos: estudio observacional, descriptivo y transversal en pacientes con necesidad de tratamiento de conductos de primeros premolares superiores o primeros molares inferiores, que acudieron a la Unidad de Atención Odontológica de la Universidad Regional Autónoma de los Andes en el periodo abril-agosto de 2019. La muestra la constituyeron 62 pacientes, separados en dos grupos premolares superiores (n=30) o primeros molares inferiores (n=32) y ambos en otros dos grupos según técnica empleada (técnica paralela y técnica ortoradial).

Resultados: en los primeros premolares superiores la técnica ortoradial mostró mejores resultados que la paralela para obtener imágenes precisas (100 % vs. 20 %). En los primeros molares inferiores, la técnica ortoradial mostró resultados superiores a la técnica paralela para el conducto mesiolingual (93,75 % vs 31,25 %) y conducto disto lingual (31,25 % vs 12,5 %). La elongación de las raíces predominó en la técnica ortoradial (n=8), al igual que la superposición dental (n=10).

Conclusiones: la técnica ortoradial mostró resultados superiores al momento de localizar tanto el conducto vestibular y palatino en los primeros premolares superiores como para el conducto mesiolingual y el conducto distolingual. La elongación de las raíces se observó en mayor cuantía en la técnica ortoradial, al igual que la superposición dental.

Palabras clave: diente molar, diente premolar, atención odontológica, terapéutica

Abstract

Foundation: advances in imaging and its implementation in Dentistry allow for better treatments.

Objective: to describe the results of the orthoradial technique vs parallel technique in the identification of upper first premolars canals and lower first molars.

Methods: observational, descriptive and cross-sectional study in patients in need of root canal treatment of upper first premolars or lower first molars, who attended the Dental Care Unit of the Andes Regional Autonomous University from April to August 2019. The sample consisted of 62 patients, separated into two upper premolar groups (n=30) or lower first molars (n=32) and both into two other groups according to the technique used (parallel technique and orthoradial technique).

Results: in the upper first premolars, the orthoradial technique showed better results than the parallel technique to obtain accurate images (100% vs. 20%). In the lower first molars, the orthoradial technique showed superior results to the parallel technique for the mesiolingual canal (93.75% vs 31.25%) and distolingual canal (31.25% vs 12.5%). Root elongation predominated in the orthoradial technique (n=8), as did dental overlap (n=10).

Conclusions: the orthoradial technique showed superior results when locating both the buccal and palatine canal in the upper first premolars and for the mesiolingual canal and the distolingual canal. Root elongation was observed to a greater extent in the orthoradial technique, as was dental overlap.

Key words: molar, bicuspid, dental care, therapeutics

Aprobado: 2023-11-06 13:04:33

Correspondencia: Pablo Sebastián Vásconez Ponce. Universidad Regional Autónoma de los Andes. Ambato, Ecuador. pablovp9@uniandes.edu.ec

INTRODUCCIÓN

La anatomía interna, en especial de los primeros premolares superiores, es muy compleja, ya que presenta distintas variaciones en la forma y localización de sus conductos; puede presentar una raíz única o dos raíces, bifurcadas o fusionadas. Similar ocurre con el primer molar inferior, el cual puede presentar tres o cuatro conductos en su raíz mesial o distal, con lo cual, en el momento de realizar el tratamiento endodóntico puede dificultarse el encontrar todos los conductos, ocasionando un fracaso en el tratamiento endodóntico.⁽¹⁾

En cualquier clínica que se ofrezcan servicios odontológicos es necesario un equipo radiográfico, ya que la radiografía es un examen complementario esencial para diagnosticar enfermedades odontológicas como caries, afecciones periodontales, endodónticas y la rehabilitación oral.

Existen avances importantes en la radiología estomatológica periapical como el perfeccionamiento de películas más rápidas y nítidas, además de técnicas que permiten localizar, diagnosticar y tratar afecciones que se encuentran en lugares de difícil acceso.^(2,3,4)

La importancia del conocimiento de la anatomía interna dental para la localización de conductos radiculares para procedimientos endodónticos permite lograr un mayor porcentaje de éxito en la práctica odontológica, ya que por medio de tomas radiográficas se logra evaluar la localización y forma de los conductos presentes en la anatomía interna dental radicular.⁽⁵⁾

La técnica paralela es una técnica radiográfica en la que se utiliza un posicionador con una angulación definida, el cual permite la obtención de imágenes de buena calidad. Sin embargo, en endodoncia no siempre se visualiza completamente la anatomía radicular, ya que es una imagen bidimensional.⁽⁶⁾

La técnica ortoradial permite al odontólogo visualizar la presencia de conductos radiculares, su forma y localización mediante tomas radiográficas en distintas angulaciones horizontales mesioradial o distoradial, en la que se aprecia la raíz palatina o lingual; esta puede tener una angulación horizontal de 12 a 20°.⁽⁷⁾

En la actualidad, el conocimiento de la anatomía interna dental tanto coronaria como radicular y

de técnicas complementarias como radiografías o tomografías, utilizadas para la localización de conductos en endodoncia, permiten un mayor porcentaje de éxito en los diferentes tratamientos empleados en la práctica odontológica, así como las variaciones que cada diente puede tener en su anatomía radicular, para un tratamiento óptimo en endodoncia.⁽⁸⁾

El fracaso en endodoncia se debe, en muchas ocasiones, a conductos olvidados, por eso es de gran importancia conocer la morfología de los dientes a tratar. El tratamiento de conducto o tratamiento endodóntico exige la limpieza completa y pormenorizada de los conductos, que son albergados por las raíces de los dientes; por lo tanto, si se llegara a omitir o minimizar este procedimiento, el porcentaje de fracaso es alto.⁽⁶⁾

La anatomía de un diente varía de una persona a otra aun cuando se hayan establecido parámetros para cada diente; por eso, el odontólogo debe utilizar métodos específicos para cada uno, que le permitan la mayor aproximación de la anatomía del diente a tratar.⁽⁹⁾

Existe un sistema complejo de clasificación de los conductos radiculares, clasificándolos en ocho tipos; por lo que una imagen bidimensional, en un ángulo paralelo, puede que no otorgue la mayor cantidad de información sobre la variabilidad en la disposición de los mismos. Además, la presencia de conductos accesorios e istmos que son bandas estrechas que comunican dos conductos radiculares, y que durante el tratamiento endodóntico pueden no ser instrumentados, constituye un factor asociado al fracaso en el tratamiento.⁽¹⁰⁾

La mayor limitación al momento de la toma radiográfica es que se hace solo en dos dimensiones para ello se recurre a angulaciones horizontales que pueden ayudar a conseguir esta tercera dimensión. La técnica ortoradial o de Clark permite evaluar los conductos radiculares mediante diferentes ángulos de proyección radiográfica, donde se realizan dos radiografías en la misma zona: la primera ortoradial y la segunda excéntrica (mesio o disto angulada).⁽¹¹⁾

El desconocimiento de las distintas técnicas radiográficas para la localización de conductos en endodoncia en la UAO UNIANDÉS resulta un problema al momento de realizar el procedimiento, ya que se desperdicia material y existe un tiempo de tratamiento poco optimizado. Determinar la técnica óptima tendrá una

influencia positiva en la mejora de la atención y el empleo de conocimientos óptimos durante los procesos de endodoncia.

El presente estudio se desarrolló con el objetivo de describir los resultados de la técnica ortoradial vs técnica paralela en la identificación de conductos de primeros premolares superiores y primeros molares inferiores.

MÉTODOS

Se realizó un estudio observacional, descriptivo y transversal en pacientes con necesidad de tratamiento de conductos de premolares superiores o primeros molares inferiores, que acudieron a la Unidad de Atención Odontológica de la Universidad Regional Autónoma de los Andes (UAO UNIANDES) en el periodo abril-agosto 2019.

El universo de estudio estuvo conformado por 62 pacientes con presencia de premolares superiores y primeros molares inferiores, que necesitaron un tratamiento de conducto y que cumplieron con los criterios de inclusión y exclusión.

En el estudio se incluyeron personas aparentemente sanas, con presencia de un premolar superiores y primeros molares inferiores, que necesitaron de un tratamiento de conducto y que dieron su consentimiento informado. Se excluyeron aquellos pacientes con enfermedades sistémicas de importancia, mujeres en estado de gestación o posible estado de gestación, además de la exclusión de personas sin la presencia de primeros premolares superiores y primeros molares.

A los individuos seleccionados se les tomó una radiografía inicial para evaluar el estado de la pieza dental antes de comenzar el tratamiento con técnica paralela. Posteriormente se realizó una serie de tomas radiográficas durante todo el procedimiento endodóntico para controlar como se visualizaban los conductos radiculares. Se tomaron dos variables con sus escalas de calificación definidas: distorsión (elongación y superposición) de la imagen y visualización de conductos en primeros premolares superior y en primeros molares inferiores.

En la toma de la radiografía inicial se utilizó una técnica radiográfica paralela con un posicionador

colocando la película dentro de la boca del paciente y externamente colocando el cono en el lugar que indica el posicionador, se realizó el disparo radiográfico y se procedió a revelar la película radiográfica.

Para la toma de la conductimetría radiográfica se dividió en dos grupos a los pacientes: en el primero grupo se tomó una radiografía con técnica paralela y el segundo grupo se tomó con una técnica ortoradial utilizando la regla de Clark.⁽¹²⁾

Para la toma de la radiografía se utilizó un equipo de rayos X SPECTRO 70X SELETRONIC marca DEBI ATLANTE, utilizada para la toma radiográfica en la UAO UNIANDES. Se utilizaron películas radiográficas de acción directa tipo F. Para el momento del revelado se utilizó una caja negra STAR RAY/ EPOX marca STAR, para que haya un hermetismo contra la luz, y se realizó un revelado químico manual que se compone de cinco etapas, referidas por Quiroz-Molina et al.⁽⁷⁾

Para la protección de los pacientes se empleó un chaleco de plomo para minimizar los daños por la radiación emitida por el equipo radiográfico.

Las variables estudiadas fueron: presencia de primer premolar superior, presencia de primer molar inferior, presencia de distorsión de la imagen.

La información recolectada fue depositada en una base de datos, la cual fue procesada en el paquete estadístico SPSS en su versión 21.0. Para el análisis de los datos se empleó el cálculo de las frecuencias absolutas y relativas porcentuales.

La presente investigación fue aprobada por el comité de ética y comité científico de la Universidad Regional Autónoma de Los Andes. Se solicitó el consentimiento informado a cada uno de los pacientes. Los datos obtenidos se emplearon únicamente con fines académicos.

RESULTADOS

En el caso del primer premolar superior, la técnica ortoradial permitió identificar una imagen precisa en el 100 % de los casos, tanto para el conducto vestibular como para el palatino. La técnica paralela solo identificó una imagen precisa en el 31,25 % para el conducto palatino. (Tabla 1).

Primer premolar superior (n=30)				
Grupo	Conducto vestibular		Conducto palatino	
	No.	%	No.	%
Técnica paralela (n=15)	15	100	5	31,25
Técnica ortoradial (n=15)	15	100	15	100

El estudio del primer molar inferior por técnica ortoradial mostró resultados superiores a

la técnica paralela para el conducto mesio lingual (93,75 % vs 31,25 %) y conducto disto lingual (31,25 % vs 12,5 %). (Tabla 2).

Primer molar inferior (n=32)								
Grupo	Conducto mesio vestibular		Conducto mesio lingual		Conducto disto vestibular		Conducto disto lingual	
	No.	%	No.	%	No.	%	No.	%
Técnica paralela (n=16)	16	100	5	31,25	16	100	2	12,5
Técnica ortoradial (n=16)	16	100	15	93,75	16	100	5	31,25

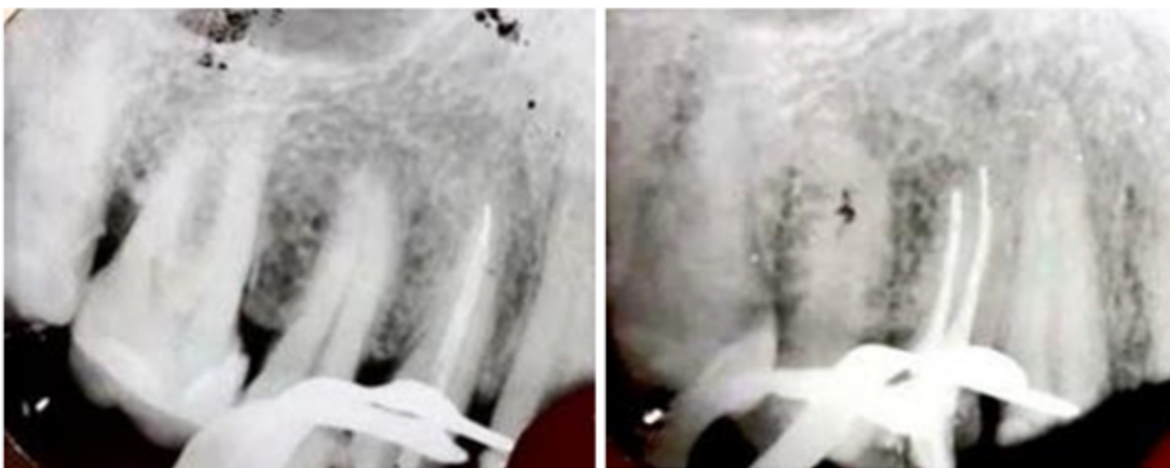
La distorsión de la imagen se presentó en forma de elongación y superposición de dientes. La elongación de las raíces en técnica paralela se produjo en cinco dientes mientras que en la

técnica ortoradial se produjo en ocho dientes. La superposición dental en la técnica paralela se dio en siete dientes y en la técnica ortoradial se dio en 10 dientes. (Tabla 3).

Distorsión de la imagen	Técnica Paralela		Técnica Ortoradial	
	No	%	No	%
Elongación	5	16,13	8	25,81
Superposición de dientes	7	22,58	10	32,25

En las radiografías realizadas se obtuvo una imagen clara del órgano dentario 1.4; con la técnica paralela no se logra ver con gran detalle

el conducto palatino mientras que con la técnica ortoradial se ve la forma y localización del conducto palatino. (Fig. 1).



DISCUSIÓN

El estudio realizado por Quiroz-Molina et al.⁽⁷⁾ mostró mejores resultados para la visualización de los conductos mediante técnica ortoradial, tanto para el primer premolar superior como para el primer molar inferior, que la técnica paralela. Esto coincidió con la presente investigación. Se ha considerado que la técnica ortoradial muestra mejores resultados para la localización de conductos, ya que cuando el cono se coloca en una angulación ya sea mesioradial o distoradial, se observa de mejor manera el conducto y raíz que se encuentran en la parte lingual o palatina, además deja observar mejor la lima dentro de este conducto.

Quiroz-Molina et al.⁽⁷⁾ encontró una menor distorsión de la imagen para la técnica paralela, siendo sus resultados similares a la presente. La distorsión de la imagen es también un problema al momento de realizar el tratamiento endodóntico, ya que si existe una elongación o encorsamiento de la raíz no se logra visualizar el tamaño real de esta.⁽¹³⁾ Esto puede ocasionar que el tratamiento endodóntico no sea efectivo, al sobrepasar o no alcanzar las dimensiones correctas, por lo que es necesario tomar en cuenta todos estos factores al momento de realizar el tratamiento con éxito total.⁽¹⁴⁾

Según los resultados obtenidos, la técnica paralela tiene menor distorsión de la imagen, tanto en la superposición de coronas y en la elongación, encorsamiento de raíces, lo cual coincide con lo reportado por Guerra Pando et al.,⁽²⁾ quien manifiesta que el método de

paralelismo es uno de los más utilizados por su facilidad de toma y por su rapidez, ya que existen instrumentos como posicionadores de imagen que ayudaran a que la calidad y efectividad de la imagen sean mayores. Además, expone que el uso de esta técnica y no otras más avanzadas depende en gran medida de la disponibilidad de recursos y equipamiento de la institución donde se brinde el servicio.

Sin embargo, al momento de realizar la conductometría, la técnica paralela no brinda una imagen correcta para poder visualizar los conductos radiculares, presentes en el diente, pues la imagen bidimensional y en un ángulo definido, produce una superposición de raíces en el caso de primer premolar superior y se confunden los conductos.

Los resultados de la presente permiten inferir que la técnica mesio o distoradial proporciona información más clara de la localización de conductos, ya que se observa una disociación de raíces. Se han expuesto en la literatura los beneficios de la técnica mesioradial o distoradial para la disociación de las raíces y poder localizar conductos que se encuentran en sentido vestíbulo-palatino o vestíbulo-lingual.⁽¹⁵⁾

Al momento de realizar la toma radiográfica con un ángulo mesioradial, la técnica ortoradial ayuda a que se realice un tratamiento endodóntico con mayor rango de éxito, por el hecho de que en la radiografía podemos observar la raíz y el conducto que se encuentran por detrás; es decir en palatino o lingual y lograr la disociación de raíces. Solo se necesita una toma

radiográfica, ya sea mesioradial o distoradial, para que se consiga identificar los conductos y raíces que se encuentra en lingual o palatino y así favorecer diagnóstico de la patología dental y también mejorar el tratamiento. ⁽¹⁶⁾

Se concluye que la técnica ortoradial mostró resultados superiores al momento de localizar tanto el conducto vestibular y palatino en los primeros premolares superiores como para el conducto mesiolingual y el conducto disto lingual. La elongación de las raíces se observó en mayor cuantía en la técnica ortoradial, al igual que la superposición dental.

Conflicto de intereses

Los autores plantean que no poseen conflicto de intereses.

Contribuciones de los autores

Conceptualización: Pablo Sebastián Vásquez Ponce, Martín Nicolás Proaño Santamaría.

Curación de datos: Pablo Sebastián Vásquez Ponce, Martín Nicolás Proaño Santamaría.

Investigación: Pablo Sebastián Vásquez Ponce, Martín Nicolás Proaño Santamaría, Catalina del Rosario Boada Zurita, Tiana Mayerlin Rojas Uribe.

Visualización: Pablo Sebastián Vásquez Ponce, Martín Nicolás Proaño Santamaría, Tiana Mayerlin Rojas Uribe.

Redacción del manuscrito original: Pablo Sebastián Vásquez Ponce, Catalina del Rosario Boada Zurita, Tiana Mayerlin Rojas Uribe.

Redacción revisión y edición: Pablo Sebastián Vásquez Ponce, Martín Nicolás Proaño Santamaría, Catalina del Rosario Boada Zurita, Tiana Mayerlin Rojas Uribe.

Administración: Pablo Sebastián Vásquez Ponce.

Financiación

Sin financiamiento externo.

REFERENCIAS BIBLIOGRÁFICAS

1. Molina Quispe JJ. Reconocimiento y manejo endodóntico de primeros premolares maxilares

con dos raíces y tres conductos. Reporte de caso de bilateralidad. Rev Científica Odontológica [Internet]. 2023 [cited 6 Jul 2023] ; 11 (2): e157. Available from: <https://revistas.cientifica.edu.pe/index.php/odontologica/article/view/1564>.

2. Guerra Pando JA, Trujillo Saíenz ZC, Coste Reyes J, Carmona Concepción JA, Fra Santos I. Efectividad de los métodos radiográficos periapicales por paralelismo y bisección. Rev Ciencias Médicas [Internet]. 2019 [cited 6 Jul 2023] ; 23 (5): 654-63. Available from: <https://revcmpinar.sld.cu/index.php/publicaciones/article/view/3881>.

3. Arroyo Lalama EM, Pérez Solís F. Importancia de la magnificación en endodoncia. Universidad y Sociedad [Internet]. 2022 [cited 6 Jul 2023] ; 14 (S2): 165-71. Available from: <https://rus.ucf.edu.cu/index.php/rus/article/view/2778>.

4. Freire Neto GM, Araujo Moreta DJ, Arroyo Lalama EM. Beneficios de uso del microscopio en endodoncia. Universidad Médica Pinareña [Internet]. 2023 [cited 6 Jul 2023] ; 19: e956. Available from: <https://revgaleno.sld.cu/index.php/ump/article/view/956>.

5. Proaño-Santamaría MN, Rojas-Uribe TM, Romero-Fernández AJ, Vaca-Altamirano GL. Eficacia de técnica ortoradial para la localización de conductos en endodoncia. Rev Arbitr Interdiscip Ciencias la Salud Salud y Vida [Internet]. 2022 [cited 6 Jul 2023] ; 6 (2): 483-90. Available from: <https://fundacionkoinonia.com.ve/ojs/index.php/saludyvida/article/view/2129>.

6. Abarca García ME, Rubí Meléndez NJ. Morfología del sistema de conductos de incisivos inferiores permanentes extraídos, utilizando tres técnicas de evaluación en endodoncia, octubre 2019 a octubre 2020 [Tesis]. Managua: Universidad Nacional Autónoma de Nicaragua; 2020. [cited 6 Jul 2023] Available from: <http://riul.unanleon.edu.ni:8080/jspui/bitstream/123456789/9092/1/247470.pdf>.

7. Quiroz-Molina JJ, Rojas-Uribe TM, García-Rodríguez B. Técnica ortoradial para la localización de conductos en endodoncia. Rev Arbitr Interdiscip Ciencias la Salud Salud y Vida [Internet]. 2022 [cited 6 Jul 2023] ; 6 (1): 365-72. Available from:

<https://fundacionkoinonia.com.ve/ojs/index.php/saludyvida/article/view/1742>.

8. Bucay Ati LK, Gavilanez Ledesma JF, León Calle PA, Cobos Parra DM. Identificación digital y tecnología de la endodoncia guiada. RECIMUNDO [Internet]. 2023 [cited 6 Jul 2023] ; 7 (2): 107-16. Available from: <https://recimundo.com/index.php/es/article/view/2030>.

9. Szwom RJ, Guardiola M de los Á, Serpa I. Primer molar superior. Evaluación ex vivo de la presencia del conducto medio-palatino. Rev Expressão Católica Saúde [Internet]. 2019 [cited 6 Jul 2023] ; 4 (1): 53-7. Available from: <http://publicacoesacademicas.unicatolicaquixada.edu.br/index.php/recsaude/article/view/2534>.

10. Mashyakhy M, Abu-Melha AS. Analysis of Bilateral Symmetry of Root Canal Anatomy in Permanent Dentition: An In Vivo CBCT Study in a Saudi Arabian Population. J Contemp Dent Pract [Internet]. 2021 [cited 6 Jul 2023] ; 22 (8): 867-75. Available from: <http://www.ncbi.nlm.nih.gov/pubmed/34753837>.

11. Arroyo Lalama EM. Utilización del localizador apical durante la terapia endodóntica por parte de los profesionales de la ciudad de Ambato. Universidad y Sociedad [Internet]. 2022 [cited 6 Jul 2023] ; 14 (S2): 128-36. Available from: <https://rus.ucf.edu.cu/index.php/rus/article/view/2770>.

12. Cevallos Jerez AA. Consideraciones

anatómicas para la localización e identificación del cuarto conducto en primeros molares permanentes superiores [Tesis]. Guayaquil: Universidad de Guayaquil. Facultad Piloto de Odontología; 2021. [cited 6 Jul 2023] Available from:

<http://repositorio.ug.edu.ec/handle/redug/51693>.

13. Segundo Cayetano MM. Accidentes y fracasos en el tratamiento endodóntico a causa d mal manejo de exámenes radiográficos [Tesis]. Guayaquil: Universidad de Guayaquil. Facultad Piloto de Odontología; 2021. [cited 6 Jul 2023] Available from:

<http://repositorio.ug.edu.ec/handle/redug/56119>.

14. Mori M, Ariji Y, Fukuda M, Kitano T, Funakoshi T, Nishiyama W, et al. Performance of deep learning technology for evaluation of positioning quality in periapical radiography of the maxillary canine. Oral Radiol [Internet]. 2022 [cited 6 Jul 2023] ; 38 (1): 147-54.

15. Sanzana Cartes M. Protocolo para la técnica de disociación de raíces en piezas multiradiculares [Tesis]. Guayaquil: Universidad de Guayaquil. Facultad Piloto de Odontología; 2015. [cited 6 Jul 2023] Available from: <http://repositorio.ug.edu.ec/handle/redug/18070>.

16. Covo-Morales E, González-Martínez F, Zabaleta-Garcés G, Arbeláez-Flórez M. Validez y confiabilidad de dos técnicas radiográficas para la identificación de conductos radiculares. Rev CES Odontol. 2013 ; 26 (1): 33-41.