

PRESENTACIÓN DE CASO

Tratamiento de la fractura del tercio distal del radio con fijación interna mediante placas y tornillos y minifijador externo RALCA®**Distal Radius Fracture Treated by Internal Fixation with Plates, Screws and the RALCA® External Mini-fixator**Rafael López Cuellar¹ Yaniel Truffin Rodríguez¹ Yudit Pérez Álvarez¹¹ Hospital General Universitario Dr. Gustavo Aldereguía Lima, Cienfuegos, Cienfuegos, Cuba, CP: 55100**Cómo citar este artículo:**

López-Cuellar R, Truffin-Rodríguez Y, Pérez-Álvarez Y. Tratamiento de la fractura del tercio distal del radio con fijación interna mediante placas y tornillos y minifijador externo RALCA®. **Medisur** [revista en Internet]. 2015 [citado 2022 Oct 5]; 14(1):[aprox. 5 p.]. Disponible en: <http://www.medisur.sld.cu/index.php/medisur/article/view/2974>

Resumen

Las fracturas distales del radio se presentan con gran frecuencia en la práctica médica. En nuestro medio es posible que no contemos en un momento determinado con los dispositivos más usados para la fijación de estas fracturas, por esta razón debemos tener en cuenta todas las posibles combinaciones a nuestro alcance para solucionarlas ya que la mayoría de las veces no es posible mantener una reducción de estas con una sola técnica. Por tales razones se presenta el caso de una paciente de 24 años de edad, atendida en el Hospital General Universitario Dr. Gustavo Aldereguía Lima, de Cienfuegos, debido a una fractura articular distal, desplazada, del radio de su mano izquierda, producida por impactación y que fue estabilizada mediante el empleo de la combinación de fijación interna mediante placas y tornillos y minifijador externo RALCA® con resultados satisfactorios.

Palabras clave: fracturas del radio, traumatismos de la mano, fijación interna de fracturas, fijadores internos, placas óseas, clavos ortopédicos

Abstract

Distal radius fractures are very common in medical practice. In our service, we may not have the most widely used devices for fixation of these fractures at a given moment. For this reason, we must consider all possible combinations within our power to correct them since most of the time, it is impossible to maintain a fracture reduction using a single technique. We present the case of a 24-year-old female patient treated at the Dr. Gustavo Aldereguía Lima University General Hospital in Cienfuegos due to a displaced fracture of the left distal radius caused by impaction. It was successfully stabilized by internal fixation with plates, screws and the RALCA® external mini-fixator.

Key words: radius fractures, hand injuries, fracture fixation, internal, internal fixators, bone plates, bone nails

Aprobado: 2015-11-18 14:36:07

Correspondencia: Rafael López Cuellar. Hospital General Universitario Dr. Gustavo Aldereguía Lima. Cienfuegos. rafael.lopez@gal.sld.cu

INTRODUCCIÓN

Las fracturas distales del radio se presentan con gran frecuencia en la práctica médica. Estas se clasifican habitualmente como extraarticulares e intraarticulares. Fernández las clasifica, de acuerdo al mecanismo de lesión, en cinco tipos. En el tipo III se encuentran las producidas por impactación, que produce fracturas intraarticulares e impacto del hueso metafisario, incluyen, fracturas articulares complejas y fracturas del pilón radial.¹

Estas lesiones requieren, por lo general, tratamiento quirúrgico si la lesión intraarticular es importante o lo es el acortamiento del radio. Es muy necesaria la cuidadosa reconstrucción anatómica de la superficie articular y de la angulación y longitud radial. Están descritos múltiples métodos de tratamiento para estas lesiones; dentro de ellos se plantea con frecuencia el uso para su fijación de múltiples agujas de Kirschner y el relleno de las áreas impactadas con hueso esponjoso, fijación con fijador externo o agujas percutáneas, las placas de fijación internas, las placas-agujas o la combinación de una de estas, además se plantea que a menudo es preciso combinar una técnica cerrada con otra abierta para el tratamiento correcto de las fracturas tipo III.¹⁻³

En nuestro medio no contamos con las placas-agujas ni con otras técnicas usadas en el mundo desarrollado como el control artroscópico en la articulación radiocarpiana, pero podemos lograr la fijación con una de estas técnicas o combinándolas para lograr una buena estabilización y fijación posterior a la reducción.⁴⁻⁷

Las complicaciones de estas fracturas, por no realizar una adecuada reducción, son conocidas y muy temidas por las limitaciones y secuelas que pueden dejar en estos pacientes, por ello la importancia de realizar una buena reducción y mantenerla.

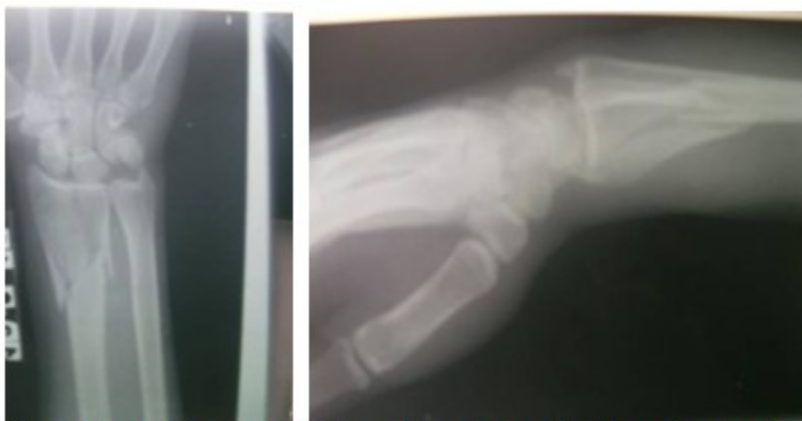En este caso que se presenta se mantuvo la reducción combinando una fijación externa con minifijador RALCA, más una fijación interna con una lámina en T mediante un abordaje volar para realizar la reducción y organización de los fragmentos fracturarios.⁸⁻¹¹

Por la complejidad de estas fracturas y las complicaciones que trae su mal manejo se decidió la presentación de este caso, que puede orientar la variedad y combinación de técnicas a utilizar para mantener la reducción de estas fracturas.

PRESENTACIÓN DEL CASO

Se presenta el caso de una paciente de 24 años de edad, de procedencia rural, con antecedentes de salud anterior, atendida en el Hospital General Universitario Dr. Gustavo Aldereguía Lima, de Cienfuegos, debido a que sufrió accidente en una moto con su padre, lo cual le produjo una fractura articular cominuta, desplazada, distal del radio de su mano izquierda, tipo III de la clasificación de Fernández.


La paciente a su llegada al Hospital fue examinada minuciosamente y sometida a exámenes radiológicos y de laboratorio. (Figuras 1 y 2).



Figuras 1 y 2. Imágenes radiológicas anteroposterior y lateral de muñeca donde se observa la fractura cominuta, articular del extremo distal del radio.

La paciente fue intervenida quirúrgicamente en el salón de urgencias y bajo anestesia general se realizó la reducción y estabilización de la fractura con la preparación de un minifijador RALCA, además, mediante un abordaje volar se realizó la reorganización de los fragmentos fracturarios

articulares y la fijación de los mismos con una placa en T de microtornillos de nueve perforaciones. Se colocaron dos tornillos distales para reducir la fractura articular y tres tornillos en el fragmento proximal de la fractura para lograr la estabilidad. (Figuras 3 y 4).

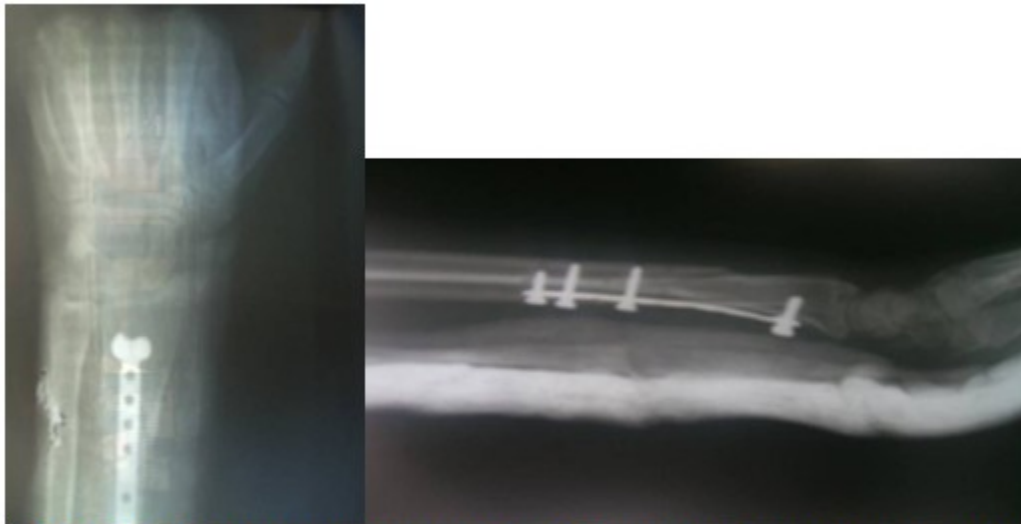

Figuras 3 y 4. Imágenes radiográficas posoperatorias anteroposterior y lateral que muestran la reducción anatómica de la fractura y la combinación de placa de microtornillos, colocadas volarmente, y el minifijador RALCA.

Se mantuvo a la paciente ingresada por 24 horas posteriores a la operación. Se dio alta médica, y se orientaron ejercicios de los dedos. Se puso tratamiento con cefalexina por vía oral durante siete días y dipirona si presentaba dolor.

La primera consulta se realizó a los 15 días, se evaluó el estado de la herida, se realizó control

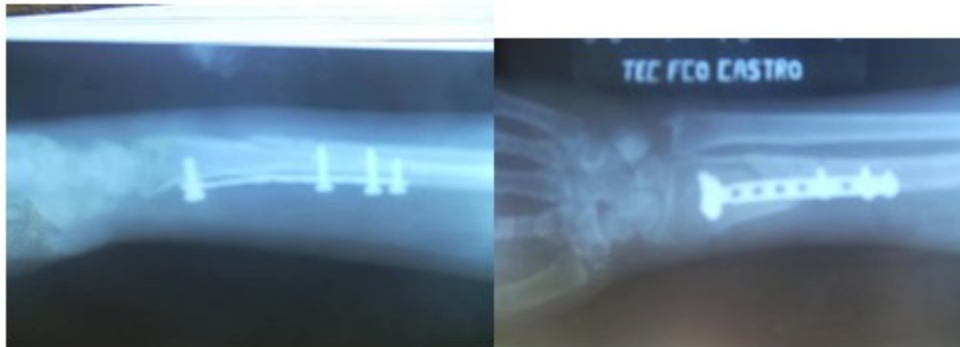radiológico y se retiraron los puntos. Se mantuvo el fijador externo por cuatro semanas hasta que se retiró y se colocó una férula antebraquial por dos semanas más, hasta completar seis semanas posoperatorias y retirar la férula. Durante este tiempo se indicaron radiografías de control para evaluar el estado de la fijación. (Figuras 5 y 6).



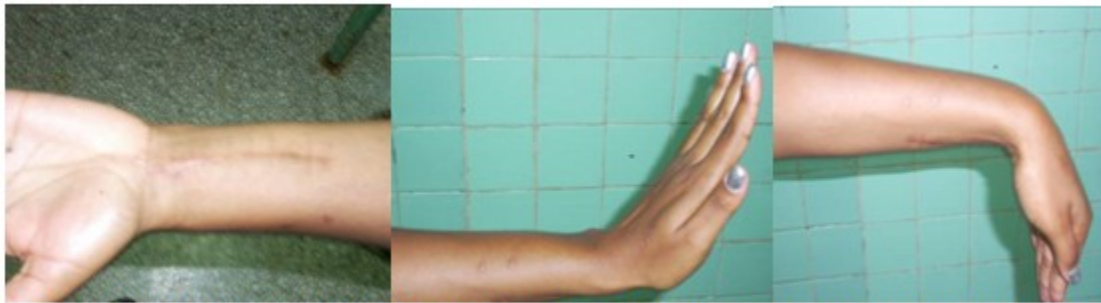Figuras 5 y 6. Radiografías anteroposterior y lateral a las cuatro semanas de operada que muestran la férula ante braquial.

A las seis semanas después de retirada la férula antebraquial se indicó fisioterapia a la paciente para rehabilitación. A las diez semanas la

paciente se incorporó a su vida habitual y a su trabajo de oficina. Se le dio de alta con una función completa de la articulación de la muñeca. (Figuras 7,8, 9,10,11).



Figuras 7 y 8. Radiografías a las seis semanas de operada.



Figuras 9, 10 y 11. Imágenes donde se pueden observar la cicatriz de la operación y los puntos donde estuvo el minifijador, además de la función de flexión dorsal y palmar de la mano, a las diez semanas de operada.

DISCUSIÓN

Las fracturas complejas distales del radio deben ser reducidas anatómicamente para evitar las complicaciones que afectan la función de la articulación y la vida normal del paciente que las aqueja, en nuestro medio es posible que no contemos en un momento determinado con los dispositivos más usados para la fijación de estas fracturas, por esta razón debemos tener en cuenta todas las posibles combinaciones a nuestro alcance para solucionarlas ya que en la mayoría de los casos no es posible mantener una reducción de estas con una sola técnica. Es por ello que seleccionando el paciente y teniendo en cuenta el tipo y la forma de la fractura la combinación de una placa interna con un minifijador RALCA es una alternativa viable para la solución de estas lesiones traumáticas.

REFERENCIAS BIBLIOGRÁFICAS

1. Fernández DL. Fracture of the distal radius: operative treatment. *Instr Course Lect.* 1993 ; 42: 73-88.
2. Truffin Rodríguez Y, Gámez Arregoitía R, Gómez Gil I, Requeiro Morejón J. Fijación externa de la fracturas inestables del extremo distal del radio. Presentación de un caso. *Medisur [revista en Internet].* 2014 [cited 9 Ene 2015] ; 12 (6): [aprox. 7p]. Available from: http://scielo.sld.cu/scielo.php?script=sci_arttext&pid=S1727-897X2014000600011.
3. Rahman O, Khan MQ, Rasheed MA, Ahmad S. Treatment of unstable intraarticular fracture of distal radius: POP casting with external fixation. *J Pak Med Assoc.* 2012 ; 62 (4): 358-62.
4. Elizondo Elizondo H, Cárdenas Estrada E, Mendoza Mendoza J, Vilchez Cavazos F, Mendoza Lemus O, Acostal-Olivo C. Evaluación del paciente con fractura de radio distal tratado con fijación percútanea. *Acta Ortopédica Mexicana.* 2010 ; 24 (5): 312-6.
5. Geller L, Bernstein M, Carli A, Berry G, Reindl R, Harvey E. Efficacy of different fixation devices in maintaining an initial reduction for surgically managed distal radius fractures. *Can J Surg.* 2009 ; 52 (5): E161-6.
6. Schuind F, El Kazzi W, Cermak K, Donkerwolcke M, Burny F. External fixation at the wrist and hand. *Rev Med Brux.* 2011 ; 32 Suppl 6: S571-5.
7. Richard MJ, Wartinbee D, Riboh J, Miller M, Leversedge F, Ruch D. Analysis of the complications of palmar plating versus external fixation for fractures of the distal radius. *J Hand Surg Am.* 2011 ; 36 (10): 1614-20.
8. Othman AY. Fixation of dorsally displaced distal radius fractures with volar plate. *J Trauma.* 2009 ; 66 (5): 1416-20.
9. Lee SK, Seo DW, Kim KJ, Yang D, Choy WS. Volar long locking compression plate fixation for distal radius fractures with metaphyseal and diaphyseal extension. *Eur J Orthop Surg Traumatol.* 2013 ; 23 (4): 407-15.
10. Kumbaraci M, Kucuk L, Karapinar L, Kurt C, Coskunol E. Retrospective comparison of external fixation versus volar locking plate in the treatment of unstable intra-articular distal radius fractures. *Eur J Orthop Surg Traumatol.* 2014 ; 24 (2): 173-8.

11. Roh Y, Lee B, Baek J, Noh J, Gong H, Baek GH. A randomized comparison of volar plate and external fixation for intra-articular distal radius fractures. *J Hand Surg Am.* 2015 ; 40 (1): 34-41.
12. Tafoya-Arreguín GA, Martínez-Ruíz J, Rodríguez LM. Fractura de radio distal, correlación clínica-radiográfica posterior a fijación con placa volar. *Acta Ortopédica Mexicana.* 2013 ; 27 (1): 17-21.
13. Pattanashetty OB, Bhavi S, Bami M, Daultani D, Mapari Y. Outcome of fracture distal end of radius in adults treated by open reduction and internal fixation with buttress plate. *Kerala Journal Of Orthopaedics.* 2013 ; 26 (2): 87-92.