

## PRESENTACIÓN DE CASO

## Ondas de choque extracorpóreas en el tratamiento de la fractura por estrés de tibia. Presentación de un caso

### Extracorporeal shockwave therapy in the treatment of stress fracture of tibia. Report of a case

Santiago Gómez García<sup>1</sup> Martha Claudia Gómez Tinoco<sup>1</sup> Diego Mauricio Chaustre Ruiz<sup>2</sup> Francia Piedad Cárdenas Letrado<sup>1</sup>

<sup>1</sup> Escuela Militar de Cadetes General José María Córdoba, Establecimiento de Sanidad Militar 5006, Bogotá, Colombia

<sup>2</sup> Hospital Militar Central, Bogotá, Colombia

#### Cómo citar este artículo:

Gómez-García S, Gómez-Tinoco M, Chaustre-Ruiz D, Cárdenas-Letrado F. Ondas de choque extracorpóreas en el tratamiento de la fractura por estrés de tibia. Presentación de un caso. **Medisur** [revista en Internet]. 2015 [citado 2021 Ene 19]; 13(1):[aprox. 6 p.]. Disponible en: <http://www.medisur.sld.cu/index.php/medisur/article/view/2934>

#### Resumen

El dolor en las extremidades inferiores inducido por el ejercicio es frecuente en cadetes militares debido a los largos períodos de trote que forman parte de su formación y también se relaciona con el sobreentrenamiento. Las fracturas por estrés de tibia son frecuentes entre las enfermedades que les afectan pero la mayoría de las veces no son diagnosticadas. El período de convalecencia es prolongado y lleva en ocasiones al abandono de sus actividades. Se presenta el caso de una cadete afectada a la que se trató mediante biocirugía por ondas de choque extracorpóreas, con lo que se consiguió reducción del dolor en reposo y aumento del tiempo de trote sin dolor. Debido a la importancia que reviste que el personal médico, principalmente cirujanos ortopédicos y médicos deportivos así como otros profesionales de la salud implicados en la atención, conozca sobre la existencia de la afección y de esta nueva alternativa terapéutica es que se presenta el caso.

**Palabras clave:** fracturas por estrés, fracturas de la tibia, personal militar, informes de casos

#### Abstract

Pain in the lower limbs induced by exercise is common in military cadets due to long periods of jogging as part of his training and is related to overtraining. Stress fractures of tibia are common among the disorders affecting them but most often are not diagnosed. The period of convalescence is prolonged sometimes leading to abandon their activities. A case of an affected cadet to which treated by extracorporeal shockwave therapy showing reduced pain at rest and increased time trotting achieved without painful. Because of the importance that medical staff primarily Orthopaedic Surgeons and Sports Physicians and other health professionals involved in the care know about the existence of pathology as this new therapeutic alternative is that the case is presented.

**Key words:** fractures, stress, tibial fractures, military personnel, case reports

**Aprobado: 2014-12-13 05:06:53**

**Correspondencia:** Santiago Gómez García. Establecimiento de Sanidad Militar 5006. Escuela Militar de Cadetes General José María Córdoba. Bogotá. Colombia. [sancubacfg@yahoo.es](mailto:sancubacfg@yahoo.es)

## INTRODUCCION

El aumento de la práctica de deporte y actividad física en los últimos años ha conllevado a mayor número de lesiones, lo cual, entre otras cosas, está estrechamente relacionado con una inadecuada preparación física previa, despreparación muscular y signos de sobrecarga física y psicológica.

La alteración del equilibrio entre la relación ejercicio/recuperación puede estar relacionada con la aparición de lesiones por lo que es importante reconocer el nivel de sobreentrenamiento a que puedan estar sometidos los practicantes.<sup>1</sup>

Dentro de las lesiones llaman la atención las "fracturas por estrés", las cuales se encuentran aproximadamente entre el 5-10 % de todas las lesiones deportivas<sup>2,3</sup> y su incidencia parece estar aumentando.<sup>4</sup>

Este tipo de lesiones se definen como fracturas de fatiga pues son derivadas de una carga anormal aplicada sobre un hueso normal y fueron descritas clínicamente por primera vez en 1855 por Breithaupt, médico del Ejército Prusiano quien detectó las fracturas de la marcha en reclutas del ejército alemán.<sup>5</sup> Stechow en 1897 describió su confirmación radiológica.<sup>6</sup> Desde entonces se ha publicado bastante sobre este tipo de lesiones en reclutas militares.<sup>7</sup>

Las fracturas por estrés son 12 veces más frecuentes en las mujeres.<sup>8</sup> Dentro de las explicaciones propuestas han sido postuladas las diferencias biomecánicas existentes entre hombres y mujeres y la posible relación con la tríada de la mujer atleta, en la cual el evento desencadenante es una osteoporosis hipo-estrogénica.<sup>9</sup>

La tibia es el hueso donde con más frecuencia se presenta este tipo de lesiones seguida de los metatarsianos segundos y quinto, la fíbula y el fémur.<sup>10</sup>

A diferencia de las fracturas agudas, que habitualmente ocurren por un evento único suprafisiológico, las fracturas por estrés son el resultado de un proceso dinámico a lo largo del tiempo.<sup>11</sup> La demora en el diagnóstico ha sido mencionada como un factor que eleva la morbilidad.<sup>12</sup>

Recientemente, la biocirugía por ondas de

choque extracorpóreas se ha utilizado en el tratamiento de una serie de trastornos musculoesqueléticos y ha mostrado resultados prometedores en los intentos de mejorar la curación de fracturas y evitar retardo de consolidación.<sup>13,14</sup> Las ondas de alta energía estimulan la formación de tejido óseo conllevando a la reparación de la lesión. Desde el punto de vista molecular es explicable debido a que las microfracturas que producen las ondas liberan factores de crecimiento óseo (BMP 4 y BMP 7) que inducen la cascada de reacciones conducentes a la cicatrización ósea normal, lo cual ya se ha probado en estudios con animales.<sup>15</sup>

También existe evidencia de que la producción de óxido nítrico favorece la angiogénesis y la estimulación ósea.<sup>16</sup>

Dentro de las opciones terapéuticas tradicionales se incluyen la fisioterapia y el reposo de actividades físicas que en ocasiones pueden llegar a demorar hasta uno o dos meses, seguida de una reanudación gradual de las actividades. Sin embargo, a veces estas lesiones pueden llevar a largos períodos de inactividad para los atletas y reclutas militares llegando en ocasiones a necesitar tratamiento quirúrgico el cual no está exento de complicaciones, incluyendo la pseudoartrosis.<sup>17,18</sup>

Dentro de las actividades diarias en las escuelas de formación de las fuerzas armadas predominan la marcha y el trote, las cuales conllevan a lesiones por uso repetitivo y elevan la incidencia de dolor en las extremidades inferiores inducido por la actividad física. Esto deriva en largos procesos de incapacidades debido al prolongado periodo de tratamiento.

Los investigadores están buscando nuevas y eficaces terapias que disminuyan el tiempo de recuperación para restablecer a los militares y deportistas a sus actividades profesionales en el menor tiempo posible.

Debido a la importancia que reviste que el personal médico, principalmente cirujanos ortopédicos y médicos deportivos así como otros profesionales de la salud implicados en la atención, conozca sobre la existencia de la afección y la biocirugía por ondas de choque extracorpóreas como nueva alternativa terapéutica, se decidió la presentación de este caso.

## PRESENTACIÓN DEL CASO

Paciente de sexo femenino, de 20 años de edad,

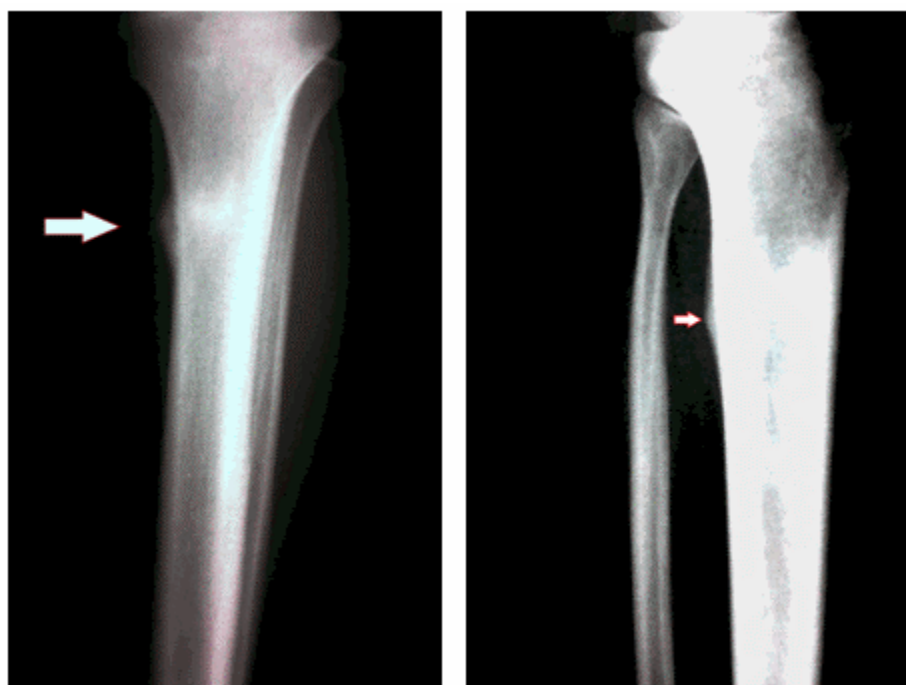
estudiante de primer curso de la Escuela Militar de Cadetes General José María Córdoba, del Ejército de Colombia con antecedentes de esguince de tobillo izquierdo meses atrás, quien acudió el pasado 20 de noviembre de 2014 a la Consulta de Ortopedia y Traumatología Deportiva de la institución, remitida desde el Gimnasio de Fisioterapia por presentar dolor en reposo en la pierna izquierda desde hacía aproximadamente dos meses de evolución. El dolor se agudizaba con la actividad física. La paciente había sido valorada por Medicina General con diagnóstico de síndrome de estrés tibial medial, conocido en el lenguaje popular como periostitis tibial y la trataron con AINES y analgésicos orales así como medios físicos, en el Servicio de Fisioterapia, sin obtener resultados alentadores.

En el examen físico se constató un peso de 59 kilogramos y una altura de 160 centímetros lo

que equivale a un índice de masa corporal de 23,05.

A la exploración física inicial de las piernas se constató presencia de aumento de volumen de la pierna izquierda comparada con la contralateral, dolor a la palpación y a la percusión del borde tibial posteromedial superior de la tibia izquierda, acompañado de calor local, edema y rosarios periótics, molestias a la dorsiflexión pasiva del tobillo y a la flexión plantar activa contra resistencia, molestias al pararse de puntillas sobre la pierna izquierda y dolor al saltar con la pierna izquierda.

Se procedió a la realización de radiografías de tibia izquierda en las vistas anteroposterior y lateral, donde se observó un trazo de fractura incompleta en la cortical interna del tercio proximal de la tibia. (Figuras 1 y 2).



**Figuras 1 y 2.** Imágenes radiográficas anteroposterior y lateral en las que se observa trazo de fractura incompleta en la cortical interna del tercio proximal de la tibia.

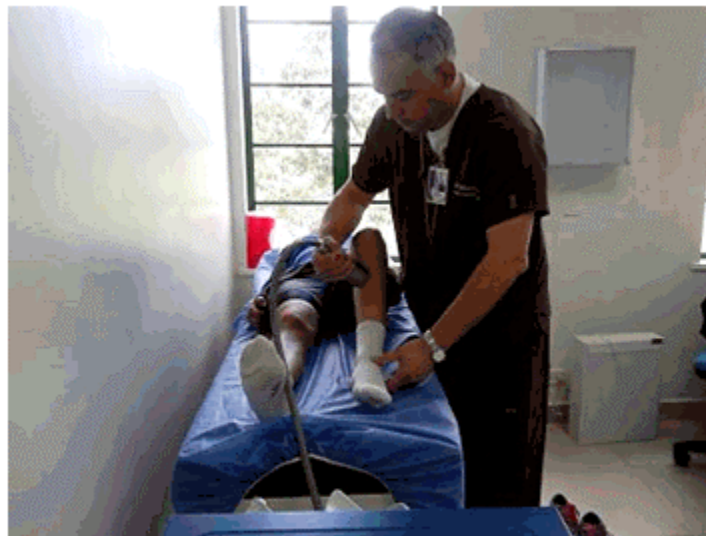Posteriormente se le mostró a la paciente la escala analógica visual para que marcara el sitio que correspondía con su dolor en reposo y anotó un valor de tres. También se le mostró la escala

de Roles y Maudsley para que señalara con una X la opción que más se ajustaba a su caso respecto al dolor y funcionalidad y colocó un grado tres. (Tabla 1).



La paciente fue sometida a una sesión de tratamiento mediante terapia con ondas de choque extracorpóreas focalizadas (Figura 4),

utilizando un equipo de generación de ondas de choque extracorpóreas Duolith SD1 T-Top marca Storz Medical. (Figura 5).



**Figura 4.** Imagen que muestra a la paciente durante el tratamiento con ondas de choque extracorpóreas focalizadas.



**Figura 5.** Equipo Duolith SD1 T-Top marca Storz Medical.

Para el tratamiento con las ondas de choque se siguió los parámetros que se detalla en la

siguiente tabla: (Tabla 2).

**Tabla 2.** Protocolo de tratamiento con ondas de choque focalizadas

Parámetros	Nivel
Energía	0,25 mJ/mm <sup>2</sup>
Frecuencia	4-6 Hz
Impulsos	1500
Número de sesiones	1
Dispositivo de acoplamiento	II

El día cuatro de diciembre de 2014 se realizó la segunda evaluación a la paciente y al examinar las piernas, a diferencia de la evaluación inicial, no se encontró calor ni edema, tampoco molestias a la dorsiflexión pasiva del tobillo así como a la flexión plantar activa contra resistencia. La escala VAS mostró una reducción a dos y la escala de Roles y Maudsley también disminuyó a dos. El tiempo de trote aumentó para siete minutos y 22 segundos.

## DISCUSIÓN

Se ha comprobado que las ondas de choque disminuyen el tiempo de recuperación y el dolor en las fracturas por estrés; en un estudio donde, en el grupo control, se trataron fracturas de estrés de tibia solamente con reacondicionamiento progresivo se evidenció que el tiempo de recuperación fue de seis meses a un año, dicho tiempo es el normalmente esperado para este tipo de afectación.<sup>7</sup> En la literatura existe un estudio previo realizado con cadetes en la Escuela Naval de Colombia donde, aunque solo se trataron cinco pacientes con ondas de choque en fracturas de estrés de tibias, se evidenciaron grandes mejoras en cuanto al tiempo de recuperación y el dolor. El hecho de ser un estudio autocontrolado le dio poder a los resultados.<sup>19</sup>

Existe otro estudio retrospectivo de diez casos de futbolistas con fracturas por estrés donde seis pacientes tenían fracturas de quintos metatarsianos y cuatro de diáfisis tibiales en los cuales se encontraron resultados satisfactorios caracterizados por ausencia de dolor tanto en reposo como al caminar, al mes y medio y los tres meses posteriores a las sesiones de tratamiento y la terapia fue bien tolerada por

todos los pacientes, no se encontraron complicaciones ni equimosis y lesiones de piel en ninguno de los casos. Las evaluaciones radiográficas mostraron una adecuada consolidación ósea.<sup>20</sup> Dichos resultados fueron similares a los encontrados en el estudio de Taki.<sup>21</sup>

En el caso presentado se pone claramente de manifiesto que en dos semanas posteriores al tratamiento se observó reducción considerable del dolor en reposo, mejora en la funcionalidad de la extremidad inferior afectada y aumentó el tiempo de trote sin dolor. El sobreentrenamiento se evidencia claramente como una de las posibles causas de la lesión. El índice de masa corporal encontrado no se relaciona como causa de la lesión.

Las fracturas por estrés son una fuente común de dolor y disfunción en una población activa, el tratamiento conservador puede llegar a ser insuficiente y el resultado de la falta de consolidación retrasa la reanudación de los deportes y actividad física llegando en ocasiones a necesitar tratamiento quirúrgico, quizás causando complicaciones que podrían prolongar el tiempo de curación durante meses a años.

Para un deportista de élite o para un militar en su periodo de formación, estar cuatro meses o más de inactividad puede llevar al fin de su carrera, debido a que en ese tiempo se pierde el gesto deportivo y el acondicionamiento físico, lo cual muestra la importancia de poder contar con una tecnología como la terapia con ondas de choque extracorpórea en el manejo de las fracturas por estrés.

La biocirugía por ondas de choque extracorpórea es una modalidad terapéutica no invasiva y eficaz en el tratamiento de las fracturas por

estrés que requiere más estudios prospectivos, doble ciegos y aleatorizados para determinar las mejores dosis de energía, número de impulsos y duración de la administración de las ondas de choque en el tratamiento de las fracturas que permitirán ampliar el conocimiento acerca de la terapia y mejorar sus aplicaciones terapéuticas.

## REFERENCIAS BIBLIOGRÁFICAS

1. Legros P, Orsetti A, Bedu M, Brun JF, Brue F, Desmarais Y, et al. Le surentraînement: diagnostic des manifestations psychocomportementales précoces. *Science et Sports*. 1993 ; 8: 71-4.
2. Meyer SA, Saltzman CL, Albright JP. Stress fractures in the foot and leg. *Clin Sports Med*. 1993 ; 12 (2): 395-413.
3. Sterling JC, Edelstein DW, Calvo RD. Stress fractures in the athlete: diagnosis and management. *Sports Med*. 1992 ; 14: 336-46.
4. Maitra RS, Johnson DL. Stress fractures: clinical history and physical examination. *Clin Sports Med*. 1997 ; 16 (2): 259-74.
5. Mandelbaum BR, Knapp TP. Stress fractures. *Clin Sports Med*. 1997 ; 16: 2.
6. Belkin SC. Stress Fractures in Athletes. *Orthop Clin North Am*. 1980 ; 11: 735-41.
7. Gilbert RS, Johnson HA. Stress fractures in military recruits: A review 12 years experience. *Military Medicine*. 1996 ; 131: 716-21.
8. Nattiv A, Armsey TD. Stress injury to bone in the female athlete. *Clin Sports Med*. 1997 ; 16: 197-224.
9. Pope R. Prevention of Pelvic stress fractures in female Army Recruits. *Military Medicine*. 1999 ; 164 (5): 370-3.
10. Bennell KL, Brukner PD. Epidemiology and site specificity of stress fractures. *Clin Sports Med*. 1997 ; 16: 179-196.
11. Maitra RS, Johnson DL. Stress fractures: clinical history and physical examination. *Clin Sports Med*. 1997 ; 16: 259-74.
12. Benazzo F, Bernabei G, Ferrario A. Stress fractures in track and field athletes. *J Sports Traumatol Rel Res*. 1992 ; 14: 51-65.
13. Haupt G, Haupt A, Ekkernkamp A, Gerety B, Chvapil M. Influence of shock waves on fracture healing. *Urology*. 1992 ; 39 (6): 529-32.
14. Schaden W, Fischer A, Sailler A. Extracorporeal shock wave therapy of nonunion or delayed osseous union. *Clin Orthop Relat Res*. 2001 (387): 90-4.
15. Haist J. Osteorestitution via Shock wave therapy. A new possibility of treating disturbed bone union. In: Siebert W, Buch M. *Extracorporeal Shock Waves in orthopedics*. Berlin: Springer; 1998. p. 19-129.
16. Ciampa AR, de Prati AC, Amelio E, Cavalieri E, Persichini T, Colasanti M, et al. Nitric oxide mediates anti-inflammatory action of extracorporeal shock waves. *FEBS Lett*. 2005 ; 579 (30): 6839-45.
17. Chang PS, Harris RM. Intramedullary nailing for chronic tibial stress fractures. A review of five cases. *Am J Sports Med*. 1996 ; 24: 688-92.
18. De Lee JC, Evans JP, Julian J. Stress fracture of the fifth metatarsal. *Am J Sports Med*. 1983 ; 11: 349-53.
19. Herrera JM, Leal C, Murillo M, Duran R, López JC, Reyes OE. Tratamiento de las fracturas por estrés de la tibia en deportistas de alto rendimiento mediante litotripcia extracorpórea con ondas de choque. *Rev Col de Or Tra*. 2005 ; 19 (1): 73-80.
20. Moretti B, Notarnicola A, Garofalo R, Moretti L, Patella S, Marlinghaus E, Patella V. Shock waves in the treatment of stress fractures. *Ultrasound Med Biol*. 2009 ; 35 (6): 1042-9.
21. Taki M, Iwata O, Shiono M, Kimura M, Takagishi K. Extracorporeal shock wave therapy for resistant stress fracture in athletes. A report of five cases. *Am J Sports Med*. 2007 ; 35 (7): 1188-92.