

PRESENTACIÓN DE CASO

Hernia de Amyand. Presentación de un caso

Amyand's Hernia. Case Report

Joel Ramos Rodríguez¹ Javier Cruz Rodríguez¹ Carlos Ramírez León² Marcia O´Farril Hernández²

¹ Hospital Universitario Arnaldo Milián Castro, Santa Clara, Villa Clara, Cuba, CP: 50300

² Policlínico José Ramón León Acosta, Santa Clara, Villa Clara, Cuba

Cómo citar este artículo:

Ramos-Rodríguez J, Cruz-Rodríguez J, Ramírez-León C, O´Farril-Hernández M. Hernia de Amyand. Presentación de un caso. **Medisur** [revista en Internet]. 2015 [citado 2022 Ago 11]; 13(2):[aprox. 4 p.]. Disponible en: <http://www.medisur.sld.cu/index.php/medisur/article/view/2857>

Resumen

La hernia de Amyand es una rara enfermedad generalmente diagnosticada durante el acto quirúrgico. Su incidencia se encuentra entre el 0,28-1 %. El tratamiento de elección propuesto es la apendicectomía a través de una herniotomía con reparación primaria de la hernia utilizando la misma incisión. Se presenta el caso de un paciente masculino de 85 años, que fue hospitalizado para tratamiento quirúrgico con diagnóstico de hernia inguinal derecha encarcelada y en el acto operatorio se le diagnosticó hernia de Amyand. Tuvo una evolución satisfactoria. Por lo poco común de esta entidad se decidió la presentación del caso.

Palabras clave: hernia inguinal, informes de casos

Abstract

Amyand's hernia is a rare disease generally diagnosed during the surgical act. Its incidence is between the 0, 28-1 %. The proposed treatment of election is the appendectomy through a herniotomy with primary reparation of the hernia using the same incision. It is presented an 85 year old male patient's case who was hospitalized for surgical treatment with diagnosis of impacted right inguinal hernia and Amyand's hernia was diagnosed in the operative act. He had a satisfactory evolution. It was decided to report the case for being an uncommon entity.

Key words: hernia, inguinal, case reports

Aprobado: 2015-02-27 14:05:25

Correspondencia: Joel Ramos Rodríguez. Hospital Universitario Arnaldo Milián Castro. Santa Clara. Villa Clara. joelrr@hamc.vcl.sld.cu

INTRODUCCIÓN

Las hernias pueden aparecer en cualquier localización del cuerpo, pero son más frecuentes en el área abdominal. Una hernia abdominal externa consiste en la salida anormal de uno o más órganos (o de una parte de ellos) a través de orificios congénitos o adquiridos de las capas músculo-fascio-aponeuróticas de la pared abdominal-pélvica.¹ La enfermedad herniaria constituye el grupo de afecciones quirúrgicas que con mayor frecuencia enfrenta el cirujano general, sin embargo algunas veces su presentación clínica tiene algunas variantes poco comunes que ofrecen dificultades diagnósticas, tales como la hernia de Amyand.

Rene Jacques Croissant de Garangeot, cirujano francés, en 1731 fue el primero en encontrar el apéndice cecal no inflamado dentro del saco peritoneal de una hernia inguinal indirecta.²⁻⁵ Claudius Amyand, cirujano inglés, fue quien realizó en 1735 la primera apendicectomía exitosa en un paciente de 11 años de edad con apéndice perforado dentro de un saco herniario inguinal encarcelado; a él corresponde la descripción de la enfermedad.²⁻⁷ Se define esta hernia como la presencia de un apéndice cecal perforado en un saco inguinal, aunque en la actualidad lo utilizan para calificar un apéndice inflamado, perforado o simplemente no inflamado, dentro de una hernia inguinal irreductible.²

Como curiosidad histórica, es justo señalar que la primera apendicectomía exitosa efectuada en los Estados Unidos fue realizada por Hall en 1886, precisamente en una hernia de Amyand.^{2-5,7}

En este artículo se presenta un paciente que fue intervenido quirúrgicamente de forma electiva con diagnóstico de hernia inguinal derecha encarcelada a quien se le diagnosticó finalmente una hernia de Amyand. Por lo poco frecuente de esta entidad se decidió la presentación.

PRESENTACIÓN DEL CASO

Paciente masculino, de 85 años de edad, de color de piel blanca, de procedencia rural con antecedentes de hipertensión arterial sisto-diastólica diagnosticada hacía 30 años para lo que mantenía tratamiento higiénico-dietético así como medicamentoso con captopril (20 mg): una tableta cada 8 horas, e hidroclorotiazida (25 mg): una tableta diaria. En esta oportunidad acudió a salón de cirugía ambulatoria para ser

intervenido quirúrgicamente por presentar una hernia inguinal derecha.

Datos positivos al interrogatorio:

Antecedente diagnóstico de hernia inguinal derecha desde hacía varios años. Antecedentes de aumento de volumen de crecimiento progresivo en región inguinal derecha, que aumentaba con el ejercicio o la tos y desaparecía con el decúbito o mediante la aplicación de maniobras digitales para su reducción. Desde hacía tres días, previo al turno para la intervención quirúrgica, el paciente manifestaba imposibilidad para reducir el aumento de volumen inguinal derecho, sin presentar dolor ni otra sintomatología.

Datos positivos al examen físico: se evidencia a la palpación en región inguinal derecha un aumento de volumen, no doloroso a la palpación e irreductible.

Exámenes complementarios:

Hemoglobina: 142 g/l.

Leucograma: $7,8 \times 10^9/l$ (Polimorfonucleares: 69 % y linfocitos: 31 %).

Coagulograma: tiempo de sangrado: 1 minuto, tiempo de coagulación: 9 minutos.

Conteo de plaquetas: $195 \times 10^9/l$.

Glucemia: 4,6 mmol/l.

Creatinina: 98 mmol/l.

Grupo sanguíneo y factor Rh: A positivo.

Electrocardiograma: signos de hipertrofia ventricular izquierda.

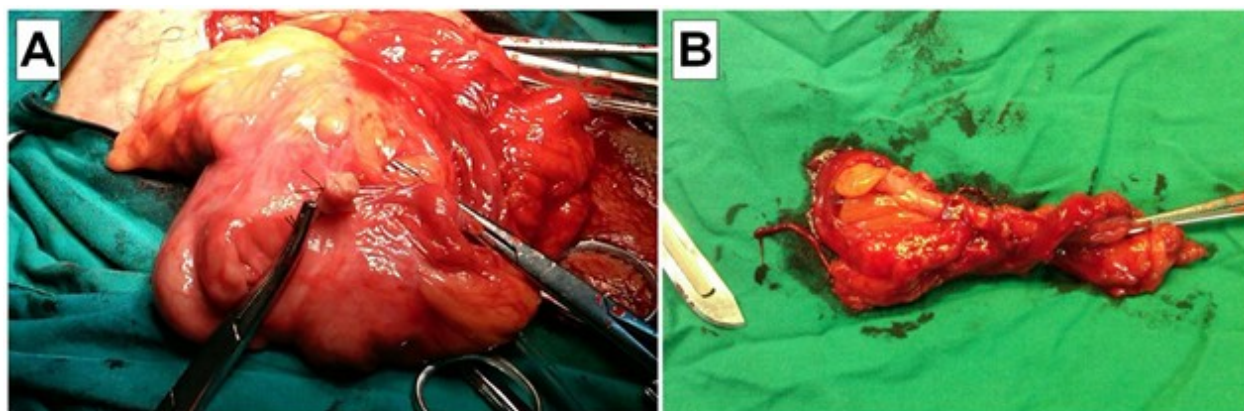
Radiografía simple de tórax antero-posterior: índice cardioraxico aumentado.

Descripción del acto operatorio:

Paciente en decúbito supino. Se aplicó anestesia espinal. Se realizó antisepsia con agua, jabón y alcohol yodado. Se colocaron paños para campos estériles. Se realizó incisión de Marrow derecha profundizando por planos. Se observó aumento de volumen protruido a través de dilatación del anillo inguinal profundo, saco herniario que contenía al apéndice cecal (de características normales) y parte del ciego. Ciego y apéndice

fueron liberados de las adherencias. Se hizo apendicectomía desde la punta hacia su base ligando la misma y su meso con seda 0. Se realizó antisepsia del muñón apendicular con yodo povidona y alcohol. Se redujo el ciego hacia interior de cavidad abdominal y se realizó

ligadura alta del saco herniario. La pared fue reconstruida con técnica de Bassini, utilizando poliéster 0. Se realizó hemostasia. Se cerraron fascias de Scarpa y de Camper con catgut crómico 2-0. Se suturó piel con nylon 3-0. (Figuras 1A y B).



(A) Ciego (sin el apéndice cecal) con ligaduras en la base apendicular.
(B) Apéndice cecal ya extirpado.

Figuras 1A y B. Imágenes que muestran al ciego (sin el apéndice cecal) con la base apendicular ya ligada y el apéndice cecal ya extirpado.

El paciente evolucionó satisfactoriamente y fue egresado antes de las 24 horas de operado. La biopsia informó apendicitis aguda.

DISCUSIÓN

El diagnóstico de la hernia de Amyand usualmente se hace durante la intervención quirúrgica. Su presentación clínica se relaciona frecuentemente con un proceso herniario encarcelado.^{3,8} La incidencia de las hernias de Amyand se encuentra entre el 0,28-1 % y es más infrecuente la presencia de apendicitis en el interior de una hernia inguinal, con una incidencia del 0,07-0,13 %.⁸ Se ha reportado este tipo de hernia del lado izquierdo asociadas a *situs inversus*.⁹

De la Peña³ y Ortega,⁵ citando a Weber y colaboradores (1999), plantearon que, en un seguimiento efectuado durante cuarenta años, este autor reportó 60 casos de hernia de Amyand, todas en pacientes del sexo masculino, en las que solo en un caso se realizó el diagnóstico antes de efectuar cirugía. Peraza⁸ informó un

caso con diagnóstico preoperatorio.

Entre los factores predisponentes a esta condición se incluyen un cierto grado de mal rotación intestinal así como la presencia de un ciego anormalmente largo y móvil con extensión a la pelvis.⁴ El desarrollo de apendicitis en una hernia inguinal se debe fundamentalmente a la continua agresión que produce el aumento de la presión intraabdominal la cual genera mayor vulnerabilidad al trauma del apéndice en esa localización, compromiso vascular, inflamación y traslocación bacteriana.^{3,6}

Si no se trata oportunamente, el cuadro puede evolucionar hacia complicaciones como abscesos, fístulas, peritonitis, isquemia testicular, fascitis necrozantes, necrosis del contenido herniario, desarrollo de obstrucción intestinal, *shock* séptico e incluso la muerte.^{3,4,6}

Dentro de la amplia gama diagnóstica se debe diferenciar esta entidad de procesos como hernia inguinal estrangulada con omentocele, hernia de Richter, tumor testicular con hemorragia,

adenitis inguinal, epididimitis y la hernia femoral que es más frecuente en el sexo femenino.³

Armas⁶ plantea que aunque el diagnóstico preoperatorio es extremadamente difícil, en caso de sospecha, la ecografía y la tomografía abdominal-inguinal han demostrado utilidad. Según Peraza⁸ la tomografía computarizada es muy útil para su diagnóstico en adultos, así como la ecografía lo es en niños. De la Peña³ planteó que no obstante su utilidad, la clínica determina el procedimiento quirúrgico y se sigue haciendo el diagnóstico en el acto operatorio, por lo que la tomografía no constituye un estudio de rutina.

El tratamiento de elección propuesto es la apendicectomía a través de una herniotomía con reparación primaria de la hernia utilizando la misma incisión.^{3,6,7} Este es el procedimiento efectuado en el caso que se presenta y el que los autores recomiendan siempre que sea posible. No obstante están descritas varias formas de acceso quirúrgico para esta entidad. El abordaje preperitoneal consigue la apendicectomía en las mejores condiciones, manejo de asas encarceladas, drenaje de absceso y disminuye los riesgos de infección de la herida. Para este abordaje preperitoneal se proponen dos incisiones: la parainguinal propuesta por Logan (2001) y la incisión mediana propuesta por Pans (1997) para el abordaje preperitoneal.³ La vía combinada inguinal y abdominal (laparotomía media infraumbilical) se prefiere cuando el proceso de contaminación y la peritonitis no se pueden manejar por un solo abordaje.^{3,6} Hay autores que recomiendan la apendicectomía laparoscópica combinada con herniotomía abierta, y también se ha descrito el abordaje laparoscópico extraperitoneal.⁶

La mayoría de los autores no aconsejan el uso de malla protésica, para prevenir la infección del sitio operatorio y la contaminación crónica de la malla que obligue a su posterior retiro,^{3,5} también aumenta el riesgo de fístula del muñón apendicular,¹⁰ no obstante su uso es motivo de discusión.⁴ Los autores de este trabajo consideran que es más prudente la reparación de la hernia sin emplear mallas por las mismas razones expuestas en la literatura consultada.

En el caso de este paciente, si bien es cierto que se intervino de forma electiva sin presentar manifestaciones clínicas de apendicitis aguda y no se observaron alteraciones macroscópicas en el apéndice cecal que hicieran sospecharla, es preciso reconocer que este fue el diagnóstico

aportado por la biopsia. El antecedente de haberse encarcelado la hernia tres días antes de la intervención y la decisión del paciente de esperar al día fijado para la intervención debió favorecer el inicio de cambios microscópicos en el apéndice cecal. Afortunadamente el día de la cirugía programada estaba cercano porque el final pudo no ser tan feliz.

REFERENCIAS BIBLIOGRÁFICAS

1. Abraham Arap JF, Mederos Curbelo ON, García Gutiérrez A. Características generales de las hernias abdominales externas. In: Pardo Gómez G, García Gutiérrez A. Temas de Cirugía. La Habana: Editorial Ciencias Médicas; 2010. p. 503-13.
2. Hernández Centeno JR, Pantoja Gómez HX, Ramírez Barba EJ. Hernia de Amyand. Revista Electrónica Medicina, Salud y Sociedad [revista en Internet]. 2013 [cited 3 May 2014] ; 3 (3): [aprox. 5p]. Available from: <http://www.medicinasaludysociedad.com/site/volumen-3-no-3-may-ago-2013/78-hernia-de-amyand>.
3. De la Peña López J, Silgado Kerguelen R, Calderón Morón H. Abdomen agudo por hernia de Amyand. Revista Ciencias Biomédicas. 2011 ; 2 (1): 106-10.
4. Arce Aranda C, Rojas R, López L, Correa M, Sánchez R, Soskin Reidman A. Apéndice cecal en el saco herniario: hernia de Garengot vs hernia de Amyand. Presentación de casos clínicos. An Fac Cienc Méd (Asunción). 2009 ; 42 (1): 51-4.
5. Ortega León LH, Ramírez Tapia D, Dieguez Jiménez CM, Cruz Melgar LM, Montalvo Javé EE. Hernia de Amyand: presentación de un caso y revisión de la literatura. Rev Mex de Cirugía del Aparato Digestivo. 2012 ; 1 (1): 59-61.
6. Armas Álvarez AL, Taboada Santomil P, Pradillos Serna JM, Rivera Chávez LL, Estévez Martínez E, Méndez Gallart R, et al. Hernia de Amyand infantil presentándose como escroto agudo. Cir Pediatr. 2010 ; 23 (4): 250-2.
7. Martínez Valenzuela N, Alfonso Alfonso L, Sosa Martín JG. Hernia de Garengot. Revista Cubana de Medicina Militar. 2013 ; 42 (1): 110-5.
8. Peraza Casajús JM, Bodega Quiroga I, Sáinz González F, Baquedano Rodríguez J, Hernández G,

Olmeda Rodríguez J. Hernia de Amyand: Descripción de un caso con diagnóstico preoperatorio. Sanid Mil. 2011 ; 67 (2): 98-9.

9. Contreras R, García La Rotta J, González Avilés J, Rojas D, Murillo ZA. Hernia de Amyand del lado izquierdo: revisión de la bibliografía y

comunicación de un caso. Rev Esp Méd Quir. 2008 ; 13 (2): 88-92.

10. Nicola M, Mora G, Stock R, Vallejos R, Robles M, Tapia C, et al. Hernia de Amyand: presentación de un caso y revisión de la literatura. Rev Chil Cir. 2007 ; 59 (2): 142-4.