ARTÍCULO ORIGINAL

Los estadios embrionarios 20, 22 y 23 de Carnegie: una perspectiva cuantitativa

Carnegie Stages 20, 22 and 23: A Quantitative Perspective

Maria Aimée Vila Bormey[1] Yanely Surí Santos[1] María Nelia Martínez Lima[1] Belquis Alfonso Águila[1] Nélida Sarasa Muñoz[1] Alfredo Santana Machado[1]

[1] Universidad de Ciencias Médicas, Santa Clara, Villa Clara, Cuba, CP: 50100

Cómo citar este artículo:
Vila-Bormey M, Surí-Santos Y, Martínez-Lima M, Alfonso-Águila B, Sarasa-Muñoz N, Santana-Machado A. Los estadios embrionarios 20, 22 y 23 de Carnegie: una perspectiva cuantitativa. **Medisur** [revista en Internet]. 2015 [citado 2025 Jul 16]; 13(3):[aprox. 10 p.]. Disponible en: http://medisur.sld.cu/index.php/medisur/article/view/2841

Resumen

Fundamento: profundizar en la morfología cuantitativa del periodo embrionario constituye hoy una necesidad por la perspectiva real de implementar cada vez más tempranamente en la gestación, los procedimientos de la medicina prenatal para la mejor evaluación del crecimiento y desarrollo en esta etapa.
Objetivo: determinar indicadores cuantitativos de crecimiento en los estadios de la semana ocho del periodo embrionario humano.
Métodos: estudio descriptivo y transversal que abarcó 17 embriones humanos procedentes de aborto voluntario por Misoprostol, previo consentimiento informado. Se investigaron ocho variables morfométricas macroscópicas basadas en diámetros máximos de las distintas regiones corporales, el peso y la longitud. El procesamiento estadístico incluyó análisis descriptivos de cada variable por estadio, el promedio semanal y análisis de correlación. Se caracterizaron morfométricamente los estadios 20, 22 y 23 y globalmente la semana ocho.
Resultados: se hallaron correlaciones importantes entre variables. En la semana ocho todas las variables tuvieron incrementos de un estadio a otro proporcional a la longitud embrionaria. Se corroboró cuantitativamente el predominio de la región cefálica en la anatomía embrionaria, seguida por la abdominal y la toráxica; el plano dominante en todas las regiones fue el anteroposterior, aunque la mayoría de los incrementos promedios de los diámetros hacia finales de la semana ocho se produjeron en el plano lateral indicando una remodelación en el crecimiento.
Conclusiones: el incremento del peso y la longitud cráneo-raquis encontrados constituye una reafirmación cuantitativa del acelerado ritmo de crecimiento en los estadios investigados.

Palabras clave: desarrollo embrionario, desarrollo fetal, atención prenatal, crecimiento y desarrollo

Abstract

Background: today, studying the quantitative morphology of the embryonic period in depth is a necessity due to the real prospect of implementing the procedures of prenatal medicine earlier in gestation for better assessment of growth and development at this stage.
Objective: to determine quantitative indicators of growth at the stages within the eighth week of the human embryonic period.
Methods: a cross-sectional study involving 17 human embryos from abortions using Misoprostol was conducted with prior informed consent. Eight macroscopic morphometric variables were analysed based on the maximum diameters of the body areas, weight and length. The statistical processing included the descriptive analysis of each variable by stage, the weekly average and correlation analysis. The stages 20, 22 and 23 were morphometrically characterized as well as the week eight in general.
Results: significant correlations between variables were found. At the eighth week, all variables showed increases from one stage to another proportional to the length of the embryo. The predominance of the cephalic region in the embryonic anatomy, followed by the abdominal and the thoracic regions was quantitatively confirmed. The dominant plane in all regions was the anteroposterior, although the majority of average diameter increases towards the end of week eight occurred in the lateral plane indicating a growth remodeling.
Conclusions: the increase in weight and skull-spine length found constitutes a quantitative restatement of the accelerated growth at the stages analysed.

Key words: embryonic development, fetal development, prenatal care, growth and development

Aprobado: 2015-04-01 11:47:36

Correspondencia: Maria Aimée Vila Bormey. Universidad de Ciencias Médicas. Villa Clara. mariavb@ucm.vcl.sld.cu

INTRODUCCIÓN

El crecimiento corporal desde las etapas más primitivas es debido, casi en su totalidad, al aumento en el número de células, aunque no todos los tipos celulares crecen a la misma velocidad, momento y proporción, lo que determina el tamaño y las proporciones de las distintas partes del cuerpo desde la etapa prenatal, y más precisamente en el periodo embrionario.[1] Este periodo transcurre entre la tercera y la octava semana, y cuando llega a su fin es posible reconocer las principales características externas e internas del nuevo ser.[2] Para la mejor comprensión de los eventos que ocurren en este periodo, los mismos se describen por semanas, aunque se sabe que sus procesos son continuos e íntimamente relacionados.

Debido a la magnitud de los cambios en las primeras ocho semanas, estas han sido subdivididas en estadios que comprenden desde el uno hasta el 23, lo cual se ilustra en diferentes clasificaciones como la de Carnegie.[3] Nunca más en la vida de un ser humano se producen cambios tan significativos en tan poco tiempo. Con posterioridad al citado periodo se inicia la etapa fetal, caracterizada por una secuencia de patrones de crecimiento y maduración de tejidos y órganos.[4]

La creación de nuevos conocimientos con bases científicas ayudará en la identificación de desviaciones del desarrollo en general y de órganos en particular, cuyas malformaciones tienen un importante impacto en la morbimortalidad perinatal.[5]

La aplicación de técnicas ultrasonográficas avanzadas ha mejorado considerablemente la capacidad de diagnóstico prenatal y ha permitido aumentar el conocimiento de compartimientos fetales que anteriormente eran inaccesibles.[6] Mediante mediciones sonográficas se determina la edad gestacional y se evalúa el crecimiento fetal a través de valores establecidos,[7] lo que permite detectar el crecimiento intrauterino retardado y valorar el crecimiento fetal en mujeres portadoras de enfermedades crónicas.[8] Por otra parte la literatura científica describe falta de información acerca de la relación entre la restricción del crecimiento fetal en el primer trimestre del embarazo y los resultados al parto.[9]

No abundan los estudios descriptivos de la etapa embrionaria por la escasez de estas muestras, la complejidad en su obtención, la pequeñez, su naturaleza y los dilemas éticos en torno a ellas.

En embriones abortados se escapan malformaciones,[10-13] que no son registradas y falsean las estadísticas de los defectos al nacer, los que en general pueden llegar a ser del cuatro al seis por ciento.[14]

La morfología cualitativa se ha enriquecido con métodos cuantitativos, su base es la realización de mediciones directas e indirectas: fotografía, radiografía o imagen digitalizada, lo que permite asignar valores y detectar variaciones mínimas de las características morfológicas. La aplicación de las técnicas morfométricas a la morfología embrionaria aporta datos cuantitativos de órganos y tejidos, favorece la precisión de los resultados y facilita las comparaciones. Investigaciones anteriores nos han aportado estos elementos de órganos embrionarios como médula espinal, corazón, pulmones e hígado.[15-19] Otros autores también referencian trabajos que emplean técnicas morfométricas aplicadas a otras muestras de tejidos humanos y animales.[20,21]

En nuestro medio las muestras para estos estudios proceden habitualmente de abortos espontáneos o embarazos ectópicos, más recientemente, tras la implementación del Misoprostol en la inducción del aborto medicamentoso con resultados exitosos en 91 % de las pacientes y mínimas complicaciones,[22] se hace posible la obtención de especímenes embrionarios por esta vía. Se considera éticamente permitida la donación de embriones y fetos humanos muertos con fines de investigación biomédica u otros fines médicos,[23] lo que también aprueba la Recomendación 1046 (1986) sobre el uso de los embriones y fetos humanos con fines diagnósticos, terapéuticos, científicos, industriales y comerciales.[24]

Dadas las pequeñas dimensiones de los especímenes embrionarios, son insuficientes los referentes cuantitativos sobre el crecimiento y el desarrollo del embrión en general y de sus órganos en particular cuyo conocimiento constituye una necesidad por la perspectiva real de implementar tempranamente en la gestación los procedimientos de la medicina prenatal para la mejor evaluación del crecimiento y desarrollo en esta etapa.

El objetivo de este trabajo fue determinar indicadores cuantitativos de crecimiento en los estadios de la semana ocho del periodo

embrionario humano.

MÉTODOS

Estudio descriptivo y transversal en una muestra de 17 embriones humanos obtenidos tras aborto voluntario por el método de Misoprostol en el Hospital Gineco-Obstétrico Mariana Grajales, de Santa Clara, entre marzo del 2011 y julio del 2011. Previo consentimiento informado, a las mujeres que optaron por este método abortivo se les proporcionó instrucciones y condiciones para la recolección del producto abortado, lo que incluyó documentos para la obtención de sus datos y frasco con formol al 10 % para la recogida del producto abortado; tanto los documentos como el frasco fueron recogidos al día siguiente en la consulta.

Los especímenes se revisaron macroscópicamente en el laboratorio de histopatología de la Unidad de Investigaciones Biomédicas de Villa Clara; para esto se empleó instrumental de disección, fuente de luz y lentes de aumento, fueron fotografiados en su aspecto externo en cuatro planos: dorsal, ventral, lateral derecho e izquierdo, mediante cámara digital CANON PowerShot G11. Fueron medidos, pesados y clasificados según criterios de Carnegie.[3]

Fueron seleccionados los especímenes cuyas longitudes los incluían en los estadios de la semana ocho;

Criterios de inclusión

- productos de ocho semanas de edad
- aspecto morfológico externo normal
- ausencia de signos evidentes de maceración
- sin antecedentes maternos de interés

Los 17 especímenes fueron agrupados como sigue:

Estadio 20 (E-20): 7

Estadio 22 (E-22): 4

Estadio 23 (E-23): 6

Se analizaron las siguientes variables:

Longitud cráneo-raquis (LCR) mm: distancia máxima entre el vértice cefálico y la rabadilla. Se obtuvo con pie de rey.

Diámetro antero–posterior cefálico (Da-pC) mm: distancia máxima entre las porciones anterior y posterior de la región cefálica del embrión. Se obtuvo con pie de rey.

Diámetro biparietal cefálico (DbpC) mm: distancia máxima en sentido lateral en la región cefálica del embrión. Se obtuvo con pie de rey.

Diámetro antero–posterior toráxico (Da-pT) mm: distancia máxima entre las porciones anterior y posterior de la región toráxica del embrión por debajo del límite inferior de los miembros superiores. Se obtuvo con pie de rey.

Diámetro transverso toráxico (DtT) mm: distancia máxima entre las porciones laterales del tórax por debajo del límite inferior de los miembros superiores. Se obtuvo con pie de rey.

Diámetro antero–posterior abdominal (Da-pA) mm: distancia máxima entre las porciones anterior y posterior de la región abdominal del embrión a nivel de la base del cordón umbilical. Se obtuvo con pie de rey.

Diámetro transverso abdominal (DtA) mm: distancia máxima entre las porciones laterales del abdomen a nivel del cordón umbilical. Se obtuvo con pie de rey.

Peso (g): se pesó el espécimen íntegro, despojado de sus membranas y seccionado el cordón umbilical a la menor distancia posible de su inserción en la pared abdominal. Se obtuvo mediante balanza digital Gibertini.

Los datos fueron vaciados en una base de datos Excel y procesados mediante el paquete estadístico SPSS para Windows versión 15.0, lo que incluyó descriptivos de cada variable y análisis de correlación.

Aspectos éticos: el estudio contó con el aval del Comité de Ética de Investigación de la Facultad de Medicina de la Universidad Médica de Villa Clara y del Hospital Materno Mariana Grajales de Santa Clara. Los datos maternos y las muestras de abortos se obtuvieron previo consentimiento informado de las mujeres que se sometieron voluntariamente a este procedimiento.

RESULTADOS

Según los descriptivos del E-20 el peso osciló entre un mínimo de 0,59 gr y un máximo de 1,46 gr con una media para el estadio de 0,96 gr. La

talla, según LCR, osciló ente 17 y 22 mm, con una media de 19,57 mm. El diámetro craneal en sentido anteroposterior presentó valores entre 5 y 14 mm y el biparietal entre 5 y 10 mm, con valores medios respectivos de 9,28 y 7,00 mm. Se obtuvo un diámetro toráxico anteroposterior mínimo de de 5 mm y máximo de 8 mm con una media de 6,66 mm y en dirección transversa de 4 a 7 mm con una media de 5,75 mm. Por último en la región abdominal el diámetro anteroposterior presentó valores entre 7 y 9 mm y el transverso de 5 hasta 8 mm con valores medios de 7,66 y 6,16 mm respectivamente.

En este estadio, según el análisis de correlación realizado, se encontró correlación significativa entre la LCR y el peso: r =0,836(*). La variable peso también mostró correlaciones altamente significativas con el DapC: r =0,880(**) y significativa con LCR: r =0,836(*) y DapA: r =0,892(*) y DtA: r =0, 859(*). El DapC además se correlacionó de forma significativa con el DapA: r =0,914(*) y DtA: r =0,883(*). Ambos diámetros abdominales se correlacionaron entre sí de manera significativa: r =0,883(*) en tanto los diámetros toráxicos se correlacionaron de modo altamente significativo pero negativo: r = -1,000(**)

Según los descriptivos morfométricos del estadio 22 el peso en estos embriones osciló entre 1,52 gr y 2,64 gr con una media de 2,06 gr para el estadio; las longitudes estuvieron entre los 24 y 26 mm según LCR, con una media de 24,75 mm. El DapC tuvo valor mínimo de 11 mm, máximo de 17 mm y una media de 13,33 mm; por otra parte en sentido lateral el cráneo, a través del DbpC tuvo valor mínimo de 8 mm, máximo de 10 mm y media de 8,66 mm. El tórax en sentido anteroposterior fluctuó entre 6 y 11 mm, con una media de 8,75 mm; mientras en sentido lateral lo hizo entre 7 y 10 con una media de 8,50 mm. En la zona abdominal el diámetro anteroposterior tuvo valor mínimo de 9 mm, máximo de 10 mm y media de 9,25 mm, respecto al diámetro lateral: mínimo de 8 mm, máximo de 9 mm y media de 8,50 mm.

Según el análisis de correlación realizado entre las variables de este estadio existió una correlación altamente significativa entre Da-pA y DbpC: r=1,00(**) y correlación significativa entre ambos diámetros toráxicos: r=0,990(*); ambas positivas.

Los descriptivos morfométricos del estadío 23 informaron que el peso osciló entre 1,97 gr y 2,88 gr con una media de 2,56 gr. Las longitudes de estos embriones estuvieron entre 27 y 30 mm con una media de 27,83 mm. La región cefálica tuvo diámetros anteroposteriores con valores que oscilaron entre 11 y 16 mm, con una media de 14,25 mm, y diámetros laterales (DbpC) entre 7 y 11 mm con media de 10 mm.

El tórax tuvo diámetros en sentido transverso entre 8 y 10 mm con media de 9,66 mm y en sentido anteroposterior entre 8 y 11 mm con media de 9,16 mm. El DapA tuvo valor mínimo de 9 mm y máximo de 11 mm con media de 9,50 mm, en tanto el DtA osciló entre 9 y 10 mm con media de 9,50 mm.

El análisis de correlación para este estadio evidenció correlación altamente significativa entre el DbpC y DtT: r= 0,968(**) y significativa del DtT con el peso: r=0,813(*) y el DapC: r=0,977(*).

Las medias por estadio, ya comentadas, y el promedio semanal de cada variable morfométrica, se comportaron de la siguiente manera: el peso promedio semanal fue de 1, 86 gr entre especímenes que tuvieron como promedio una LCR de 24, 05 mm. La región cefálica tuvo diámetros de 12,28 mm x 8,55 mm, el tórax 8,19 mm x 7,97 mm y el abdomen de 8,80 mm x 8,05 mm, todos vistos en sentido anteroposterior y lateral respectivamente. (Gráfico 1).

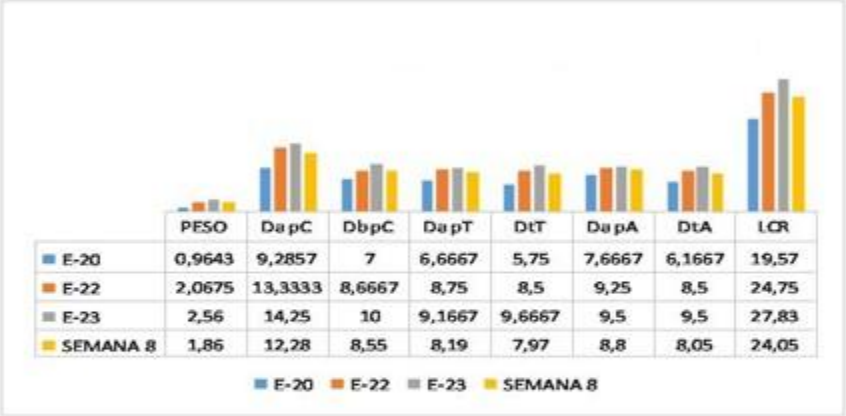

	PESO	DapC	DbpC	DapT	DtT	DapA	DtA	LCR
E-20	0,9643	9,2857	7	6,6667	5,75	7,6667	6,1667	19,57
E-22	2,0675	13,3333	8,6667	8,75	8,5	9,25	8,5	24,75
E-23	2,56	14,25	10	9,1667	9,6667	9,5	9,5	27,83
SEMANA 8	1,86	12,28	8,55	8,19	7,97	8,8	8,05	24,05

E-20 E-22 E-23 SEMANA 8

Gráfico 1. Promedios por Estadíos y en la semana 8

Fuente: Base de datos. UM: Milímetros (mm) para longitud y diámetros; gramos (gr.) para el peso

Al analizar los diámetros cefálicos por estadio se comprobó que en E-20 los promedios de ambos diámetros fueron de 9,28 mm x 7 mm, en E-22 de 13,33 mm x 8,66 mm y en E-23 de 14,25 mm x 10 mm, todos vistos en sentido anteroposterior y lateral respectivamente. (Gráfico 2).

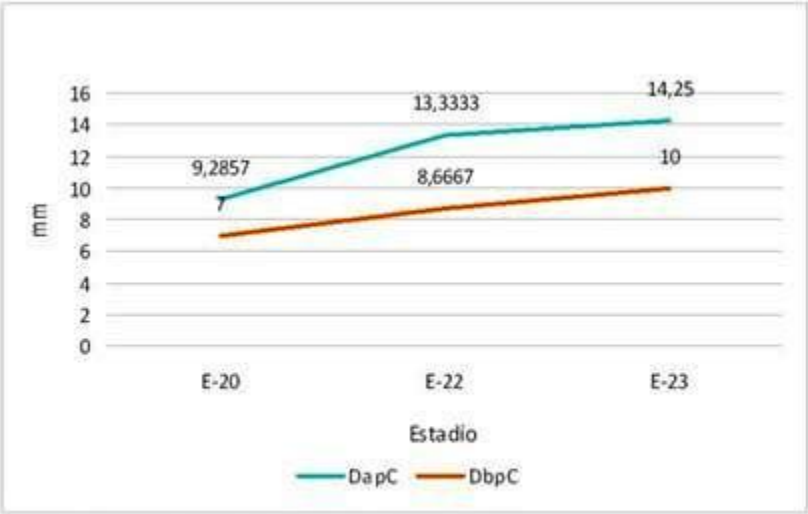

Gráfico 2. Diámetros cefálicos según estadios

Fuente: Base de datos. UM: Milímetros (mm)

En los diámetros toráxicos se pudo observar que en el estadio 20 sus promedios fueron de 6,66 mm x 5,75 mm, en el E-22 de 8,75 mm x 8,5 mm y en el E-23 de 9,16 mm x 9, 66 mm en sentido anteroposterior y lateral respectivamente. (Gráfico 3).

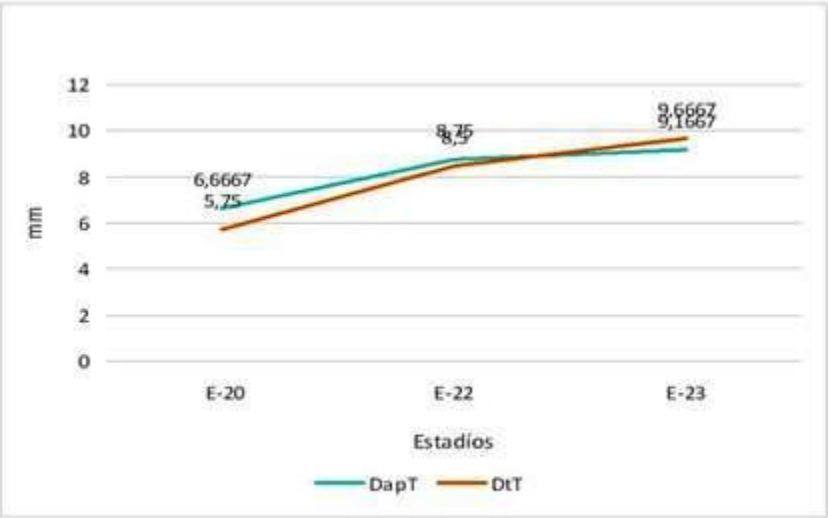

Gráfico 3. Diámetros toráxicos según estadíos

Fuente: Base de datos. UM: Milímetros (mm)

Al analizar los diámetros abdominales se comprobó que en el estadio 20 los promedios de ambos diámetros fueron de 7,66 mm x 6,16 mm, en el E-22 de 9,25 mm x 8,5 mm en sentido anteroposterior y lateral respectivamente. En el E-23 de ambos diámetros tuvieron iguales promedios de 9,5 mm. (Gráfico 4).

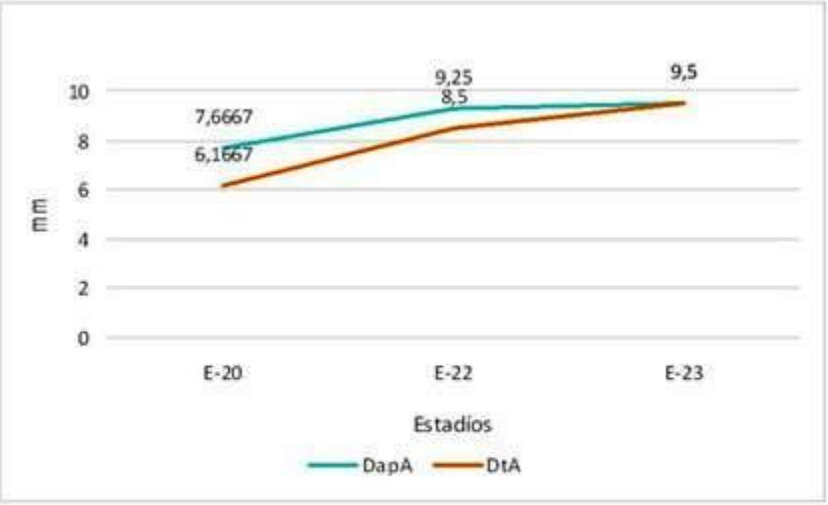

Gráfico 4. Diámetros abdominales según estadíos

Fuente: Base de datos. UM: Milímetros (mm)

DISCUSIÓN

Dentro del periodo embrionario la semana ocho adquiere mayor significación pues le da término y en ella el embrión adquiere características incuestionablemente humanas.[2,25] En esta semana se establecen cuatro estadios, según Carnegie, los que se numeran como estadios 20, 21, 22 y 23;[3] las muestras coleccionadas en el presente estudio representaron los estadios 20, 22 y 23 con la ausencia del E-21.

Todas las variables mesuradas experimentaron incrementos de un estadio a otro, lo que nos habla, pese a las diferencias regionales, de un crecimiento lineal del embrión en esta semana aunque es bien conocido que los mayores cambios que se experimentan en este periodo son de índole cualitativo, no se puede negar que también cuantitativamente se está produciendo un cambio, más notable según nuestra serie entre los estadios 20 y 22, que entre los estadios 22 y 23.

Vistas individualmente cada región del embrión, la cefálica dominante en todos los estadios de la semana ocho, predominó siempre y de manera muy amplia en sentido anteroposterior, aunque para los finales de la semana mostró un enlentecimiento de su ritmo de crecimiento en este plano mientras en sentido lateral incrementó linealmente, lo que puede sugerir un remodelado de esta región, en coincidencia con descripciones cualitativas del embrión humano en esta semana.

Si reflexionamos que la cefalización comienza tempranamente en la vida embrionaria y en el transcurso del periodo ocurre la diferenciación craneofacial, y que la cara, solo adquiere su forma tardíamente durante la embriogénesis resultado de un complejo proceso tridimensional que implica la formación, el crecimiento, la fusión y el modelado de una gran variedad de tejidos, [26] no deben sorprender estos cambios encontrados en nuestro estudio, reflejo de las múltiples diferenciaciones morfológicas en esta zona.

El predominio cefálico del embrión, se va corrigiendo a medida que avanza el desarrollo: la mitad de la LCR a inicio del tercer mes, un tercio en el quinto y aproximadamente un cuarto al nacer.[27,28] También es evidente el remodelado de la extremidad cefálica si comparamos embriones y fetos, cuestión esta que pudiera plantearse comienza a finales de la semana ocho según nuestros resultados.

En el tórax, el DapT predominó sobre el DtT en el estadio 20, pero ambos diámetros se acercaron mucho en el E-22 y se invirtieron en el E-23, con predominio del DtT, de lo que se infiere que la tendencia de esta región ha pasado de ser más grande en sentido anteroposterior a serlo en sentido transverso. Es bien conocida la importancia del crecimiento del tórax para el desarrollo de los órganos intratoráxicos. La capacidad del tórax constituye uno de los factores que influye en el desarrollo pulmonar, por lo que malformaciones como la hernia diafragmática y tumores toráxicos, entre otras, que compiten por espacio, representan un obstáculo para estos órganos y no permiten su buen desarrollo, en condiciones normales el crecimiento somático y visceral debe ser armónico.[29]

El comportamiento de los diámetros abdominales a lo largo de la semana ocho nos muestra que inicialmente, en el E-20, predominó ampliamente el DapA sobre el DtA, pero esta diferencia se va haciendo menor en el E-22 y desaparece en el E-23, lo que lleva a plantear que el abdomen se ha hecho simétrico, a expensas del mayor crecimiento en sentido lateral, aunque no ha dejado de crecer en su totalidad. Recordemos que en este momento ya se ha producido la hernia umbilical fisiológica y que el crecimiento del abdomen conjuntamente con la regresión del mesonefros y la disminución en el ritmo del crecimiento del hígado, propiciarán el retorno de las mismas hacia la cavidad abdominal ya en la semana 10,[30] por lo que el crecimiento en esta región es de vital importancia para el establecimiento de la anatomía normal de la misma, así como para evitar malformaciones de la región en las cuales la capacidad del abdomen puede tener un papel patogénico, como es el caso de la gastrosquisis, los grandes onfaloceles, etc.[30]

Los parámetros biométricos son empleados en la práctica obstétrica apra evaluar el crecimiento fetal, diagnosticar el crecimiento intrauterino retardado y calcular el peso fetal, a través del cual se puede predecir el bajo peso al nacer para la edad gestacional.[31]

Los autores de este trabajo dan valor especial al peso, aun cuando no se incluye en el sistema de clasificación utilizado, pues ha sido poco estudiado en el periodo embrionario y no encontramos reportes para esta variable. El promedio de peso en la semana fue de 1,86 gr. El aumento del peso del E-20 al E- 22 fue de 1,10

gr, en tanto de este último estadío al E-23 fue de 0,5 gr; este fue más discreto pero debemos tener presente que en el primer caso se omite un estadío (E-21) pues no hubo muestra en el mismo. Los estadios de la semana 8 transcurren entre los días 51 y 60 del desarrollo aproximadamente, y según las medias por estadio, el peso incrementó 1,60 gr de inicios a fines de la semana, lo que representa el 62,5 % del peso promedio en el E-23 (2,56 gr), estadio final de la semana, esto dividido entre los 10 días trascurridos equivale a un incremento de 6,2 % del peso diario, lo que concuerda con lo referido por Fanaroff AA.[2] De principio a fin de la semana ocho el embrión casi triplicó su peso. No abundan en la literatura los reportes de peso embrionario; Potter EL, refiere en su serie de estudio postmorten que el peso de los productos gestacionales de 63 días (9 semanas) oscila en un rango de 0 a 4 gr y para los de 80 días, aproximadamente 11 semanas, fluctúa entre 5 a 9 gr,[33] en ambos casos valores superiores a los promedios encontrados en la presente investigación, pero lógicamente se corresponden con semanas más avanzadas de la gestación. Por otra parte Moore cita un estudio de fetos sometidos a dos semanas de fijación con formol al 10 %, especificando que el peso fresco de estos especímenes debe ser un 5 % menos; en dicho caso a las 9 semana el peso promedio fue de 8 gr,[34] por lo que calculando el peso fresco sería de 7,6 gr, superior a lo reportado por Potter EL.

Todas las variables lineales y el peso tuvieron incrementos de sus valores medios de un estadio a otro de la semana ocho, en la medida que aumentó la LCR; esta última, estudiada desde las primeras incursiones en la biometría embrionaria es utilizada para delimitar las semanas, calcular edad gestacional[7] y enmarcar los propios estadios embrionarios; [3] en esta investigación experimentó un incremento promedio de 8,26 mm entre los periodos extremos de la semana, lo que evidencia que el ritmo de crecimiento del embrión en longitud se comportó aproximadamente a razón de 1 mm por día, algo similar a lo que se puede inferir de la clasificación de Carnegie en esta etapa;[3] lo que resulta lógico pues nos basamos en esta clasificación para estadiar los especímenes.

La correlación peso-LCR solo se comprobó en el E-20, lo que puede estar sustentado por el mayor tamaño muestral del estadio; el peso se correlacionó en los estadios 20 y 23 con varios diámetros corporales, entre ellos el DapC, el más notable de todos y con los diámetros abdominales, región también prominente en el embrión de ocho semanas; y a finales de la semana con el DtT, plano que resultó dominante en el tórax. La correlación encontrada entre ambos diámetros del abdomen y el peso embrionario ratifica la importancia de esta región en la anatomía del embrión de la octava semana, región en la cual el hígado impone su condición de ser el órgano más voluminoso, [2,25,30] por esta razón el volumen hepático ha sido utilizado en estudios volumétricos con ultrasonido 3D y RMN en los diferentes trimestres de la gestación como herramienta de utilidad en la predicción de retardo del crecimiento intrauterino.[35] Varios diámetros encontraron correlaciones positivas y significativas entre sí en los distintos estadios sugiriendo un crecimiento armónico, solo el tórax en el E- 20 mostró correlación negativa entre sus diámetros, la que cambió a positiva en el E- 22 planteando la posibilidad de que el crecimiento toráxico se ha hecho más simétrico en ambos planos.

El estudio realizado permite corroborar cuantitativamente el predominio de la región cefálica en la anatomía embrionaria, seguida por la abdominal y la toráxica; el plano dominante en todas las regiones fue el anteroposterior, los mayores incrementos promedios de los diámetros hacia finales de la semana ocho se produjeron en el plano lateral, indicando una remodelación en el crecimiento. El incremento del peso y la LCR encontrados constituye una reafirmación cuantitativa del acelerado ritmo de crecimiento en esta etapa.

REFERENCIAS BIBLIOGRÁFICAS

1. Hib J. Mecanismos biológicos del desarrollo embrionario. In: Embriología Médica. 7ma. ed. Buenos Aires: McGraw-Hill Interamericana; 1999. p. 90-100.

2. Sadler TW. Third to eighth weeks: the embryonic period. In: Langma´s Medical Embryology. 11na ed. Philadelphia: Wolters Kluwer. Lippincott Williams & Wilkins; 2010. p. 67-90.

3. Embryonic development. Carnegie stage table [Internet]. Australia: The University of New South Wales; 2011. [cited 6 May 2013] Available from: http://php.med.unsw.edu.au/embryology/index.php?title=Embryonic_Development#Carnegie_Stages_2.

4. Díaz Macaya CM, Rodríguez González A, Amores LLanes I, Sáez Martínez M, Dueñas Díaz D, Luaces Casas A. Aspectos relevantes de la restricción del crecimiento intrauterino. Rev Cubana Obstet Ginecol [revista en Internet]. 2012 [cited 22 May 2014] ; 38 (3): [aprox. 12p]. Available from: http://bvs.sld.cu/revistas/gin/vol38_3_12/gin05312.htm.

5. Navarrete Hernández E, Canún Serrano S, Reyes Pablo AE, Sierra Romero MC, Valdés Hernández J. Prevalencia de malformaciones congénitas registradas en el certificado de nacimiento y de muerte fetal. México, 2009-2010. Bol Med Hosp Infant Mex [revista en Internet]. 2013 [cited 22 May 2014] ; 70 (6): [aprox. 10p]. Available from: http://www.scielo.org.mx/scielo.php?script=sci_arttext&pid=S1665-11462013000600011.

6. Ferreiro R, Valdés Amador L. Eficacia de distintas fórmulas ecográficas en la estimación del peso fetal a término. Rev Cubana Obstet Ginecol [revista en Internet]. 2010 [cited 22 May 2014] ; 36 (4): [aprox. 13p]. Available from: http://scielo.sld.cu/scielo.php?script=sci_arttext&pid=S0138-600X2010000400003.

7. Verburg BO, Steegers EA, De Ridder M, Snijders RJ, Smith E, Hoffman A, et al. New charts for ultrasound dating of pregnancy and assessment of fetal growth: longitudinal data from a population-based cohort study. Ultrasound Obstet Gynecol. 2008 ; 31 (4): 388-96.

8. Kazemier BM, Kleinrouweler CE, Oudijk MA, van der Post JA, Mol BW, Vis JY, et al. Is short first-trimester crown–rump length associated with spontaneous preterm birth?. Ultrasound Obstet Gynecol. 2012 ; 40 (6): 636-41.

9. Mook-Kanamori DO, Steegers EA, Eilers PH, Raat H, Hofman A, Vincent WV, et al. Risk factors and outcomes associated with first-trimester fetal growth restriction. JAMA. 2010 ; 303 (6): 527-34.

10. Vila Bormey MA, Martínez Lima MN, Surí Santos Y, Herrera Martínez M. Ectopia cordis torácica en embrión humano de 8 semanas. CorSalud [revista en Internet]. 2013 [cited 29 Abr 2014] ; 5 (4): [aprox. 5p]. Available from: http://www.corsalud.sld.cu/sumario/2013/v5n4a13/ectopia.html.

11. Martínez Lima MN, Vila-Bormey MA, Surí Santos Y. Hallazgo de polidactilia y sindactilia en embrión humano de ocho semanas. Presentación de un caso. Medisur [revista en Internet]. 2014 [cited 29 Abr 2014] ; 12 (1): [aprox. 5p]. Available from: http://medisur.sld.cu/index.php/medisur/article/view/2441/1373.

12. Gómez Estacio L, Vila Bormey MA, Alfonso Águila B. Defecto del cierre del tubo neural en embrión procedente de un embarazo ectópico. Vista microscópica. Medicentro [revista en Internet]. 2009 [cited 29 Abr 2014] ; 13 (1): [aprox. 4p]. Available from: http://www.medicentro.sld.cu/index.php/medicentro/article/viewFile/337/428.

13. Surí Santos Y, Vila Bormey MA, Alfonso Águila B. Exencefalia en embrión humano procedente de embarazo ectópico. Medicentro [revista en Internet]. 2009 [cited 29 Abr 2014] ; 13 (1): [aprox. 6p]. Available from: http://www.medicentro.sld.cu/index.php/medicentro/article/view/336.

14. Chávez Viamontes JA, Quiñones Hernández J, Paulino Basulto R, Bernárdez Hernández O. Defectos congénitos en menores de un año. AMC [revista en Internet]. 2010 [cited 22 May 2014] ; 14 (1): [aprox. 11p]. Available from: http://scielo.sld.cu/scielo.php?script=sci_arttext&pid=S1025-02552010000100012&lng=es.

15. Sarasa Muñoz N, Vila Bormey MA, Cañizares Luna O, Martínez Lima MN, Hernández Borroto CE, Díaz Rojas P. Evolución morfométrica de algunos diámetros de la porción caudal del tubo neural humano durante el período embrionario. Rev Neurol. 2001 ; 33 (7): 698-9.

16. Vila Bormey MA, Surí Santos Y, Anoceto Armiñana E, Santana Machado A. ¿Puede la longitud cráneo-raquis predecir el tamaño cardíaco en embriones humanos?. Medisur [revista en Internet]. 2012 [cited 29 Abr 2014] ; 10 (5): [aprox. 7p]. Available from: http://medisur.sld.cu/index.php/medisur/article/view/2176.

17. Alfonso Águila B, Surí Santos Y, Luna Fernández AL, Batista Hernández N, Rodríguez Millares T. Área pulmonar en embrión humano del estadio 20 de Carnegie. Morfovirtual [Internet]. La Habana: Cencomed; 2012. [cited 29 Abr 2014] Available from: http://www.morfovirtual2012.sld.cu/index.php/morfovirtual/2012/paper/view/188/276.

18. Martínez Lima MN, Silverio Ruiz L, Vila Bormey MA, Santana Machado A, Bermúdez Alemán R. Estudio morfométrico hepático en embrión humano del estadio 20 de Carnegie. Morfovirtual [Internet]. La Habana: Cencomed; 2012. [cited 29 Abr 2014] Available from: http://www.morfovirtual2012.sld.cu/index.php/morfovirtual/2012/paper/view/182/306.

19. Sarasa Muñoz N, Vila-Bormey MA, Cañizares Luna O, Martínez Lima MN. Morfometría de las paredes del tubo neural en embriones humanos de sexta y octava semana. Rev Neurol. 2001 ; 32: 1191-8.

20. Zapata Barrera JL, del Sol M, Vázquez B. Estereología renal en el Cobayo (Cavia porcellus). Int J Morphol [revista en Internet]. 2009 [cited 22 May 2014] ; 27 (2): [aprox. 11p]. Available from: http://www.scielo.cl/scielo.php?script=sci_arttext&pid=S0717-95022009000200018.

21. Herrera Batista A, Zumeta Dubé MT, González Bravo M. Efectos del ácido fólico sobre algunas variables morfométricas del timo de ratas adolescentes con síndrome fetal alcohólico. Rev Cubana Invest Bioméd [revista en Internet]. 2012 [cited 22 May 2014] ; 31 (1): [aprox. 9p]. Available from: http://scielo.sld.cu/scielo.php?script=sci_arttext&pid=S0864-03002012000100007.

22. Hofmeyr GJ, Gülmezoglu AM. Misoprostol vaginal para la maduración cervical y la inducción del trabajo de parto (Revisión Cochrane traducida). In: La Biblioteca Cochrane Plus. Oxford: Update Software Ltd; 2008. [cited 22 May 2014] Available from: http://apps.who.int/rhl/pregnancy_childbirth/induction/haacom/es/.

23. Lifshitz A. Influencia de la bioética en la ética clínica. Rev Med Inst Mex Seguro Soc. 2007 ; 45 (3): 209-11.

24. Universidad de Málaga. Secretaría General. Ley de Investigación Biomédica No. 14 de 2007: Sobre la donación y el uso de embriones y fetos humanos, de sus células, tejidos u órganos [Internet]. Málaga: Universidad de Málaga; 2007. [cited 22 May 2014] Available from: http://www.uma.es/secretariageneral/normativa/general/rangodeley/l14-2007/l14-2007-t3.html.

25. Valdés Valdés A, Pérez Núñez HM, García Rodríguez RE, López Gutiérrez A. Período embrionario. In: Embriología humana. La Habana: Editorial Ciencias Médicas; 2010. p. 45-54.

26. Carlson BM. Head and neck. In: Human embryology and developmental biology. 5th. ed. Philadelphia: Saunders; 2014. p. 294-334.

27. Sadler TW. Third month to birth: the fetus and placenta. In: Langma´s medical embryology. 11na. ed. Philadelphia: Wolters Kluwer. Lippincott Williams & Wilkins; 2010. p. 91-112.

28. Valdés Valdés A, Pérez Núñez HM, García Rodríguez RE, López Gutiérrez A. Período fetal. In: Embriología humana. La Habana: Editorial Ciencias Médicas; 2010. p. 55-8.

29. Gutiérrez Lara JA, Márquez Pérez FL. Malformaciones y alteraciones del desarrollo del aparato respiratorio. In: Álvarez-Sala Walther JL, Villena Garrido V, Rodríguez Hermosa JL, Rodríguez de Castro F. Neumología Clínica. Madrid: Elsevier; 2010. p. 813-21.

30. Sadler TW. Digestive System. In: Langma´s medical embryology. 11na. ed. Philadelphia: Wolters Kluwer: Lippincott Williams & Wilkins; 2010. p. 209-33.

31. Carrera JM, Figueras F. Diagnóstico de retraso del crecimiento intrauterino por ecografía Doopler. In: Kurjak A, Chervenak FA. Donal School: ecografía en obstetricia y ginecología. Buenos Aires: Editorial Médica Panamericana; 2009. p. 282-94.

32. Martin RJ, Fanaroff AA, Walsh MC. Intrauterine growth restriction. In: Fanaroff and Martin's neonatal-perinatal medicine: diseases of the fetus and infant. 9na. ed. Missouri: Elsevier; 2011. p. 234-56.

33. Potter EL, Craig JM. Rate of antenatal growth. In: Pathology of the fetus and the infants. 3rd. ed. Chicago: Yearbook Medical Publisher; 1975. p. 13-25.

34. Moore KL, Persaud TV, Torchia MG. Ninth week to birth: the fetal period. In: The developing human: clinically oriented embryology. 9na. ed. Philadelphia: Saunders; 2013. p. 93-107.

35. Toshiyuki H, Shu-Yan D. Crecimiento y biometría fetal. In: Kurjak A, Chervenak FA. Donal School: ecografía en obstetricia y ginecología. Buenos Aires: Editorial Médica Panamericana; 2009. p. 274-81.