

PRESENTACIÓN DE CASO

Displasia fibrosa monostótica en el húmero. Presentación de un caso

Monostotic Fibrous Dysplasia in the Humerus. Case Report

Yanett Morejón Trofimova¹ Yovanny Ferrer Lozano¹ Daniel Díaz de la Paz¹

¹ Hospital Territorial Docente Julio M. Aristegui Villamil, Matanzas, Matanzas, Cuba, CP: 42100

Cómo citar este artículo:

Morejón-Trofimova Y, Ferrer-Lozano Y, Díaz-de-la-Paz D. Displasia fibrosa monostótica en el húmero. Presentación de un caso. **Medisur** [revista en Internet]. 2015 [citado 2022 Ago 11]; 13(2):[aprox. 6 p.]. Disponible en: <http://www.medisur.sld.cu/index.php/medisur/article/view/2829>

Resumen

La displasia fibrosa es una enfermedad metabólica ósea caracterizada por acelerada reabsorción ósea, seguida por la formación de una matriz ósea incrementada y desorganizada, de origen incierto. La manifestación clínica más común es el dolor de carácter continuo en la zona dañada. Se diagnostica por la clínica, estudios radiológicos y el uso de marcadores bioquímicos. Se trata con bifosfonatos, indicados en casos con manifestaciones clínicas y en aquellos asintomáticos en los que se evidencien áreas de actividad. Se presenta un paciente con antecedentes de dolor postraumático en el codo derecho, de un mes de evolución, sin respuesta al tratamiento, al que se diagnosticó en la radiografía de tercio distal de húmero derecho lesiones líticas, sin ruptura de las corticales, con marcada reacción perióstica, sin hallazgos radiológicos ni gammagráficos de lesión a otros niveles. El valor de la fosfatasa alcalina en 1790 mmol/l, corroboró el diagnóstico de displasia fibrosa monostótica en el húmero. Por lo infrecuente de esta localización se decidió la presentación del caso.

Palabras clave: displasia fibrosa monostótica, húmero, informes de casos

Abstract

The fibrous Dysplasia is a metabolic osseous disease characterized by an accelerated osseous reabsorption, followed by the formation of an osseous womb incremented and disorganized of uncertain origin. The most frequent clinical manifestation is the continuous pain at the damaged zone. It is diagnosed for the clinic, radiological studies and the use of biochemical scoreboards. It is treated with bisphosphonates, indicated in cases with clinical manifestations and in those without symptoms in the ones that evidence areas of activity. A patient with a background of posttraumatic pain in the right elbow of a month of evolution unanswered to the treatment, he was diagnosed in the X-ray picture of third distal part of straight humerus, lithic injuries, without rupture of the cortical, with marked periostatic reaction, without radiological or gammagraphic findings of lesion to other levels. The value of the alkaline phosphates in 1790 mmol/l corroborated the diagnosis of monostotic fibrous dysplasia in the humerus. The appropriate presentation was decided for the uncommon of this localization.

Key words: fibrous dysplasia, monostotic, humerus, case reports

Aprobado: 2015-03-10 14:11:33

Correspondencia: Yanett Morejón Trofimova. Hospital Territorial Docente Julio M. Aristegui Villamil. Matanzas. yflozano.mtz@infomed.sld.cu

INTRODUCCIÓN

La *osteítis deformans* o displasia fibrosa, también conocida como enfermedad de Paget, es una enfermedad metabólica ósea caracterizada por una acelerada reabsorción ósea, seguida por la formación de una matriz ósea incrementada y desorganizada, que da como resultado un hueso debilitado, deforme, con un incremento de la masa, en el que las fibras de colágeno forman un mosaico irregular y patológico, en lugar de la simetría paralela del hueso sano, lo que resulta en un hueso de menor resistencia mecánica. Se considera como trastorno no neoplásico que simula un tumor óseo.¹

Su origen sigue siendo incierto, aunque se postulan factores genéticos o medioambientales como implicados en su etiología.

La incidencia en la población general es del 3 al 4 % por encima de los 40 años de edad, llega hasta el 10 % en la población por encima de los 70 años. Raramente se presenta antes de los 40 años, y tanto la incidencia como la prevalencia aumentan a partir de esa edad. Es más frecuente en varones, se acepta una relación aproximada de 1,6 varones por cada mujer afectada.²

Presenta una peculiar distribución geográfica, es más común en determinadas partes de Europa, denominadas "focos de enfermedad".³

La pelvis es la zona más afectada, seguida por el fémur, cráneo, tibia y columna lumbo-sacra. Puede cursar de forma asintomática o sintomática, dependiendo de los huesos afectados. La manifestación clínica más común es el dolor de carácter continuo en la zona dañada, y suele acompañarse con alteraciones del sueño, pudiendo coexistir un dolor neuropático por compresión nerviosa, fracturas, deformidad, artrosis y degeneración neoplásica.⁴

La distribución de la lesión varía desde la afectación monostótica (25 %) hasta la generalizada (75 %). La complicación más frecuente es la fractura en terreno patológico, mientras que la más grave reside en la degeneración sarcomatosa, que ocurre aproximadamente en el 1 % de los casos.⁵

Ocasionalmente la displasia fibrosa provoca

complicaciones sistémicas como hipercalcemia e insuficiencia cardíaca de gasto alto.²

El diagnóstico se basa en la clínica, los estudios radiológicos que muestran cambios líticos y escleróticos y el uso de marcadores bioquímicos como la fosfatasa alcalina, que se encuentra elevada en el 85 % de los pacientes.⁶

El tratamiento de esta enfermedad se realiza con los bifosfonatos que han demostrado su eficacia y unas altas tasas de remisión. Se indican en pacientes con manifestaciones clínicas y en aquellos asintomáticos, en los que se evidencien áreas de actividad.

Por ser la localización en el húmero, una localización infrecuente de la displasia fibrosa, se decidió la presentación de este caso.

PRESENTACIÓN DEL CASO

Paciente de color de piel blanca, sexo masculino, de 45 años de edad, con antecedentes de salud, que acudió a la consulta de su médico de familia por presentar ligero dolor en el codo derecho. Al interrogatorio refirió que el día anterior se encontraba en el centro de trabajo y sufrió un trauma de ligera intensidad en dicho lugar. El moderado aumento de volumen, sin deformidad articular y la discreta limitación a los movimientos de flexión y extensión de la articulación, conllevaron al diagnóstico de una contusión de codo derecho. Se indicó reposo articular, bolsas de hielo y antiinflamatorios no esteroideos (AINEs).

La persistencia del dolor, a pesar de haber realizado correctamente el tratamiento indicado, lo lleva, cuatro semanas después, a la consulta de Ortopedia y Traumatología del Hospital Provincial José Ramón López Tabranes, donde se le realizó un nuevo examen físico, sin encontrar alteración anatómica ni funcional.

Se indicaron radiografías simples de codo derecho, anteroposterior y lateral.

Se observaron en el medio tercio distal del húmero derecho lesiones puramente líticas, sin ruptura de la cortical, con marcada reacción periótica, que semejaban un patrón de lesiones malignas. (Figura 1).

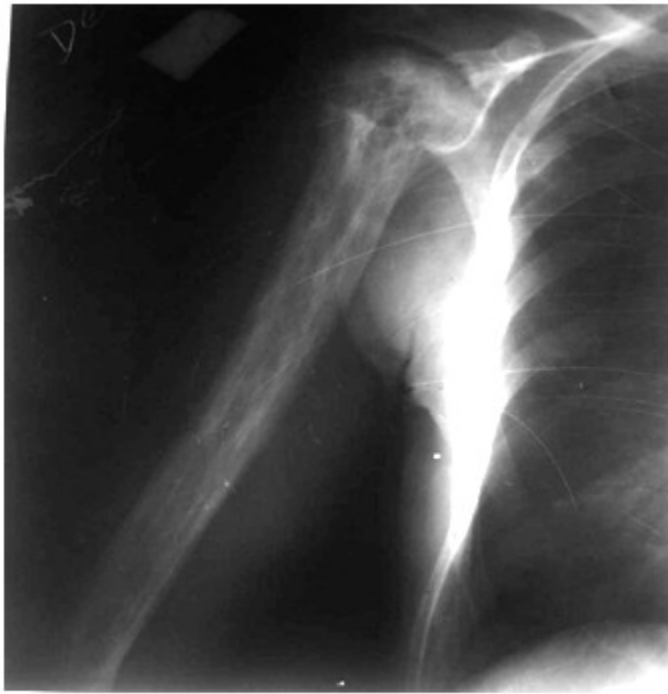

Figura 1. Radiografía simple de húmero derecho, anteroposterior, donde se observa alteración de la estructura ósea que compromete todo el hueso, caracterizada por expansión ósea, engrosamiento cortical y trabecular. Destaca a nivel de epífisis humeral una extensa área radiolúcida, marginada por esclerosis.

La radiografía comparativa del miembro contralateral fue negativa. (Figura 2).

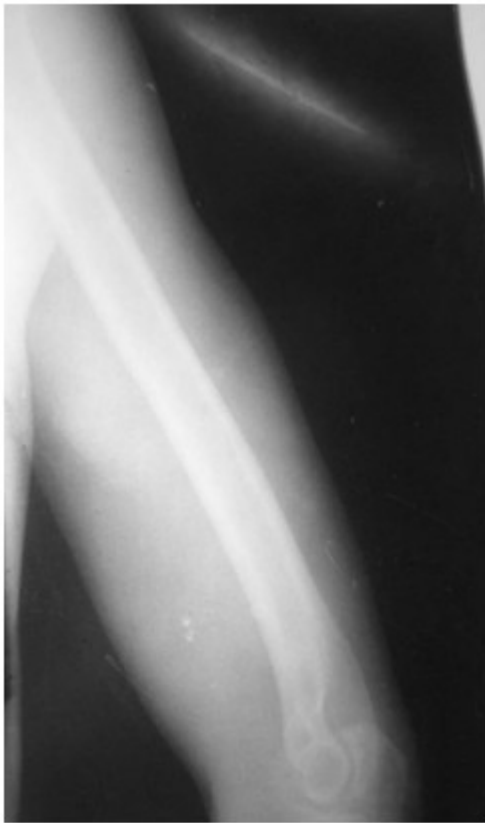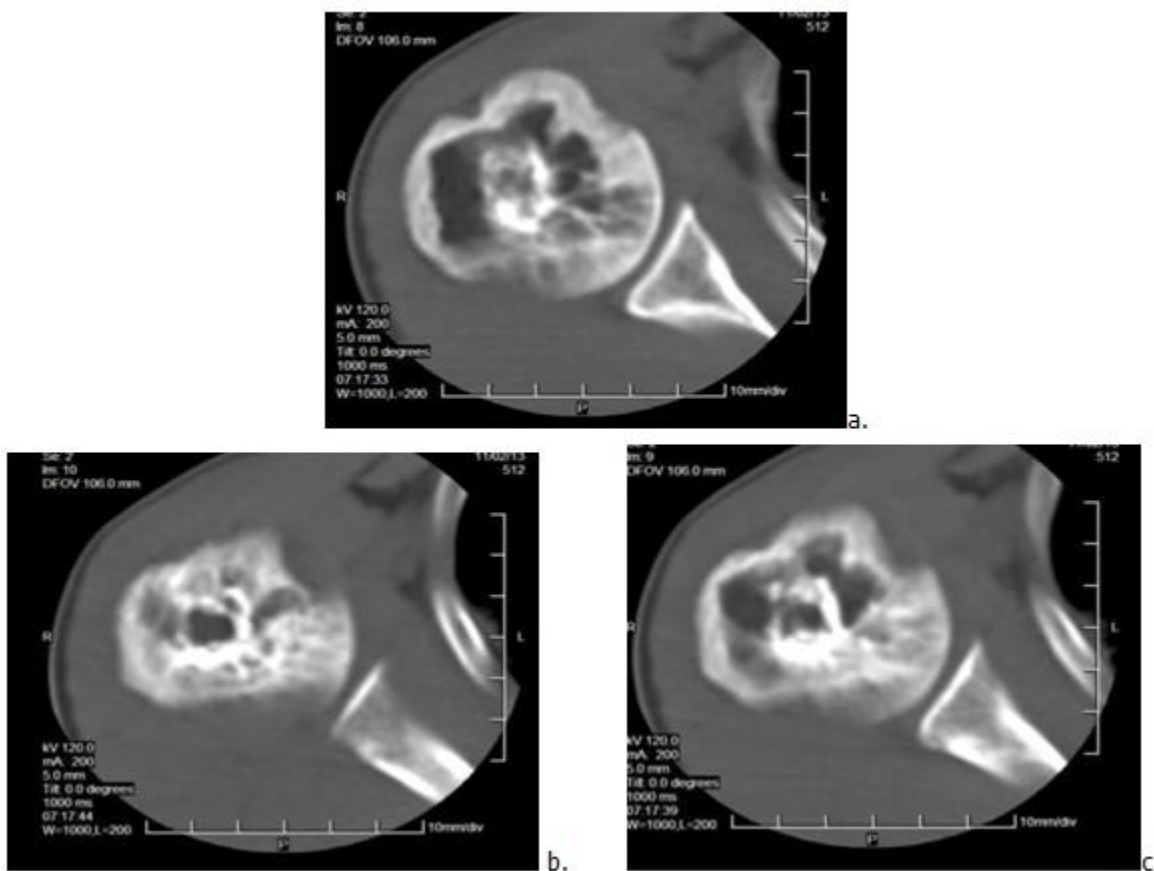


Figura 2. Radiografía del húmero contralateral.

Debido al antecedente del paciente y el resultado de las radiografías se decidió su ingreso para realizar estudios hemoquímicos, los cuales arrojaron resultados dentro de límites normales, excepto la fosfatasa alcalina sérica que alcanzó cifras elevadas de 1790 mmol/l.

En el survey óseo, no se encontraron lesiones en otras estructuras óseas del organismo.

La tomografía axial computarizada (TAC) de húmero derecho mostró una imagen compleja, de baja probabilidad de malignidad, compatible con la sospecha de enfermedad de Paget. (Figuras 3 a,b,c).



Figuras 3 a, b, c. Cortes de tomografía axial computarizada de húmero derecho en las que se observa lesión de baja probabilidad de malignidad que abarca toda la cortical.

El estudio óseo gammagráfico evidenció un intenso depósito patológico del trazador bien delimitado y manteniendo la estructura anatómica del húmero. (Figura 4).

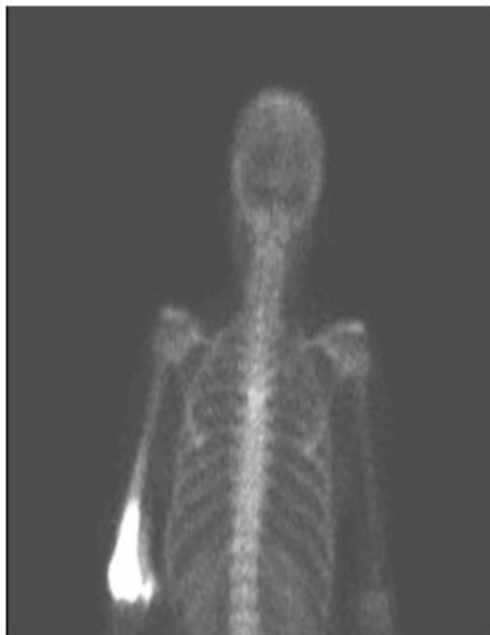

Figura 4. Gammagrafía ósea donde se muestra un intenso depósito patológico del trazador bien delimitado y manteniendo la estructura anatómica del húmero, compatible con probable enfermedad de Paget monostótica derecha.

Se realizó estudio ultrasonográfico abdominal que se informó sin alteración de los órganos macizos.

La muestra de biopsia de la lesión evidenció una actividad osteoclástica prominente. El hueso mostraba una calidad intrincada y desorganizada, y el canal medular estaba ocupado por un tejido fibroso conectivo con abundantes vasos sanguíneos.

El caso fue discutido por el Equipo Básico de Trabajo de Ortopedia y Traumatología y se llegó al consenso de que se trataba de una displasia fibrosa monostótica del húmero derecho en su fase osteoclástica.

Se indicó tratamiento por vía oral durante dos meses con:

- Risendronato: (tabletas de 10 mg) 30 mg/día.
- Glucanato de calcio: (tabletas de 500 mg) en dosis de 1,000-1,500 mg diarios.
- Vitamina D: (gotas de 10,000 U/ml) a dosis de 800-1,000 UI diarias.

En estos momentos el paciente se encuentra en consulta de seguimiento de ortopedia de su área

de salud con remisión parcial de la enfermedad.

DISCUSIÓN

La localización de la displasia fibrosa en el húmero es excepcional. En un porcentaje elevado de los casos la enfermedad afecta a varios huesos a la vez (poliostótico) y solo en el 20 % de los casos es monostótico.⁷

El síntoma más característico es el dolor del propio hueso o de las articulaciones cercanas. Otras manifestaciones pueden ser las deformidades óseas como en el cráneo; fracturas en terreno patológico, ya que el hueso afectado es de menor resistencia; sordera debido al atrapamiento del octavo par craneal, cefaleas, radiculopatías u otras complicaciones neurológicas como una claudicación neurógena secundaria a un atrapamiento radicular o a una estenosis de canal.⁵

El diagnóstico se realiza por las manifestaciones clínicas, por el aspecto radiológico de las lesiones, consistente en engrosamiento cortical, expansión de la corteza, áreas mixtas de transparencia y esclerosis, distinguiéndose tres fases:

- Fase lítica: es la fase inicial y se caracteriza por una intensa resorción ósea osteoclástica. El paciente puede referir dolor durante esta fase.
- Fase mixta o intermedia: es una combinación de resorción ósea y mineralización ósea. Existe una prominente actividad osteoblástica y un incremento de la concentración de fosfatasa alcalina sérica.
- Fase esclerótica o fría: es la fase final, en ella tanto la actividad osteoclástica como la osteoblástica disminuyen. Casi siempre la concentración sérica de fosfatasa alcalina es normal. Suele ser asintomática.

La gammagrafía también tiene mucha utilidad al ser más sensible que las radiografías simples, sobre todo como estudio de extensión y localización de otras lesiones en el esqueleto. Incluso una gammagrafía cada seis meses tras aplicar el tratamiento, da información sobre la respuesta a este. Los marcadores tumorales óseos deben encontrarse elevados en las fases activas de la enfermedad.⁸

La fosfatasa alcalina (FA) sérica se encuentra elevada en 85 % de los pacientes. Dicha enzima puede ser normal en la enfermedad monostótica.³

La biopsia es muy raramente necesitada para el diagnóstico, sobre todo es utilizada para la realización del diagnóstico diferencial con el osteosarcoma o metástasis óseas de tumores a otro nivel del organismo.⁸

El tratamiento cumple un doble objetivo: a corto plazo, suprimir las manifestaciones algésicas o de índole estética de la enfermedad, y a largo plazo, prevenir las complicaciones derivadas del avance de la enfermedad con terapia antirresortiva.

La calcitonina es de los fármacos que bloquea la reabsorción ósea, obteniéndose un efecto máximo entre tres y seis meses tras el inicio del tratamiento. Los bifosfanatos también retrasan la reabsorción y formación ósea, lo que puede llevar a largo plazo a una osteomalacia.⁹ La mitramicina, un antibiótico citotóxico que inhibe la síntesis de ácido ribonucleico y disminuye la reabsorción ósea, tiene efectos secundarios importantes y por tanto se reserva para pacientes que no respondan a otros fármacos.

Los bifosfonatos, entre ellos el risendronato, que se utilizó en este paciente, se caracterizan por un doble enlace carbono-fósforo, lo que les garantiza una captación selectiva y rápida en los territorios de gran remodelación ósea. Su principal acción es inducir la inhibición de la resorción ósea mediante la reducción de la actividad osteoclástica, la disminución del número de osteoclastos y la facilitación de la apoptosis. Ello conlleva a una normalización de la actividad osteoblástica y la síntesis de un nuevo hueso laminar con una vascularidad más regular, lo que tiene propiedades analgésicas sobre las complicaciones neurológicas, un descenso en los marcadores bioquímicos de resorción, el relleno de las lesiones osteolíticas radiográficas y una menor captación gammagráfica.¹

El incremento de los niveles de fosfatasa alcalina

hasta 30 %, y la obtención de una respuesta incompleta al tratamiento con un período de seis meses serán indicaciones específicas para retomar el tratamiento medicamentoso.

REFERENCIAS BIBLIOGRÁFICAS

1. Morissette J, Laurin N, Brown J. Sequestosome 1: Mutation frequencies, haplotypes and phenotypes in familial Paget's disease of bone. *J Bone Miner Res.* 2006 ; 21 Suppl 2: S38-44.
2. Josse R, Hanley D, Kendler D, Ste Marie LG, Adachi J, Brown J. Diagnosis and treatment of Paget's disease of bone. *Clin Invest Med.* 2007 ; 30 (5): E210-23.
3. Reddy SV. Etiology of Paget disease and osteoclast abnormalities. *J Cel Biochem.* 2004 ; 93 (4): 688-96.
4. Hernández C, Villanueva M, Ríos A, Benito F, Castelorio R. Enfermedad de Paget monostótica rotuliana. *Act Ortop Méx.* 2010 ; 24 (1): 14-7.
5. Roodman G, Windle J. Paget disease of bone. *J Clin Invest.* 2005 ; 115 (2): 200-8.
6. González G, Brusco F, Arteaga E, Rodríguez J, Jacobelli S, Massardo L, et al. Enfermedad de Paget en Chile: una serie de 15 pacientes. *Rev Méd Chile.* 2003 ; 131 (5): 491-7.
7. Ribera J. Epidemiología de la enfermedad osteoarticular en la persona mayor. *JANO.* 2003 ; 64 (1468): 21-7.
8. Morris C, Einhorn T. Biphosphonates in orthopedic surgery. *J Bone Joint Surg Am.* 2005 ; 87 (7): 1609-18.
9. Reszka A, Rodan G. Mechanism of action of biphosphonates. *Curr Osteo Reports.* 2003 ; 1: 45-52.