

PRESENTACIÓN DE CASO

Diagnóstico por imágenes de tuberculosis vertebral. Presentación de un caso

Diagnosis by images of vertebral tuberculosis. A case report

Aimara de la Caridad Vergara Santos¹ Pedro Juan Barrios Fuentes¹ Félix González Pérez¹

¹ Hospital General Universitario Dr. Gustavo Aldereguía Lima, Cienfuegos, Cienfuegos, Cuba, CP: 55100

Cómo citar este artículo:

Vergara-Santos A, Barrios-Fuentes P, González-Pérez F. Diagnóstico por imágenes de tuberculosis vertebral. Presentación de un caso. **Medisur** [revista en Internet]. 2015 [citado 2022 Ago 11]; 13(2):[aprox. 5 p.]. Disponible en: <http://www.medisur.sld.cu/index.php/medisur/article/view/2746>

Resumen

La tuberculosis vertebral, también conocida como espondilitis tuberculosa, enfermedad de Pott o mal de Pott, es una presentación de la tuberculosis extrapulmonar. Se presenta el caso de una paciente venezolana de 35 años de edad, aquejada de sacrolumbalgia. Al realizarle estudio de resonancia magnética en un centro de alta tecnología, se le diagnosticó mal de Pott. La tuberculosis constituye un problema de salud en Venezuela, al igual que lo es para muchos países. El mal de Pott, al no ser frecuente en el adulto, deberá tomarse en cuenta ante cuadros persistentes de dolor lumbar. Es importante diagnosticar la enfermedad de manera oportuna a fin de administrar el tratamiento específico durante las primeras manifestaciones y evitar inestabilidad vertebral, compromiso neurológico o deformidad cifótica vertebral.

Palabras clave: tuberculosis de la columna vertebral, radiografía, adulto, informes de casos

Abstract

Vertebral tuberculosis, also known like espondilitis tuberculosa, disease of Pott or Pott's disease, is a presentation of extra-pulmonary tuberculosis. A case of a 35 year old female Venezuelan patient was presented with a history of sacrum lumbar pain. A study of magnetic resonance in a high-technology center was accomplished and Pott's disease was diagnosed. The tuberculosis constitutes a health problem in Venezuela as well as in many other countries. Pott's disease is not common in adults, but it should be taken into account on persistent or chronic lumbar pain. It is important to diagnose the disease timely to administrate the specific treatment during the first manifestations and avoid vertebral instability, neurological compromise or xiphotic vertebral deformity.

Key words: tuberculosis, spinal, radiography, adult, case reports

Aprobado: 2014-11-12 14:28:45

Correspondencia: Aimara de la Caridad Vergara Santos. Hospital General Universitario Dr. Gustavo Aldereguía Lima. Cienfuegos aimara.vergara@gal.sld.cu

INTRODUCCIÓN

La tuberculosis vertebral, también conocida como espondilitis tuberculosa, enfermedad de Pott o mal de Pott, es una presentación de la tuberculosis extrapulmonar¹ (que puede dañar cualquier órgano además del pulmón). La localización vertebral es la más común,² con mayor frecuencia las vértebras T8 hasta L3,³ tipo de artritis tuberculosa que afecta las articulaciones intervertebrales. Se observa generalmente en niños menores de 10 años, no estando exentos de padecerla los adultos. La espina dorsal es el sitio más frecuente de infección por tuberculosis musculoesquelética, después de este sitio continúa la región toracolumbar, y cervical. Sus manifestaciones clínicas son muy insidiosas, por lo que el diagnóstico es habitualmente tardío, con la consiguiente gibba o deformidad cifótica de la columna y las secuelas neurológicas en un número no despreciable de pacientes.

El *Mycobacterium tuberculosis* alcanza la columna por vía hematogena o a través de los linfáticos prevertebrales. La lesión produce una destrucción vertebral progresiva que ocasiona al paciente un dolor continuo. Esta puede evolucionar desfavorablemente si no se diagnostica precozmente y ocasionar graves deformidades en la columna e importantes lesiones medulares.³

La tuberculosis es la enfermedad infecciosa que más vidas cobra en el mundo (tres millones de personas al año), aportando cifras superiores a las del síndrome de inmunodeficiencia adquirida y la malaria.^{3,4} En el año 2013 fueron notificados en Venezuela aproximadamente 6857 nuevos casos de tuberculosis, de los cuales 1163 fueron casos de TB extrapulmonar y 461 (7 %) eran menores de 15 años.⁵ Estas cifras evidencian que la incidencia de la enfermedad se ha

incrementado en ese país; a propósito de ello, en este trabajo se presenta un caso de TB extrapulmonar atendido en un centro de alta tecnología en el estado de Lara, Venezuela.

PRESENTACIÓN DEL CASO

Paciente femenina, natural de Venezuela, residente en zona rural, de 35 años de edad, con antecedentes patológicos personales de ser fumadora desde los 14 años. Refirió que desde hacía seis años padecía de dolor lumbar, el cual fue diagnosticado como escoliosis. Con el tratamiento indicado desde entonces, tuvo mejoría, pero en ocasiones presentó crisis como la que padecía en ese momento. Desde hacía meses el dolor no se aliviaba con tratamiento, por lo que fue remitida a un centro de alta tecnología para realizarle estudio imagenológico, específicamente resonancia magnética nuclear (RMN).

La RMN (Figura 1) mostró como resultado el colapso a nivel de los cuerpos vertebrales L2-L3, iso-hipointensos en T1 y T2 CISS (siglas de *constructive interference in steady state*, en español: *interferencia constructiva en estado de equilibrio*) e iso-hipo-hiperintenso en T2 con toma del disco intervertebral, que además desplazaba hacia atrás y comprimía el cordón medular, formando un ángulo de 100 grados, asociado a cambios en la intensidad de señal de los músculos adyacentes. Por ello, se requirió realizar una tomografía axial computarizada (TAC) multicorte (Figura 2), que mostró a nivel de L2-L3, múltiples fracturas que colapsaban los cuerpos vertebrales aumentando su densidad, toma del disco intervertebral, y de los músculos psoas con evidencia de calcificaciones bilaterales, desplazamiento posterior y compresión del cordón medular, haciéndose más estrecho, con un ángulo de 100 grados aproximadamente.

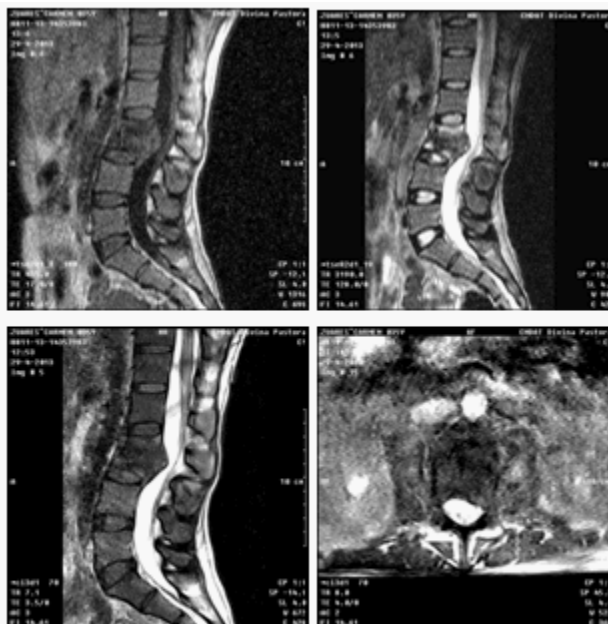


Figura 1. Resonancia magnética nuclear: T1 y T2, T2 CISS sagital y CISS axial (por orden de ubicación).

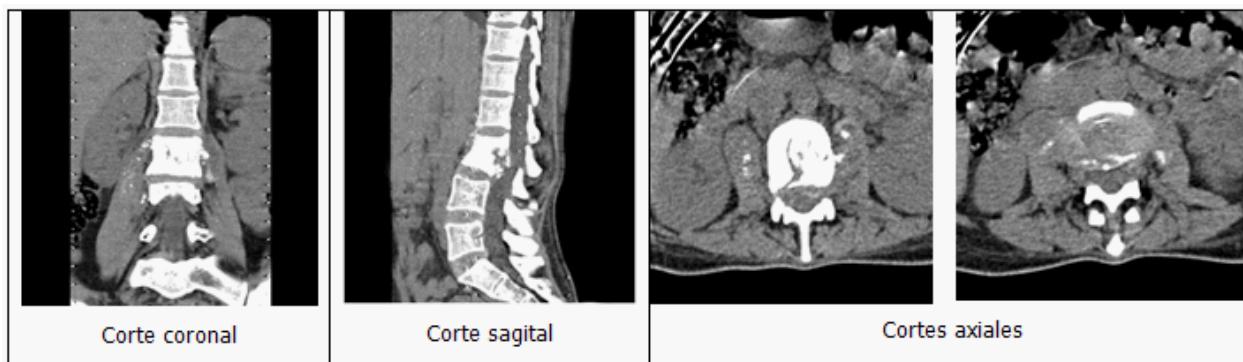


Figura 2. Tomografía axial computarizada multicorte de columna lumbosacra.

Dada la imagen encontrada en los estudios realizados, la paciente fue interrogada nuevamente y su familiar acompañante refirió que hacía un mes le habían diagnosticado tuberculosis por esputo BAAR codificación 6. Estaba concluyendo el primer mes de tratamiento y comenzando la segunda fase de este.

Se le solicitaron los resultados de los estudios

realizados con anterioridad. Al día siguiente, tras revisar los exámenes previos, se confirmó el diagnóstico referido por el familiar. El cuadro hemático, la química sanguínea y el examen de orina, mostraban valores normales. La radiografía de tórax no mostraba lesiones pleuropulmonares, óseas, ni de partes blandas. El índice cardiotorácico (ICT) también era normal. La radiografía de columna lumbosacra (Figura 3) mostró un aumento de la densidad ósea a nivel

de L2-L3, cambios en su morfología, varias fracturas con colapso de ambos cuerpos vertebrales y ausencia del disco intervertebral.

Se concluyó el diagnóstico como tuberculosis extrapulmonar (mal de Pott).

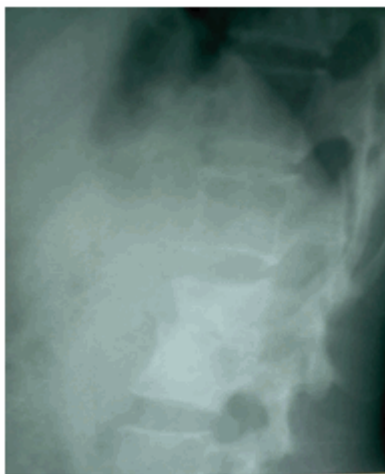

Figura 3. Radiografía de columna lumbosacra desde una vista lateral.

DISCUSIÓN

El caso presentado resulta interesante por dos cuestiones: primero, es menos frecuente en adultos y segundo, la deformidad cifótica o giba es más evidente en la TB cervical y dorsal que en la lumbar.⁶ Cuando la paciente acudió al centro con la indicación de estudio imagenológico, ya llevaba seis años padeciendo de dolor lumbar crónico, interpretado clínicamente como escoliosis, lo que provocó un retraso del diagnóstico. Esto suele ocurrir con frecuencia, debido al curso insidioso, crónico e indolente de la tuberculosis vertebral; en otros casos no están al alcance los recursos para realizar los estudios imagenológicos pertinentes para el diagnóstico oportuno.²

La RMN es el estudio de elección en el mal de Pott. Permite apreciar la totalidad de los cambios en las vértebras y en los tejidos vecinos: destrucción ósea, abscesos intra y extravertebrales, deformidades, compresión del saco dural;⁷ hallazgos presentes en las imágenes de RMN de la paciente presentada.

Por su parte, la TAC es la exploración que mejor

visualiza el tejido óseo. Es útil en el diagnóstico y seguimiento de la TB. Muestra las posibles lesiones dentro del cuerpo vertebral (que pueden no evidenciarse en la radiografía simple), así como la invasión del canal raquídeo por el disco o muro posterior del cuerpo vertebral, que puede explicar el eventual compromiso neurológico. En este caso, la TAC permitió definir mejor las múltiples fracturas de los cuerpos vertebrales, el colapso de estos con la ausencia del disco intervertebral, el compromiso del cordón medular por la angulación posterior que conlleva a estenosis del canal, así como el absceso frío, con calcificación de los músculos psoas adyacentes. Los abscesos son formados adyacentemente a la columna vertebral y la calcificación es un signo patognomónico de TB.⁷

Haverbeck y colaboradores sitúan como primer signo radiográfico la osteoporosis del cuerpo enfermo. A esta se agrega posteriormente la osteolisis, destrucción vertebral que se ubica habitualmente en los ángulos anteriores, sea superior o inferior, para luego comprometer la placa y el disco vecino, que al estrecharse, da lugar a la espondilodiscitis. Muchos de los pacientes acuden a consulta en este estado, incluso ya con el absceso frío, porque han ido a consulta sólo cuando el dolor fue incrementándose, lo que impide el diagnóstico en la primera fase de la invasión tuberculosa,⁸ como se ha descrito en este caso.⁸

El mal de Pott resulta de la diseminación hematógena de un foco tuberculoso, y el pulmón es el lugar primario más frecuente. La infección se disemina desde dos vértebras adyacentes hacia el espacio del disco intervertebral. Si sólo una vértebra se ve afectada, el disco no se ve afectado, pero cuando dos vértebras afectan se interrumpe la nutrición hacia el disco (el disco intervertebral es avascular, se nutre por difusión), por lo cual puede llegar a colapsar. El tejido del disco muere y es roto por la caseación, lo que conduce al acortamiento vertebral y eventualmente, al colapso de la columna y a daño medular. La región toraco-lumbar es la que con mayor frecuencia se ve afectada.^{2,9}

La siembra vertebral suele producirse por vía hematógena, aunque también es posible la vía linfática o por contigüidad desde otro foco. Aproximadamente, el 30 % de los pacientes presenta evidencia radiológica de enfermedad pulmonar y un porcentaje algo inferior, infección del tracto genitourinario, aunque en más de la mitad de los casos el foco primario no es

identificado. Con frecuencia existe un período de latencia prolongado (media de 12-18 meses) entre el episodio de infección pulmonar y el desarrollo de manifestaciones músculo-esqueléticas.²

Si la enfermedad avanza (lo que es frecuente), la destrucción ósea facilita la salida del material caseoso hacia partes blandas formando abscesos pre vertebrales que progresan caudalmente y dan lugar a la colonización de otros cuerpos vertebrales. Si el proceso alcanza la región lumbar del raquis, la extensión puede continuar siguiendo la vaina del psoas y exteriorizándose como una masa en región inguinal; la existencia de abscesos indica que el proceso está en actividad. La enfermedad de Pott comienza en el cuerpo vertebral cerca del espacio discal. De modo característico se afectan dos vértebras y el espacio discal intermedio se estrecha por caseificación, a diferencia del carcinoma metastásico, que lesiona las vértebras sin estrechar el espacio discal. Si la enfermedad no se diagnostica ni se trata oportunamente, es posible el colapso vertebral y la paraplejia;⁶ por ello, si el dolor de espalda localizado, persiste o empeora, se deben repetir los estudios. Una tumefacción paravertebral en la zona afectada puede representar un absceso y, en ausencia de tratamiento, disecar el músculo psoas hacia abajo y aflorar en la cara anterior del muslo.³

La terapia farmacológica suele ser suficiente si la destrucción vertebral tiene carácter limitado y no existe compresión de la médula. Si la tumefacción alrededor de las vértebras cede con el tratamiento, probablemente representa un absceso y no necesitará desbridamiento quirúrgico, pero el área afectada se debe inmovilizar con una ortesis bien ajustada durante la quimioterapia; si la hinchazón no cede o persiste el dolor, entonces puede ser necesario dicho desbridamiento. Solo en los casos en que la enfermedad está más avanzada, se requiere fijación de la columna vertebral mediante injerto óseo anterior o posterior^{3,5}. Por esto se plantea que el diagnóstico temprano permite evitar la cirugía, pues un tratamiento médico precoz disminuye la aparición de complicaciones.⁴

En cuanto al caso presentado, no ha sido posible conocer si la paciente recibió tratamiento, pues solo acudió al centro de alta tecnología para hacerse los estudios, a punto de partida del diagnóstico de tuberculosis pulmonar, por lo que el informe se ha enfocado desde el punto de vista del diagnóstico por imágenes. Igualmente

se desconoce su evolución.

REFERENCIAS BIBLIOGRÁFICAS

1. Abreu Suárez G, González Valdés JA, Zamora Fuentes R, Portuondo Leyva R, Sandín Hernández N, Pérez A. Mal de Pott en pediatría: presentación de 5 casos y revisión de literatura. Rev Cubana Pediatr [revista en Internet]. 2002 [cited 14 Nov 2014] ; 74 (2): [aprox. 6p]. Available from: http://bvs.sld.cu/revistas/ped/vol74_3_02/ped093202.htm.
2. Cepero Morales RJ, Martínez Larrate JP, Sosa Almeida M, Molinero Rodríguez C. Osteoartritis tuberculosa. Rev Cubana Med [revista en Internet]. 1998 [cited 11 Nov 2014] ; 37 (3): [aprox. 6p]. Available from: http://scielo.sld.cu/scielo.php?script=sci_arttext&pid=S0034-75231998000300008&lng=es.
3. Arias Deroncerés IJ, Puente Saní V, Lamotte Castillo JA, Ojeda Sánchez L. Tuberculosis vertebral (mal de Pott) e infección por el virus de la inmunodeficiencia humana. MEDISAN [revista en Internet]. 2011 [cited 11 Nov 2014] ; 15 (2): [aprox. 8p]. Available from: http://scielo.sld.cu/scielo.php?script=sci_arttext&pid=S1029-30192011001200014&lng=es.
4. Roca Goderich R, Smith Smith VV, Paz Presilla E, Losada Gómez J, Serret Rodríguez B, Llamas Sierra N, et al. Tuberculosis pulmonar. In: Temas de Medicina Interna. 4ta. ed. La Habana: Editorial Ciencias Médicas; 2002. p. 173-92.
5. World Health Organization. Tuberculosis [Internet]. Venezuela (Bolivarian Republic of): WHO; 2015. [cited 12 Ene 2015] Available from: https://extranet.who.int/sree/Reports?op=Replet&name=/WHO_HQ_Reports/G2/PROD/EXT/TBCountryProfile&ISO2=ve&outtype=pdf.
6. Beers MH, Porter RS, Jones TV, Kaplan JL. Tuberculosis extrapulmonar. In: El Manual de Merck de diagnóstico y tratamiento. 11va. ed. Madrid: Elsevier; 2007.
7. Guerra Macías I, Rizo Revé R, Hernández Cobos. S. Tuberculosis peritoneal en una adulta joven. MEDISAN [revista en Internet]. 2009 [cited 11 Nov 2014] ; 13 (5): [aprox. 6p]. Available from: http://scielo.sld.cu/scielo.php?script=sci_arttext&pid=S1029-30192009000500017&lng=es.

8. Haverbeck JF, Arenas JP, Palma CL. Tuberculosis de columna vertebral- mal de Pott. In: Ortopedia y traumatología [Internet]. Chile: Universidad Católica de Chile; 1997. [cited 11 Nov 2014] Available from: http://escuela.med.puc.cl/publ/ortopediatraumatologia/trau_secc03/trau_sec03_04.html.

9. González Martín J, García García JM, Anibarro I, Vidal R, Esteban J, Blaquer R, et al. Documento de consenso sobre diagnóstico, tratamiento y prevención de la tuberculosis. Arch Bronconeumol. 2010 ; 46 (5): 255-74.