

PRESENTACIÓN DE CASO

Mama supernumeraria bilateral. Presentación de un caso

Bilateral Supernumerary Breast. A Case Report

Martha Yudey Rodríguez Pino¹ Daniela Karina Guerrón Revelo¹ Carlos Geovanny Cárdenas Rodríguez¹ Taimi Conde Cueto¹

¹ Hospital General Universitario Dr. Gustavo Aldereguía Lima, Cienfuegos, Cienfuegos, Cuba, CP: 55100

Cómo citar este artículo:

Rodríguez-Pino M, Guerrón-Revelo D, Cárdenas-Rodríguez C, Conde-Cueto T. Mama supernumeraria bilateral. Presentación de un caso. **Medisur** [revista en Internet]. 2014 [citado 2022 Ago 11]; 12(2):[aprox. 4 p.]. Disponible en: <http://www.medisur.sld.cu/index.php/medisur/article/view/2703>

Resumen

La incidencia de polimastia en la población general oscila de 0,4 al 6 %. Las mamas accesorias son frecuentemente consideradas como un problema meramente cosmético; sin embargo, en esas estructuras, como en cualquier otro tejido mamario, pueden surgir alteraciones variadas, tanto benignas como malignas. Se presenta el caso de una paciente que durante el embarazo presentó una masa en ambas regiones axilares, no dolorosa. Su médico de familia lo interpretó como adenopatías. Durante el puerperio inmediato se constató mayor aumento de tamaño en las regiones axilares, evidente al examen físico, así como dolor, por lo cual se decidió realizar mamografía y ultrasonido. Se diagnosticó como mama supernumeraria bilateral y ectasia ductal izquierda.

Palabras clave: mama, dilatación patológica, informes de casos

Abstract

Incidence of polymastia in the general population ranges from 0.4 to 6%. Accessory breasts are often considered a purely cosmetic problem; however various benign and malignant alterations may occur in these structures, as in any other breast tissue. A case of a patient who developed a painless mass in both axillary regions during pregnancy is presented. Her family physician interpreted it as lymphadenopathy. During the immediate puerperium, a greater enlargement in the axillary regions and pain, evident on physical examination, were found. Hence, a mammography and ultrasound were performed. Bilateral supernumerary breast and duct ectasia of the left breast were diagnosed.

Key words: breast, dilatation, pathologic, case reports

Aprobado: 2014-02-11 11:43:51

Correspondencia: Martha Yudey Rodríguez Pino. Hospital General Universitario Dr. Gustavo Aldereguía Lima. Cienfuegos. martha.rodriguez@gal.sld.cu

INTRODUCCIÓN

Las alteraciones congénitas de la mama se deben a un desarrollo anormal de la glándula mamaria; afectan aproximadamente a un 10 % de mujeres y un porcentaje menor de varones. Se manifiestan de forma diferente atendiendo tanto a la presentación como al grado de afectación. El origen de estas alteraciones se debe a cualquier causa que altere el normal desarrollo de la glándula mamaria, fundamentalmente factores hormonales y su interacción con las células locales.¹

Se utiliza el término polimastia para describir la existencia de más de dos glándulas mamarias. Se ha descrito entre 0,4 y 6 % de la población general. También se conoce como mama supernumeraria o tejido mamario heterotópico o accesorio. Generalmente se desarrolla a través de la línea mamaria desde la axila a la región inguinal; la primera es la localización más frecuente. Otros sitios excepcionales son ganglios linfáticos axilares,² vulva,³ tejido subcutáneo de brazo o por debajo de la mama normal.⁴

Representa menos del 1 % de la afección mamaria accesorio. Aproximadamente el 60-70 % de las polimastias se localiza en la axila, se han descrito casos de bilateralidad, pero no queda claro si se trata de la condición más frecuente, dada su escasa incidencia. En contra de esta afirmación iría el siguiente dato: se estima que sólo el 20 % de todas las malformaciones de tejido mamario es bilateral.

La politelia es la alteración más frecuente de la afección mamaria accesorio, de la que representa el 75 %, con una prevalencia en la población general del 2-6 % según las diferentes series. Suele presentarse de forma unilateral, con predilección por la localización inframamaria izquierda, y es más frecuente en varones.⁵

La afección mamaria accesorio encierra un amplio espectro de alteraciones que se dividen, según la clasificación hecha por Kajava, en 1915, en función de la presencia o ausencia de distintos componentes del tejido mamario.⁶

Es necesario hacer énfasis en que cualquier afectación mamaria usual puede afectar estos tejidos heterotópicos, tales como inflamaciones, cambios proliferativos benignos, tumores benignos, tumor filodes y variados carcinomas, por lo tanto el médico debe incluir dentro del diagnóstico diferencial de masas axilares entidades tan diversas como quistes, hidrosadenitis, neoplasias cutáneas anexiales, lipomas, ganglios linfáticos reactivos o metastáticos y tejido mamario heterotópico sin lesiones o con cualquiera de las enfermedades posibles de ver en una mama normal.⁷

Por todo lo anteriormente expresado, además de ser una polimastia bilateral más ectasia ductal izquierda y porque de inicio fue interpretado erróneamente por su médico de familia, se decidió la presentación de este caso.

PRESENTACIÓN DEL CASO

Paciente de sexo femenino, 32 años de edad, casada, con instrucción superior y de ocupación secretaria, quien durante el embarazo se detectó una masa en ambas regiones axilares, no dolorosa.

Acudió a consulta y al examen físico se le planteó una probable adenopatía, por lo que se indicó observación y nueva valoración en un mes, a la cual la paciente no acudió.

En los días posteriores al puerperio, se constató un mayor aumento de tamaño en las regiones axilares, siendo evidentes al examen físico, por lo cual se decidió realizar mamografía y ultrasonido. (Figuras 1 y 2).

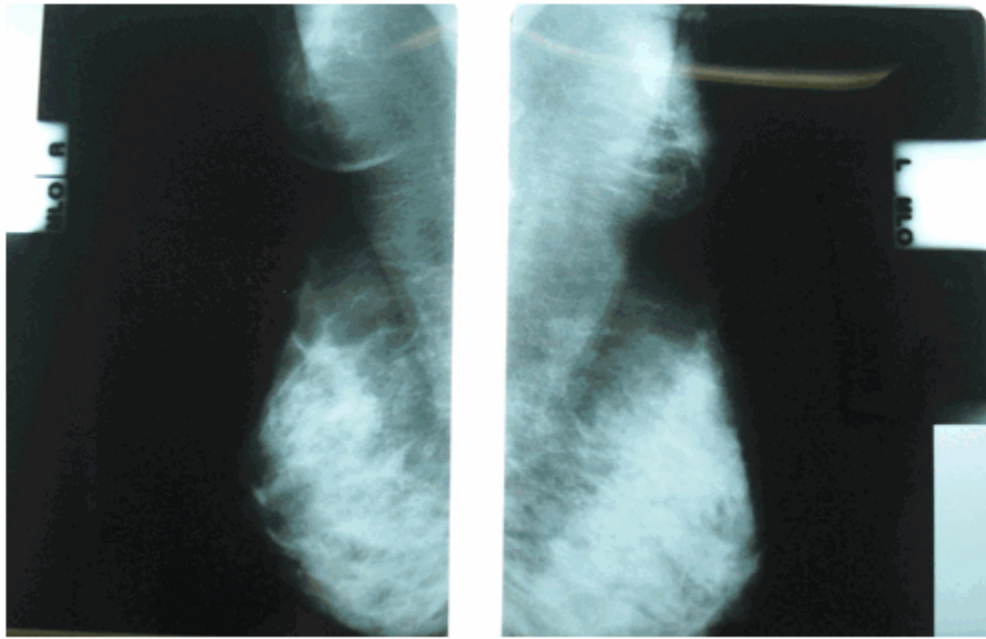


Figura 1. Mamografía: se observa presencia de mamas supernumerarias bilateral, con aumento de la densidad de forma redondeada a nivel de mama supernumeraria izquierda.

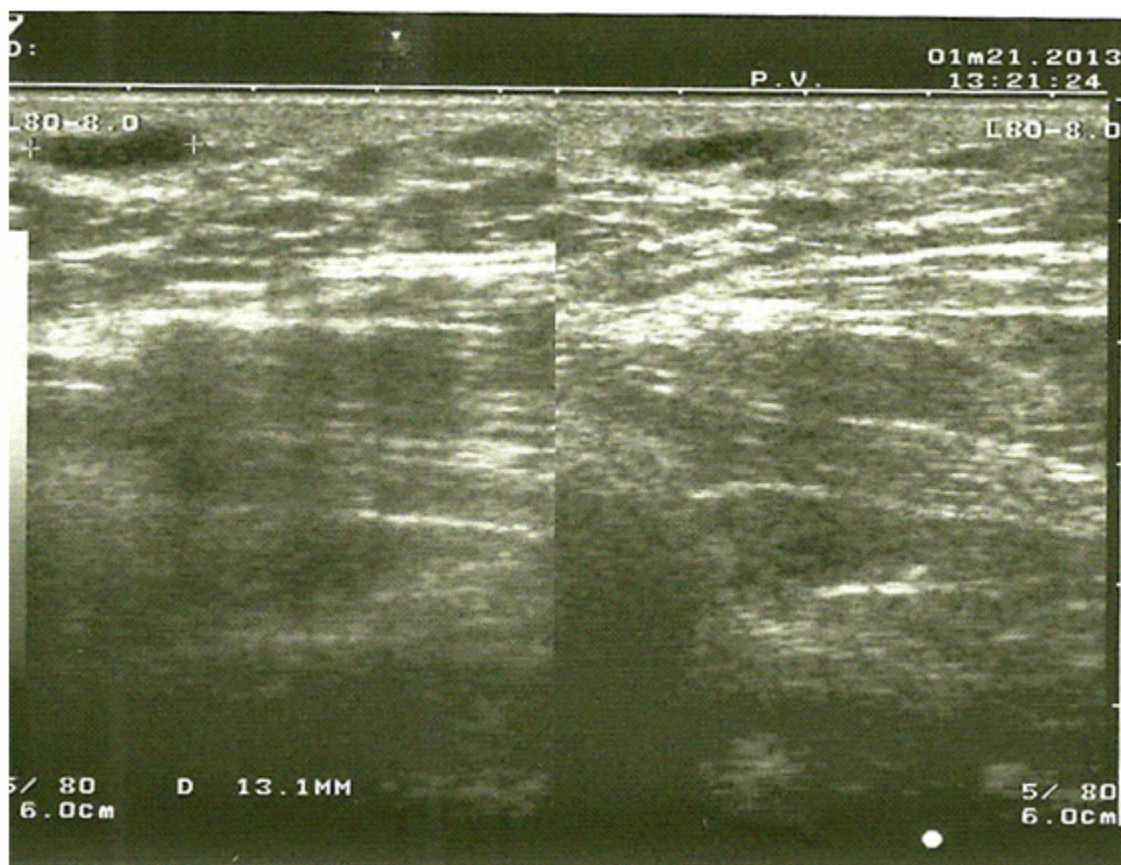


Figura 2. Ultrasonido: donde se constata que la imagen redondeada radiopaca descrita en mamografía correspondía con ectasia ductal.

Las mamas supernumerarias de esta paciente corresponden con el tipo 4 según la clasificación de Kajava.

La conducta seguida con la paciente fue cirugía programada con el servicio cirugía plástica.

DISCUSIÓN

La incidencia de polimastia en la población general oscila de 0,4 al 6 %. Las mamas accesorias son frecuentemente consideradas como un problema meramente cosmético; sin embargo, como ya se mencionó anteriormente, en esas estructuras, como cualquier otro tejido mamario, pueden surgir alteraciones variadas, tanto benignas como malignas, pues responden a variaciones hormonales fisiológicas, así como están expuestas a los mismos agentes carcinógenos. La presencia de tejido mamario

ectópico también puede estar asociada con otras anomalías congénitas, principalmente del tracto urinario.⁸

A pesar de que algunos autores sugieren que las mamas accesorias tienen una mayor predisposición a alteraciones histológicas debido a su localización, que facilitan la ocurrencia de traumas, más recientemente se ha considerado que la presencia de ectasia ductal, adenomas, hiperplasia acinar en mamas accesorias corresponden a alteraciones funcionales benignas de mama, sin riesgo significativo de malignización.⁹

El diagnóstico de polimastia no parece, en principio, complicado, no obstante con frecuencia se confunde a nivel axilar con lipomas, adenopatías o hidrosadenitis;¹⁰ en este caso a la paciente en su área de salud se le valoró como una posible adenopatía.

En cuanto al abordaje terapéutico de estas

malformaciones, es muy variable y existen en la literatura médica opiniones contrapuestas sobre qué hacer.¹¹ Todos coinciden en que muchas de estas malformaciones pueden llegar a suponer, fundamentalmente, consecuencias psicológicas y estéticas en quien las presenta. Algunos autores proponen que ante una polimastia axilar, como la del caso que se presenta, sería adecuada la exéresis del tejido mamario accesorio. Sin embargo, existen trabajos en los que se afirma que estas exéresis, en su mayor parte basadas en la estética, conllevan a un aumento significativo de la morbilidad.

REFERENCIAS BIBLIOGRÁFICAS

1. del Val Gil JM. Alteraciones congénitas de la mama. In: Sierra G. Cirugía de la mama. Madrid: Arán Ediciones; 2006. p. 134.
2. Kadowaki M, Nagashima T, Sakata H, Sakakibara M, Sangai T, Nakamura R, et al. Ectopic breast tissue in axillary lymph node. *Breast Cancer*. 2007 ; 14: 425-8.
3. Atwal GS, O'Connor SR, Clamp M, Elston CW. Fibroadenoma occurring in supernumerary breast tissue. *Histopathology*. 2007 ; 50: 513-4.
4. Eroglu A. Fibroadenoma in supernumerary breast. *J BUON*. 2007 ; 12: 285-6.
5. Bertó J, Peña L. . Polimastia y tejido mamario accesorio. *Piel*. 2005 ; 20 (10): 483-4.
6. Kajava Y. The proportions of supernumerary nipples in the Finnish population. *Duodecim*. 1915 ; 1: 143-70.
7. Aliaga N, Ibarra A, Neira P, Contreras L. Fibroadenoma en mama axilar supernumeraria. Reporte de un caso. *REV MED CLIN CONDES*. 2010 ; 21 (2): 329-33.
8. Rocha Vidal C, Resende Paulinelli R, de Freitas Junior F, de Sousa J, Rebouças Moreira MA, Martins de Araújo LM. Carcinoma primário de mama acessória axilar. Relato de caso. *Rev Bras Ginecol Obstet [revista en Internet]*. 2000 [cited 22 Abr 2013] ; 22 (5): [aprox. 9p]. Available from: http://www.scielo.br/scielo.php?script=sci_arttext&pid=S0100-72032000000500009&lang=pt.
9. Sampaio Neto LF, Barbo MLP, Menegoci JC. Polimastia axilar: aspectos morfológicos. *Rev Bras Ginecol Obstet*. 1994 ; 16: 182-4.
10. Guerra Cabrera JM, Antelo Gordillo ME. Mama supernumeraria. Presentación de un caso. *Medisur [revista en Internet]*. 2010 [cited 22 Abr 2013] ; 8 (3): [aprox. 5p]. Available from: <http://www.medisur.sld.cu/index.php/medisur/article/view/1071>.
11. Grossl NA. Supernumerary breast tissue: historical perspectives and clinical features. *South Med J*. 2000 ; 93: 29-32.