

PRESENTACIÓN DE CASO

Hemorragia intracerebral. Presentación de un caso

Intracerebral Hemorrhage. A Case Presentation

Idaylí Pérez Rodríguez¹ Dianarelys Villafuerte Delgado¹ Rubén Bembibre Taboada¹ Inti Santana Carballosa¹

¹ Hospital provincial universitario Dr. Gustavo Aldereguía Lima, Cienfuegos, Cienfuegos, Cuba, CP: 55100

Cómo citar este artículo:

Rodríguez I, Villafuerte-Delgado D, Bembibre-Taboada R, Santana-Carballosa I. Hemorragia intracerebral. Presentación de un caso. **Medisur** [revista en Internet]. 2007 [citado 2022 Dic 6]; 5(1):[aprox. 5 p.]. Disponible en: <http://www.medisur.sld.cu/index.php/medisur/article/view/239>

Resumen

Se presenta el caso de una paciente femenina, de 70 años de edad, portadora de enfermedad cerebrovascular tipo hemorragia intracerebral y forma de presentación como subtipo hemorragia cerebromeningea Le Roux 2, con factores agravantes para mal pronóstico de causa neurológica y por diversas complicaciones, que evolucionó en el servicio de Terapia Intensiva Clínica del Hospital Universitario "Dr. Gustavo Aldereguía Lima" de Cienfuegos. Con la conducta asumida según guías de prácticas clínicas por protocolo de actuación de la citada institución asistencial se logró que de un estado por escala de Rankin de 5, al ingreso, egresara con Rankin 3 y una supervivencia hasta el momento con última evaluación de Rankin 2.

Palabras clave: hemorragia cerebral, trastornos cerebrovasculares, prácticas clínicas

Abstract

A 70 year-old female patient suffering from a cerebrovascular disease intracerebral hemorrhage type and presented as Le Roux 2 cerebromeningeal hemorrhage subtype with factors for a bad prognosis of neurologic causes and, for diverse complications which evolved in the clinical intensive care service at the University hospital "Dr. Gustavo Aldereguía Lima" in Cienfuegos city. According to the management stated in the clinical practice guideline of the protocol intervention of this health institution an achievement was obtained when the patient passed from a Rankin 5 state at the admission of the hospital to a Rankin 3 state at the time of discharging from the institution. The survival rate at the time of the last evolution was a Rankin 2.

Key words: cerebral hemorrhage, cerebrovascular disorders, clinical clerkship

Aprobado:

Correspondencia: Idaylí Pérez Rodríguez. editorial@jagua.cfg.sld.cu

INTRODUCCIÓN

Las enfermedades cerebro vasculares constituyen la tercera causa de muerte en Cuba y en muchos países del mundo; a los procesos hemorrágicos se le atribuye la más elevada letalidad por estas.¹ El advenimiento de las modernas técnicas de neuroimagen implicó un cambio radical en el diagnóstico y conducta ante estos enfermos, en los que el diagnóstico clínico presuntivo puede ser erróneo, máxime cuando su presentación es atípica o dibuja un territorio vascular específico. Una disminución en los reportes de tasas de mortalidad por hemorragia intracerebral a causa de hemorragias intraparenquimatosas, sobre todo pequeñas, antes interpretadas como eventos isquémicos cuando no se disponía de la tomografía computadorizada, trajo consigo una revolución diagnóstica y conductual ante estos enfermos, adquiriendo la tomografía computadorizada y otros estudios de neuroimagen, como la resonancia magnética nuclear, un valor cada vez mayor en la medida que se han perfeccionado, incluyendo los actuales estudios con difusión y perfusión. Todo esto llevó a la instauración de cadenas asistenciales en el neuroictus y el establecimiento de guías de prácticas clínicas nacionales con protocolos de actuación institucionales.²⁻³

Estudios efectuados en la región central del país y en nuestra provincia evidencian elevadas tasas de mortalidad y líneas de tendencia crecientes en nuestro territorio.^{4,5} No obstante, investigaciones efectuadas evidencian las posibilidades de prestación de servicios con óptima calidad para estos enfermos con un promisorio porvenir a corto plazo.⁶ La admisión

de estos enfermos en las Unidades de Cuidados Intensivos, Unidades de Ictus u otros servicios especializados en la atención a este grupo de entidades donde se define su letalidad, es preconizado por el Programa Nacional para la prevención y el control de las enfermedades cerebrovasculares^{7,8} que indica la incorporación de índices clinimétricos y sistemas pronósticos que permiten una mejor atención a los pacientes. Dentro de los sistemas citados para la hemorragia intracerebral existen los clínicos y los de neuroimagen; los más utilizados son el HIC score y Le Roux respectivamente, este último para hemorragias cerebromeningeas o hemorragias intraventriculares.

Por todo lo anterior decidimos publicar este caso, del mal pronóstico y, sin embargo, de evolución satisfactoria.

PRESENTACIÓN DEL CASO

Paciente femenina, de 70 años de edad, de color de piel blanca, natural de la provincia de Cienfuegos, de ocupación ama de casa, con antecedentes de operación de mama por neoplasia, con radical de mama seis meses previos al ingreso, que presentó cuadro de cefalea intensa acompañada de náuseas y vómitos, pérdida de la visión, relajación de esfínteres, y pérdida de la fuerza muscular del hemicuerpo izquierdo, motivo por el cual es transferida al hospital "Dr. Gustavo Aldereguía Lima", donde se ingresa en Terapia Intensiva Clínica para estudio y tratamiento. Se le efectuó tomografía computadorizada. (Figuras 1 y 2)

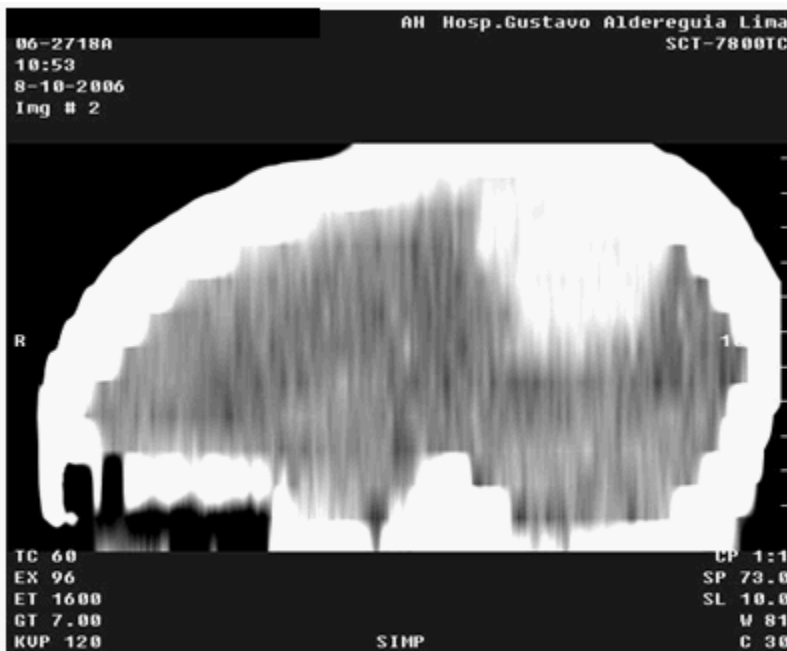


Figura No. 1. Tomografía computadorizada inicial de cráneo. Vista de reconstrucción

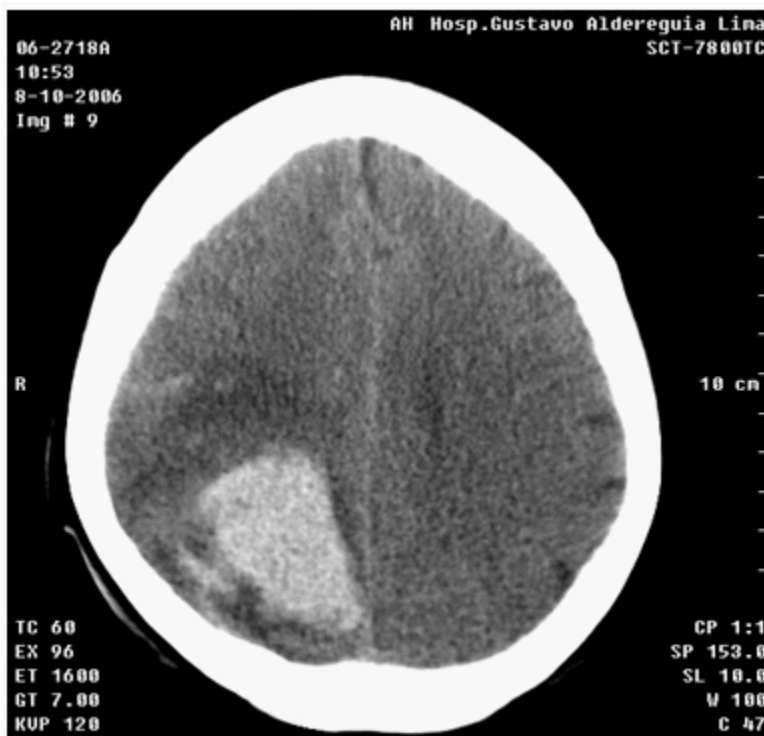

Figura No. 2. Tomografía computadorizada inicial de cráneo

La paciente evolucionó del 8-10-2006 al 30-10-2006, con transferencia a su domicilio.

Durante su estadía presentó como

complicaciones: sepsis respiratoria alta y baja, trombosis venosa profunda, resangramiento con apertura al sistema ventricular de la hemorragia intraparenquimatosa. (Figura 3)

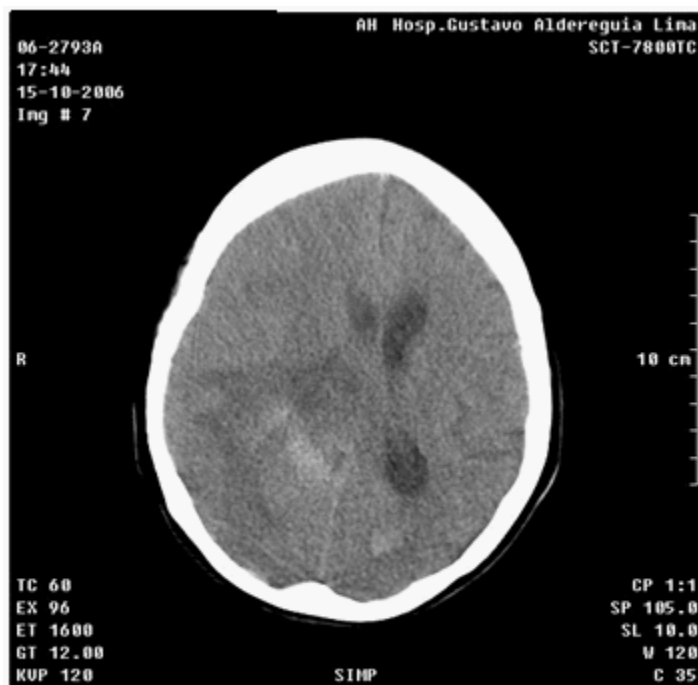

Figura No. 3. Tomografía computadorizada evolutiva de cráneo

Llevó tratamiento con depletantes, neuroprotectores, antibióticos, fisioterapia de rehabilitación, analgésicos tipo opiodes y agentes hemorreológicos.

Por el estado previo, la entidad de base y complicaciones presentadas se reportó siempre grave y su pronóstico fue muy reservado, no obstante evolucionó de forma favorable con recuperación parcial de su estado

de discapacidad.

Con la conducta asumida según guías de prácticas clínicas por protocolo de actuación de la citada institución asistencial se logró que de un estado por escala de Rankin de 5, al ingreso, egresara con Rankin 3 y una supervivencia hasta el momento con última evaluación de Rankin 2.

Luego de su egreso se efectuó tomografía evolutiva. (Figura 4)

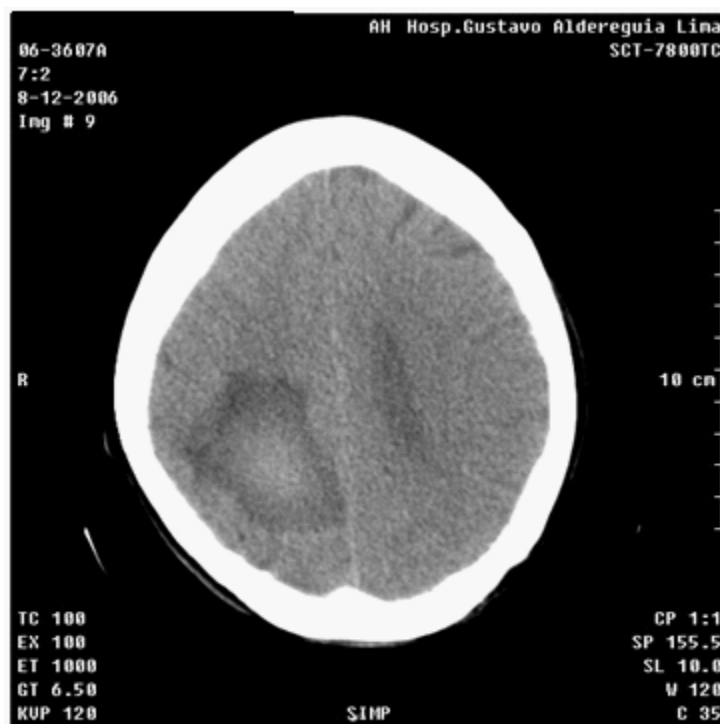


Figura No. 4. Tomografía computadorizada evolutiva, después del egreso

CONCLUSIONES

Existen pacientes con evolución atípica según su enfermedad, índices clinimétricos y neuroimagenológicos, aunque el valor de estas mensuraciones es incuestionable debe tenerse presente la atipicidad de evolución en algunos enfermos.

REFERENCIAS BIBLIOGRÁFICAS

1. Kidwell CS, Liebeskind DS, Starkman S, Saber JL. Trends in acute ischemic stroke trials through the 20th century. *Stroke*. 2001;32(6):1349-1359.
2. Isasia Muñoz T, Vivancos Mora J, Galán Arco C. Cadena asistencial del ictus. Protocolo de actuación en urgencias hospitalarias. *Emergencias*. 2001; 13:178-187.
3. Bembibre R. Guías de Buenas Prácticas Clínicas en enfermedad cerebrovascular.[en línea]. 2006. [citado: enero del 2007]. Available from: <http://www.gal.sld.cu/gbp/GBP-Principal.htm>

[//www.gal.sld.cu/gbp/GBP-Principal.htm](http://www.gal.sld.cu/gbp/GBP-Principal.htm) acceso el.

4. Bembibre R, Soto A, Díaz D, Hernández A. Epidemiología de la enfermedad cerebrovascular hemorrágica en la región central de Cuba. *Rev Neurol*. 2001; 33(7):601-604.
5. Bembibre R, Perez I, Orduñez P, Iraola M, Jova J, Roque J. Líneas de tendencia de enfermedades cerebrovasculares en la provincia de Cienfuegos. *Medisur*[seriada en Internet]. 2006 [citado: enero del 2007]; 1(2).[aprox. p]. Available from: <http://www.medicina.cuba>
6. Orduñez P, Iraola M, Bembibre R. Cuba, better care for stroke. *BMJ*. 2006;332(551): 345-8.
7. Cuba. Ministerio de Salud Pública. Programa Nacional de Prevención y Control de las Enfermedades Cerebrovasculares. La Habana:Ministerio de Salud Pública. 2000
8. Bembibre Taboada R, García Gómez C, Santos Peña M. Evaluación de un Programa para la atención de pacientes con Enfermedad cerebrovascular. *Rev Cubana Med*. 2002;42(1):20-24.

