

PRESENTACIÓN DE CASO

Liquen escleroso atrófico genital y extragenital diseminado. Presentación de un caso**Disseminated Genital and Extragenital Lichen Sclerosus et Atrophicus. A Case Report**

Odisa Mildres Cortés Ros¹ Francisco Nelson Matos Figueredo¹ Trenny Gahona Kross¹ Lourdes Villacrés Medina¹

¹ Hospital Clínico Quirúrgico Docente Celia Sánchez Manduley, Manzanillo, Granma, Cuba

Cómo citar este artículo:

Cortés-Ros O, Matos-Figueredo F, Gahona-Kross T, Villacrés-Medina L. Liquen escleroso atrófico genital y extragenital diseminado. Presentación de un caso. **Medisur** [revista en Internet]. 2013 [citado 2022 Ene 21]; 11(6):[aprox. 4 p.]. Disponible en: <http://www.medisur.sld.cu/index.php/medisur/article/view/2344>

Resumen

El liquen escleroso y atrófico es una enfermedad inflamatoria crónica de la piel de causa no bien definida. Es usualmente más frecuente en mujeres entre la cuarta y quinta década de la vida y la localización habitual es la genital, las lesiones extragenitales son poco frecuentes. Con el objetivo de comunicar esta asociación poco frecuente, se presenta el caso de paciente femenina de 77 años de edad, con lesiones genitales y extragenitales diseminadas, con el diagnóstico clínico de liquen escleroso atrófico genital y extragenital diseminado, corroborado por estudio histológico. Se prescribió tratamiento con ungüento de esteroides tópicos de alta potencia, con lo que mejoraron las lesiones de la piel y desapareció el prurito.

Palabras clave: liquen escleroso y atrófico, informes de caso

Abstract

Lichen sclerosus et atrophicus is a chronic inflammatory skin disease of unknown causes. It occurs more frequently in women between the fourth and fifth decade of life. Genital areas are a common location for this disorder; extragenital lesions are rare. In order to communicate this uncommon association, a case of a 77-year-old female patient with disseminated genital and extragenital lesions is presented. She was clinically diagnosed with disseminated genital and extragenital lichen sclerosus et atrophicus, which was confirmed by a histological study. Treatment with high-potency topical steroids was prescribed, leading to the improvement of the skin lesions and the disappearance of pruritus.

Key words: lichen sclerosus et atrophicus, case report

Aprobado: 2013-10-09 09:19:26

Correspondencia: Odisa Mildres Cortés Ros. Hospital Clínico Quirúrgico Docente Celia Sánchez Manduley. Manzanillo, Granma. odismil@grannet.grm.sld.cu

INTRODUCCIÓN

El liquen escleroso (LE) es una dermatosis crónica inflamatoria poco frecuente, de etiología desconocida, con un origen multifactorial. Es conocido también con el nombre de balanitis xerótica obliterans en los hombres y craurosis vulvar en las mujeres y su descripción como entidad independiente o asociada casualmente a otras enfermedades ha variado en el tiempo, hasta que la Sociedad Internacional para el Estudio de la Patología Vulvovaginal, en 1976, adoptó el nombre de LE y se unificó así la terminología.¹

Su prevalencia en la población general es de 1/300-1000 individuos. En un 85-98 % de los casos se localiza en la región ano genital y solo un 15-20 % en la región extragenital.²

En consultas especializadas es frecuente diagnosticar en pacientes de uno y otro sexo esta dermatosis; sin embargo las lesiones observadas en todos ellos han sido de localización exclusiva en genitales externos y ano; excepto dos casos en tronco, muy pequeñas y con evolución tórpida. Este es el primer reporte con lesiones genitales y extragenitales diseminadas, lo cual unido a la edad inusual de presentación en la paciente, motivó la publicación del caso.

PRESENTACIÓN DEL CASO

Paciente femenina, de 77 años de edad, que acudió al Servicio de Dermatología del Hospital Clínico Quirúrgico Docente Celia Sánchez Manduley, de Manzanillo, refiriendo que hacía aproximadamente dos años le comenzaron a aparecer "manchas blancas en genitales" que fueron interpretadas como una micosis superficial. Para ello llevó tratamiento con ketoconazol en crema, durante un mes, sin que tuviera mejoría.

Aproximadamente a los tres meses notó que aparecieron otras manchas parecidas a las anteriores, pero algo elevadas, en el pecho, espalda, piernas y brazos. Progresivamente aumentaban de tamaño, se unían unas con otras y formaban placas que se cubrían finalmente de "escamas blancas"; acompañándose de prurito leve, sin ritmo-horario.

Como antecedentes patológicos personales refirió: hipertensión arterial y gastritis crónica.

Antecedentes patológicos familiares: diabetes mellitus tipo II (hermana).

Examen físico dermatológico (datos positivos)

Lesiones maculares hipocrómicas localizadas en tórax anterior (Figura 1.A); abdomen y en espalda (Figura 1.B). Lesiones similares de mayor tamaño en superficie de extensión en miembros superiores, muslos y cara externa y pliegues de flexión de las piernas, algunas simétricas y bilaterales, entre 0,5 cm - 20 cm de diámetro; color marfileño o blanco porcelana, forma redondeada y otras ovaladas; de bordes bien regulares, definidos y algunos de ellos con un anillo a su alrededor ligeramente pigmentado; induradas con superficie algo atrófica y escamosa, blancas, pequeñas, de difícil desprendimiento, secas. (Figura 2.A). Otras placas con tapones queratósicos foliculares que simulan comedones (Figura 2.B); acompañado de prurito intenso, en paroxismos y sin relación ritmo ni horario.

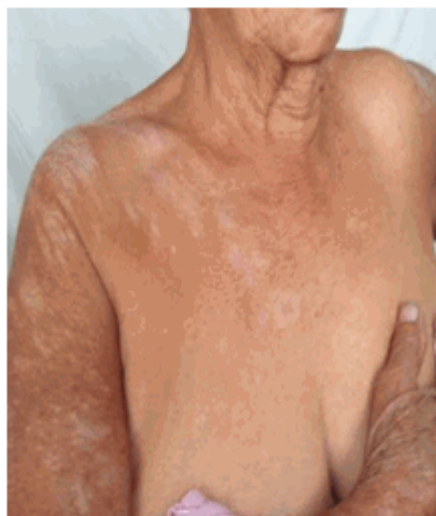

Figura 1. A. Lesiones en tórax y brazo derecho.

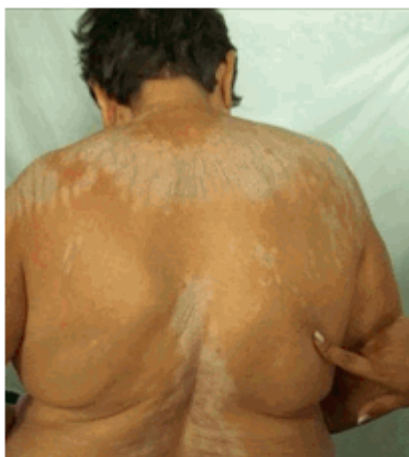

Figura 1. B. Lesiones en la espalda.

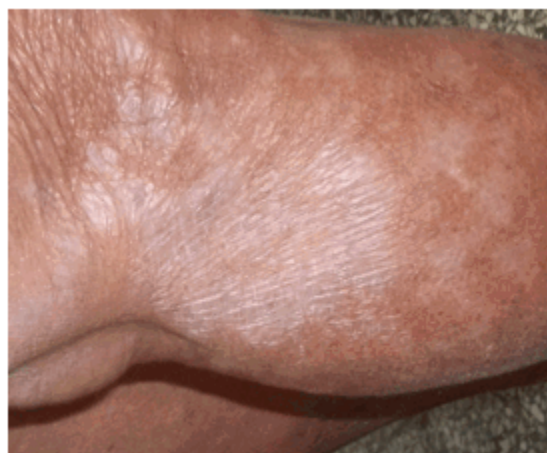

Figura 2. A. Placa marfileña en pierna derecha.

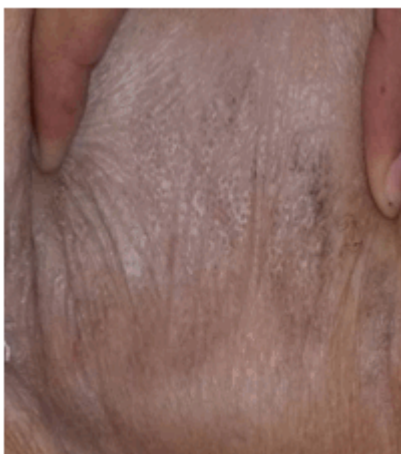

Figura 2. B. Aspecto comedónico o cribiforme

Región genital: presenta mácula acrómica que abarca casi la totalidad de los labios mayores y menores; bordes bien definidos, los cuales se extienden fuera de estos aproximadamente 2,5 cm, de contornos más o menos redondeados, de superficie lisa, seca y atrófica, adoptando forma en 8, en ojo de cerradura o reloj de arena. Prurito discreto. (Figura 3).

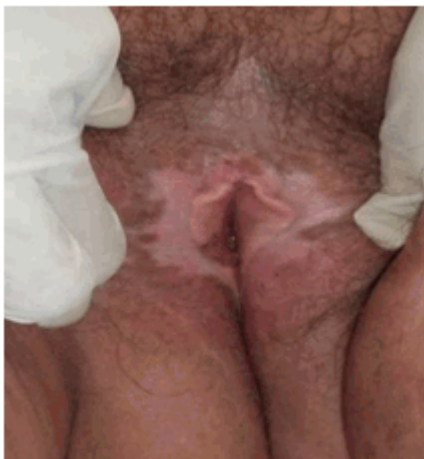

Figura 3. Aspecto de genitales externos.

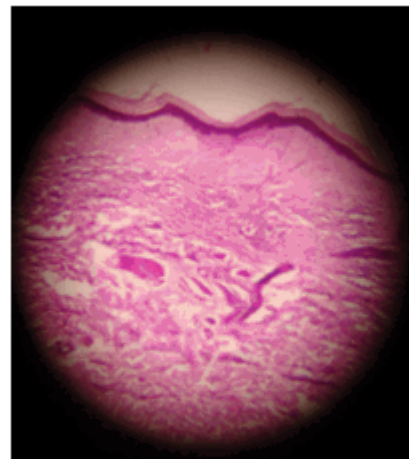


Figura 4. Imagen histológica de piel de la espalda (20 x)

No se constató afectación de la mucosa oral, ni faneras.

Se interconsultó con la especialidad de Obstetricia y Ginecología, sin hallazgos de relevancia.

La química sanguínea y pruebas hormonales resultaron normales.

Se tomaron biopsias de piel en lesión genital (No. 1) y otra en la espalda (No. 2), esta última con el objetivo de descartar una morfea en placa superpuesta y un liquen plano, variedad atrófica, ambas clínicamente muy parecidas.

Ambas biopsias, con tinción hematoxilina y eosina arrojaron hiperqueratosis. Además de atrofia de la capa mucosa de Malpighio con degeneración hidrópica de la capa basal, edema y homogenización del colágeno en dermis superior, así como infiltrado inflamatorio linfocitario en banda. Los dos primeros hallazgos más evidentes en la lesión genital y el resto en la región de la espalda. (Figura 4).

Se le explicó a la paciente sobre su enfermedad, entre otras medidas generales. Por el número considerable de lesiones, gran tamaño y extensión se prescribió ungüento de esteroides tópicos de alta potencia dos veces/día durante un mes y por vía interna antihistamínicos a la dosis habitual en el adulto mayor.

Se realizó seguimiento mensual en el primer trimestre y luego trimestral el primer año. Se ha constatado una discreta mejoría de las lesiones, excepto la genital y desaparición del prurito. En cada reconsulta se realiza una evaluación clínica con vistas fotográficas comparativas y exámenes complementarios.

DISCUSIÓN

Lo más frecuente es que esta enfermedad se inicie sin que exista ningún factor precipitante conocido, como ocurrió en esta paciente. El interrogatorio, la exploración física y complementaria realizada no arrojó infecciones genitales previas; antecedentes de traumatismos como radioterapia, cirugías abdominales o vacunación; focos sépticos, ni alteraciones hormonales respectivamente, como suele suceder.³⁻⁵

Tampoco fue posible encontrar influencia genética en los miembros de la familia, ni otro tipo de dermatosis. Interesante resultó la edad de presentación, pues las lesiones aparecieron muchos años después de la menopausia.

Estudios recientes muestran evidencias de su etiología multifactorial con una base autoinmune.

Confirman este evento, una historia familiar positiva de la enfermedad, relacionado con el HLA DQ7 y HLA A29 E B44 y asociados a otras dermatosis autoinmunes, como: alopecia areata, vitíligo, diabetes mellitus y enfermedades tiroideas.⁶

Existen dos formas de presentación clínica: genital y extra-genital. La más frecuente es la forma genital pura, pero entre un 15 y 20 % de estos pacientes poseen afección extra-genital concomitante,⁷ forma de presentación en este caso, ya que estaban afectadas las zonas de mayor frecuencia: hombros y cuello, zonas submamarias, cara interna de los muslos, antebrazos⁸ y otras como abdomen, espalda y piernas, sin embargo no cubría más del 50 % de piel; por lo cual se describió como una forma diseminada y no generalizada.

Es conocido su asociación a los carcinomas epidermoide y verrucoso de localización ano genital, además de alteraciones moleculares oncogénicas independientes de la infección por virus del papiloma humano (VPH).² Su ausencia a pesar del número considerable de lesiones, fue atribuida al poco tiempo de evolución de la enfermedad.

Caso muy raro es el liquen escleroatrófico generalizado⁷ cuando se encuentra afectado más del 50 % de la superficie corporal; motivo por el cual se reafirma que este caso fue descrito como una forma extragenital diseminada y no generalizada.

Por su parte Borda, lo ubica dentro de lo que denomina "síndrome de las escleroatrofias circunscritas", junto con la morfea, la atrofia brillante de Gougerot, la esclerodermia lilácea y la atrofodermia idiopática de Pasini-Pierini,⁹ criterio compartido por los autores de este trabajo, por las lesiones elementales de atrofia y esclerosis y su semiografía, dados en una disminución del espesor y de la consistencia de la piel, con pérdida de la elasticidad traducidos clínicamente en el tinte nacarado, el brillo y el aspecto liso que se compara con el papel de cigarrillo, con pliegue cutáneo provocado.

Se concluye el caso como liquen escleroso atrófico genital y extragenital diseminado, sin relación posmenopáusica, que además de poco frecuente presentó mejoría clínica de las lesiones y desaparición del prurito con el uso de ungüento esteroideo tópico de alta potencia.

REFERENCIAS BIBLIOGRÁFICAS

1. López Bertrán JM, Renis FM, Stefanazzi MH, Simionato C, Saponaro AE, Vigovich F, et al. Liquen escleroso extragenital ampollar y hemorrágico: a propósito de un caso. Rev Argent Dermatol [revista en Internet]. 2010 [cited 23 Nov 2012]; 91 (2): [aprox. 11p]. Available from: http://www.scielo.org.ar/scielo.php?script=sci_arttext&pid=S1851-300X2010000200005.
2. Gutiérrez-Pascual M, Vicente-Martín FJ, López-Estebanz JL. Liquen escleroso y carcinoma escamoso. Actas Dermosifiliogr. 2012 ; 103 (1): 21-8.
3. Wolf K, Johnson R. Liquen Escleroso y Atrófico. In: Fitzpatrick T. Atlas en color y sinapsis de dermatología clínica. 6ta. ed. Buenos Aires: Médica Panamericana; 2010. p. 397-413.
4. Monsálvez V, Rivera R, Vanaclocha F. Liquen escleroso. Actas Dermosifiliogr. 2010 ; 101 (1): 31-8.
5. Bonavía P, de Pablo A, Anaya J, Valdez R. Placa escleroatrófica en dorso. Dermatol Argent. 2010 ; 16 (4): 300-2.
6. Braga Peixoto A, Medina Vilela G, Tanus Luz A, Grassini da Silva L. Líquen escleroso e atrófico em criança com história de abuso sexual. Relato de caso. Rev Soc Bras Clin Med. 2013 ; 11 (1): 92-3.
7. Quijano E, Onton J, Fuertes C. Sistematización del estudio de las formas clínicas de liquen escleroso y atrófico en adultos. Dermatol Perú. 2007 ; 17 (1): 15-20.
8. Dalziel K, Shaw S. Lichen Sclerosus. BMJ. 2010 ; 340: 731.
9. Borda J. Formas clínicas del liquen escleroso y atrófico. Arch Arg Derm. 1967 ; 2: 89-103.