PRESENTACIÓN DE CASO

Utilidad del intervencionismo coronario percutáneo en el fallo de la cirugía de revascularización miocárdica. A propósito de un caso

Percutaneous coronary intervention in the failure of myocardial revascularization surgery. Regarding with a case

Adrián Naranjo Dominguez[1] Ronald Aroche Aportela[1] Myder Hernández Navas[1] Angel Obregón Santos[1] Lázaro Aldama Pérez[1]

[1] Centro de Investigaciones Médico Quirúrgico, La Habana, La Habana, Cuba

Cómo citar este artículo:
Naranjo-Dominguez A, Aroche-Aportela R, Hernández-Navas M, Obregón-Santos A, Aldama-Pérez L. Utilidad del intervencionismo coronario percutáneo en el fallo de la cirugía de revascularización miocárdica. A propósito de un caso. **Medisur** [revista en Internet]. 2019 [citado 2026 Mar 29]; 17(2):[aprox. 7 p.]. Disponible en: https://medisur.sld.cu/index.php/medisur/article/view/4019

Resumen

El número de procedimientos coronarios en los pacientes que han sufrido anteriormente de revascularización miocárdica, aumentan con el paso de tiempo a consecuencia de un incremento de la esperanza de vida. Repetir un procedimiento de revascularización miocárdica, ya sea quirúrgico o intervencionista, es notablemente diferente. El perfil de alto riesgo, la complejidad técnica exigida unido a la comorbilidades, además de la compleja anatomía coronaria y degeneración de injertos, hacen del procedimiento todo un reto. Se presenta el caso de una mujer de 60 años de edad, con antecedentes de hipertensión arterial de 25 años y diabetes mellitus tipo 2 de 10 años de evolución respectivamente, sometida a cirugía de revascularización coronaria con fallo precoz y tardío de los injertos.

Palabras clave: intervención coronaria percutánea , revascularización miocárdica, informes de casos

Abstract

The number of coronary procedures in patients, who have suffered myocardial revascularization, increases as time passes by as a result a higher life expectancy. Repeating a myocardial revascularization procedure, either as a surgery or as an intervention is noticeably different. The high risk profile, added to the technical complexity demanded and the complex coronary structure and graft degeneration makes the procedure a challenge. A case of a 60 year old woman is presented with antecedent of hypertension and a type 2 diabetes mellitus of a 25 and 10 years progress respectively who underwent a coronary revascularization with early and late failure of graft.

Key words: coronary , myocardial , revascularization , case reports

Aprobado: 2019-02-12 10:37:55

Correspondencia: Adrián Naranjo Dominguez. Centro de Investigaciones Médico Quirúrgico anaranjod90@gmail.com

INTRODUCCIÓN

La enfermedad coronaria isquémica continúa como la mayor causa de mortalidad en países desarrollados.[1-2] Fundamentalmente desde la segunda mitad del siglo pasado, se han producido grandes avances en el conocimiento de la fisiopatología y en su tratamiento, facilitando una mayor eficacia en su control. Dentro de este grupo de pacientes son notablemente importantes los pacientes con lesiones en el tronco coronario izquierdo (TCI) o con enfermedad arterial coronaria multivaso (EACM), ambos grupos suelen incluirse en la categoría de enfermedad arterial coronaria compleja. La cirugía de revascularización miocárdica (CRM) se introdujo en 1964[3] donde se le atribuyó a Sabiston el primer injerto aortocoronario con safena invertida. Una década después en 1977, Andreas Gruentzig realizó la primera angioplastia a un paciente portador de una angina inestable aguda con una lesión crítica en el tercio proximal de la arteria descendente anterior (DA).[4] La controversia entre el intervencionismo coronario percutáneo (ICP) y la CRM por mucho tiempo estuvo firmemente presente en la comunidad cardiológica internacional, por esa razón radica la gran repercusión que instauró el estudio SYNTAX[5] en el que, por primera vez, se comparan resultados en los grupos más complejos de lesión de tres vasos y de TCI. Los resultados del ensayo mostraron que la CRM comparada con el ICP está asociada a una más baja proporción de eventos adversos cardíacos o cerebrovasculares al año entre los pacientes con enfermedad de tres vasos o TCI (o ambos). Además, las proporciones de muerte e infarto del miocardio, fueron similares entre CRM e ICP y la proporción de “stroke” aumentó con la cirugía, considerando que la proporción de repetir la revascularización aumentó tras el ICP. El seguimiento de la cohorte de pacientes a los 5 años reafirmó los resultados del ensayo aconsejando que la CRM debe seguir como la norma de cuidado para los pacientes con las lesiones complejas.[6] A propósito del tema se presenta el siguiente caso.

PRESENTACIÓN DE CASO

Paciente femenina de 60 años de edad, con historia de dolor precordial típico retroesternal , que aparece durante los esfuerzos de moderada intensidad e irradiación al brazo izquierdo, de duración menor de 30 min y alivio con administración de nitroglicerina con el reposo, acompañados de sudoraciones. Estos episodios se intensificaron con frecuencia e intensidad por lo que es remitida a nuestro centro con diagnóstico clínico de angina de empeoramiento progresivo con prueba de esfuerzo positiva, con alta probabilidad de enfermedad isquémica de tres vasos. Los antecedentes patológicos eran: hipertensión arterial de 25 años de evolución y diabetes mellitus tipo 2 de 10 años de evolución bajo tratamiento con insulina; así como historia familiar de diabetes mellitus tipo 2 e hipertensión arterial (1era línea generacional)

Hábitos tóxicos: Fumadora de cigarros en los últimos 20 años.

Al ingreso no presentaba datos positivos de interés al examen físico.

Electrocardiograma de 12 derivaciones en reposo: Normal.

Exámenes complementarios: Hemograma: Hb 100g/L. La analítica sanguínea mostró como resultados positivos un ácido úrico en 447umol/L y una GGT en 179 U/L, el resto de los perfiles renal y hepático normales. Lipidograma entre valores normales.

El ecocardiograma transtorácico mostró una hipocinesia anteroseptal, medio y apical con una fracción de eyección del ventrículo izquierdo de 42% determinada mediante el método Simpson, aurícula izquierda dilatada con un diámetro de 44 mm en vista eje largo paresternal. Se determinó mediante doppler pulsado y tisular un patrón de relajación pseudonormalizado. El doppler color evidenció Jets de regurgitación mitral y aórtica ligero, esta última limitada al tracto de salida del ventrículo izquierdo. Finalmente, se interpreta una disfunción sistólica del ventrículo izquierdo de ligera a moderada etiología isquémica con disfunción diastólica grado II, así como una enfermedad valvular degenerativa con insuficiencias valvulares aórtica y mitral ligeras.

Al tener en cuenta el cuadro clínico, los factores de riesgo cardiovascular presentes y la positividad de la prueba de esfuerzo, junto con la evidencia encontrada en ecocardiografía se decide realizar coronariografía que mostró arteria coronaria derecha (CD) con lesión localizada y única de 100% en 1/3 proximal que recibía circulación colateral de la arteria descendente anterior (DA) y arteria circunfleja (Cx) de intensidad II. Tronco de la arteria coronaria izquierda (TCI) con lesión localizada y única de

 ISSN 1727-897X

90% en 1/3 distal. (Figura 1).

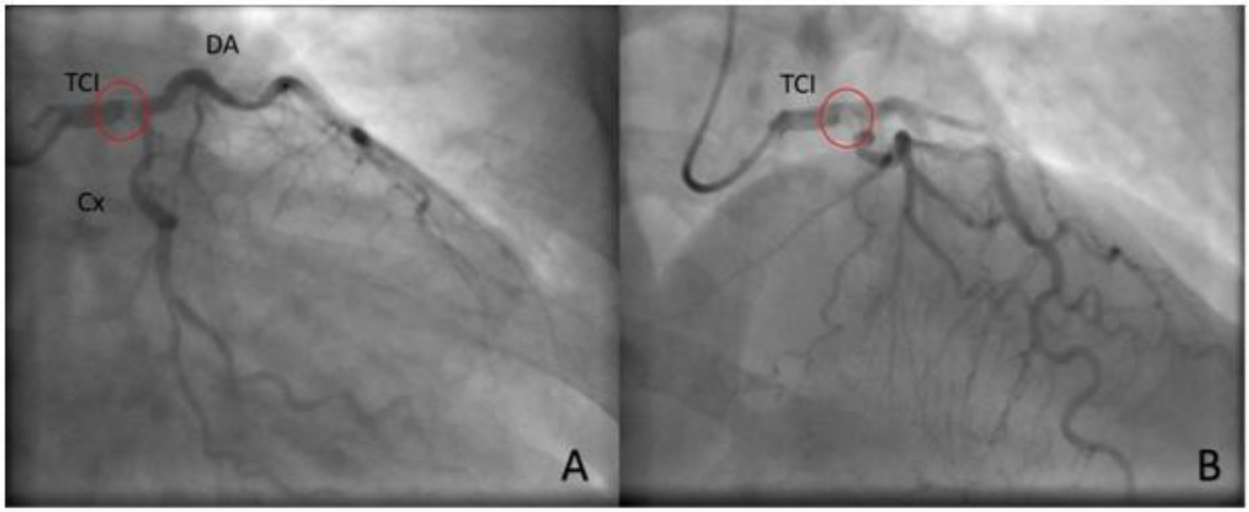

Figura 1: A. Vista oblicua anterior derecha posición caudal. **B.** Vista oblicua anterior derecha posición caudal. Nótese en ambas la lesión del TCI. (tronco coronario izquierdo) Cx (arterial circunfleja) DA (arteria descendente anterior)

Se calcula un score SYNTAX de 34 puntos. El caso es valorado por un equipo compuesto por dos cardiólogos hemodinamistas, dos cirujanos cardiovasculares y un cardiólogo clínico quienes luego de valorar la complejidad anatómica de las lesiones, el alto puntaje del score SYNTAX así la existencia de diabetes mellitus tipo 2 de difícil control, deciden derivar el caso al equipo quirúrgico, quien realizó cirugía de revascularización miocárdica colocando puentes venosos de safena aorto coronario a 1era marginal izquierda, descendente posterior y anastomosis arteria mamaria izquierda- DA, sin complicaciones durante el procedimiento.

Durante el post operatorio inmediato se presenta un episodio de edema agudo del pulmón con elevación de enzimas cardíacas y deterioro hemodinámico, ante la sospecha de un fallo precoz del injerto es llevada al salón de hemodinámica donde se confirma: DA con lesión localizada y única de 100% en 1/3 distal en anastomosis arteria mamaria izquierda, corroborando el diagnóstico de infarto perioperatorio de cirugía cardiovascular (infarto tipo 5 según la definición universal de infarto agudo del miocardio) esta última lesión es tratada con colocación de stent active small (triflusal y paclitaxel 2.5 x 28) en injerto previa dilatación con balón de 2.50 mm de ancho y 30 mm de largo, obteniéndose una lesión residual del 0% sin complicaciones durante el proceder, (Figura 2) y es enviada a unidad de cuidados intensivos.

 ISSN 1727-897X

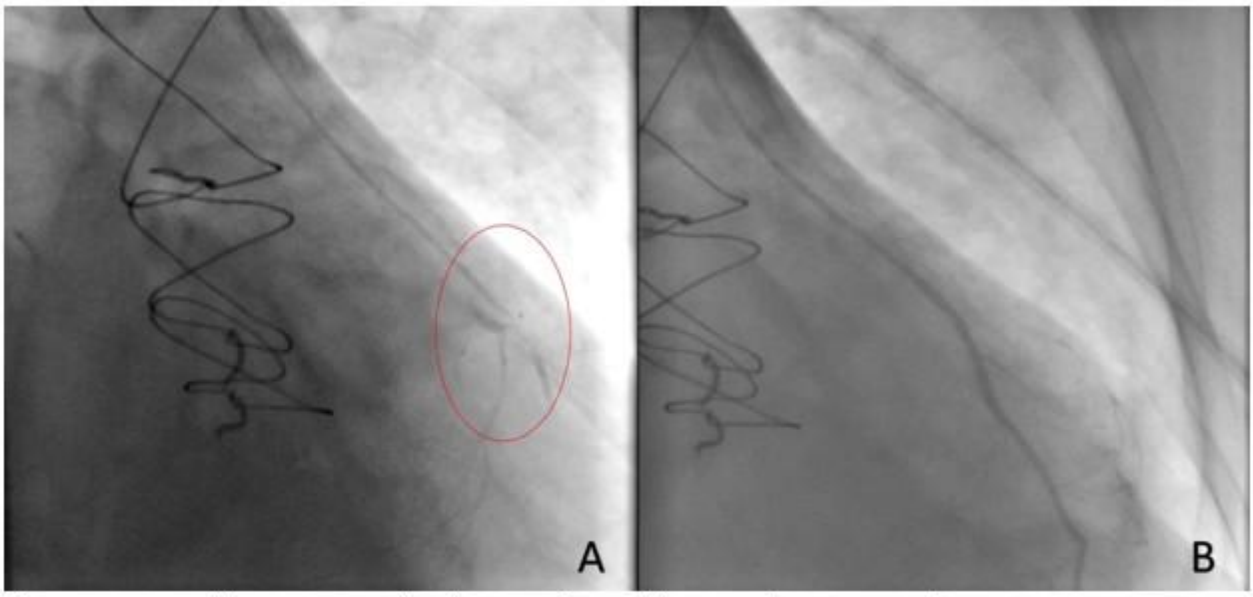

Figura 2: Vista oblicua anterior derecha posición caudal **A.** Lesión DA-Injerto de arteria mamaria interna. **B.** Flujo restaurado luego de la colocación de stent liberador de fármacos (Paclitaxel)

Posteriormente, la paciente evoluciona favorablemente y es dada de alta a los 14 días del post operatorio, con seguimiento en la consulta externa de la institución. A los 3 meses de evolución la paciente retorna a nuestro centro con síntomas típicos de opresión torácica con aumento en su duración y frecuencia. Nuevamente el caso es discutido por el equipo donde se decide realizar nuevo estudio angiográfico coronario que muestra anastomosis arteria mamaria izquierda- DA con lesión difusa, siendo la mayor obstrucción de 100% en 1/3 proximal. DA difusamente enferma en 1/3 distal y lesión de TCI de 90% distal. (Figura 3).

 ISSN 1727-897X

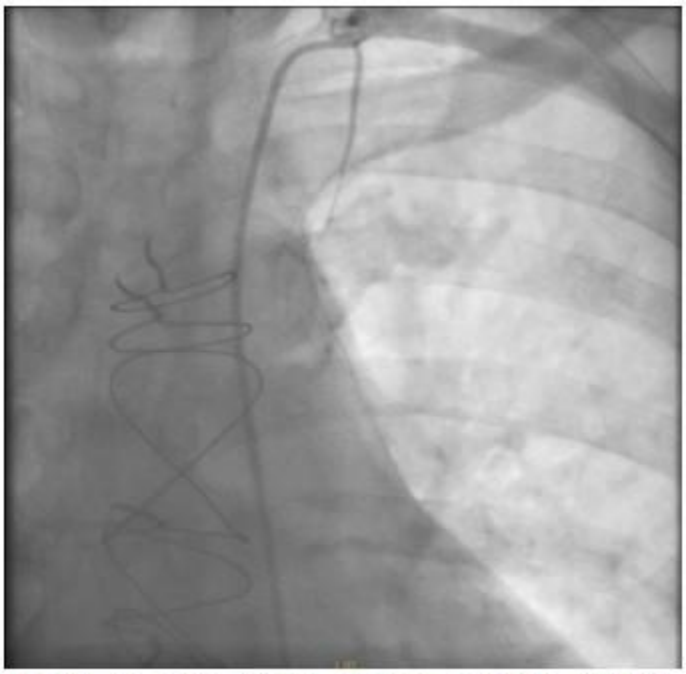

Figura 3: Vista oblicua anterior izquierda posición craneal. Nótese degeneración del injerto arteria mamaria-DA.

Se decide realizar ACTP (angioplastia coronaria transluminal percutánea) del TCI con colocación de stent directo liberador de Sirolimus 3.5-18 mm, pos dilatación con balón 4.0-20 mm, y la paciente sale del salón con estabilidad clínica y hemodinámica. (Figura 4). La paciente es enviada a la unidad de cuidados intensivos con indicaciones de mantener un estricto control glucémico. Es dada de alta al 8vo día post procedimiento, luego de ajustes realizados por la especialidad de endocrinología para el control de la diabetes mellitus, egresa con doble antiagregación plaquetaria (Aspirina y Clopidogrel), estatinas (atorvastatina), así como IECA y beta bloqueadores. Posteriormente presentó una evolución favorable en consultas realizadas a los 3, 6, 12, 24 y 48 meses post procedimiento. En la actualidad continua su seguimiento en nuestra institución.

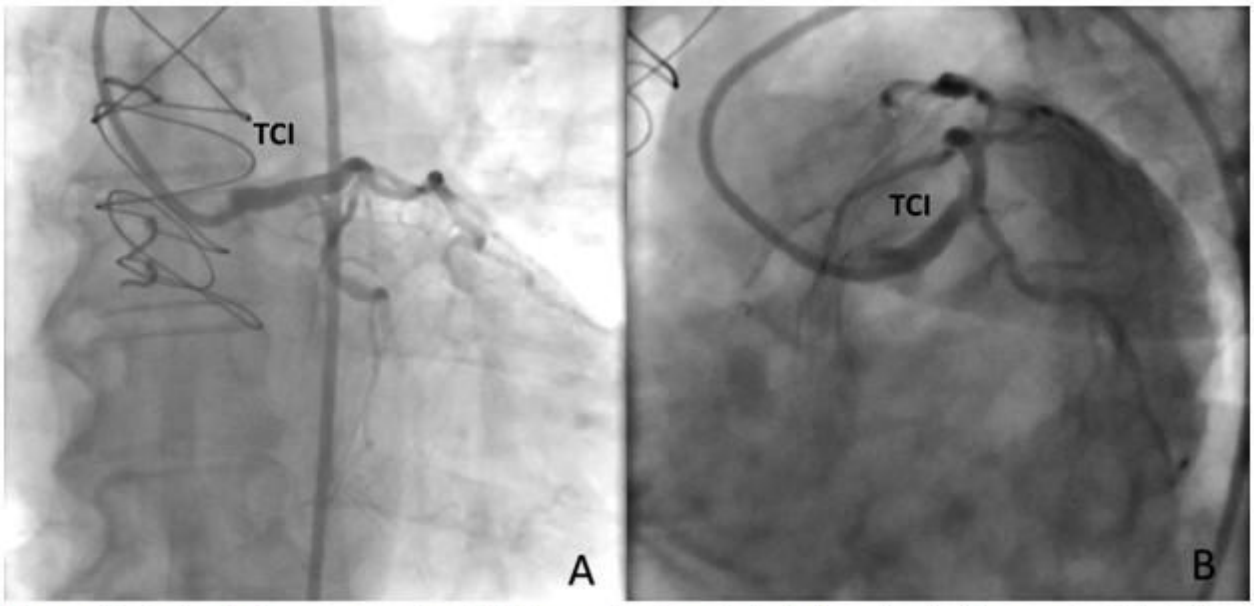

Figura 4: Ambas imágenes muestran TCI luego de colocado stent liberador de fármaco **A.** Vista Oblicua Anterior Derecha posición craneal. **B** Vista Oblicua Anterior izquierda posición caudal.

DISCUSIÓN

Durante varias décadas, la CRM se consideró el estándar de tratamiento para la enfermedad en TCI de pacientes aptos para cirugía, fundamentalmente con base en los resultados del registro CASS.[7] Se ha señalado que dos características fisiopatológicas importantes condicionan negativamente el éxito de la ICP en las lesiones de TCI: a) hasta un 80% de la enfermedad en TCI afecta a la bifurcación la cual tiene más riesgo de reestenosis, y b) hasta un 80% de los pacientes con enfermedad de TCI también tienen EAC multivaso, entidad en la cual la CRM ofrece ventajas en supervivencia independientemente de la presencia de enfermedad de TCI.[8] Es por eso que las recomendaciones actuales para el tratamiento de las lesiones de TCI con puntaje SYNTAX > 32 es la CABG con una indicación y nivel de evidencia de IB.[8]

La tercera definición universal del infarto agudo de miocardio (IMA) reservó el IMA tipo 5 para aquellos eventos coronarios isquémicos asociados a la CRM. El infarto o lesión miocárdica perioperatorio puede ocurrir en algunas fases de la instrumentación del corazón que se requiere durante estos procedimientos, así como en el postoperatorio. El IAM relacionado con la CRM se define arbitrariamente por la elevación de los títulos de los biomarcadores cardiacos > 10 × p99 del límite superior de referencia (LRS) en pacientes con valores basales de cTn normales (≤ p99 del LRS). Además uno de los siguientes: a) nuevas ondas Q patológicas o nuevo BRIHH, b) nueva oclusión de la arteria coronaria nativa o injerto documentada angiográficamente, o c) evidencia por imagen de nueva pérdida de miocardio viable o nuevas anomalías regionales del movimiento de la pared.[9]

Existe fallo precoz del injerto tras la cirugía de revascularización en el 12% de los injertos (AMI izquierda, 7% injertos de vena safena, 8%), determinado por angiografía intraoperatoria, pero solo una minoría (3%) tiene manifestación clínica 464. El fallo del injerto puede ocurrir por defectos en los conductos, errores técnicos en la anastomosis, bajo flujo en el vaso nativo o por competencia de flujo con la arteria nativa.[8, 10]

En el presente caso tras la sospecha de una IMA perioperatorio se decidió la realización de angiografía coronaria a fin de determinar la causa subyacente y definir lo más pronto posible el objetivo terapéutico. Una vez confirmado la sospecha de un fallo de injerto, se decidió ad-hoc la realización de ICP de urgencia al injerto mamario. El ICP en estos casos se reporta como medida más efectiva para reducir la extensión

del infarto comparado con la reintervención por CRM.[11] El objetivo de la ICP es el cuerpo del vaso nativo o del injerto de arteria mamaria, pero debe evitar los injertos de vena safena (IVS) o las anastomosis por el riesgo de embolización o perforación.[8]

Tras la CRM, la isquemia puede estar causada por la progresión de la enfermedad en vasos nativos o por estenosis en los injertos. Para estos pacientes está indicado repetir la revascularización si hay síntomas significativos a pesar del tratamiento médico, y también para los pacientes asintomáticos si hay evidencia objetiva de isquemia miocárdica.[8,12] La guía de revascularización coronaria de la sociedad europea de cardiología, recomienda en el abordaje del fallo tardío del injerto siempre que sea técnicamente factible, la ICP como tratamiento de primera elección en lugar de repetir la CRM con una indicación y nivel de evidencia IIaC,[8] teniendo en consideración que la ICP de la arteria nativa injertada es la estrategia de elección. Considerando dichas recomendaciones y teniendo en cuenta en el presente caso que ya existía el antecedente de un fallo precoz, unido a la permeabilidad del puente vena safena a arteria primera marginal y descendente posterior, además de considerar la degeneración del injerto AMI se decidió abordar la lesión del TCI mediante el uso de stent directo liberador de fármaco; el cual transcurrió sin complicaciones durante el procedimiento y se obtuvo buenos resultados clínicos en la evolución de la paciente.

La sospecha y diagnóstico de los fallos de injertos, así como la utilización de la angiografía como medio diagnóstico en el contexto adecuado, permiten una toma de decisión óptima y menos conservadora en el manejo de estos pacientes. En la actualidad, existen pocas investigaciones que comparen la CRM y el ICP en el contexto de los fallos de la CRM, si bien es sabido que la reintervención quirúrgica eleva la mortalidad entre 2-4 veces comparado con el primer procedimiento, ambas estrategias en la actualidad presenten recomendaciones puntuales en las guías de las principales sociedades cardiológicas. No obstante, se necesitarán en el futuro nuevas investigaciones de stents liberadores de fármacos y bioabsorbibles.

Conflicto de intereses: Los autores declaran no tener conflicto de intereses

Contribución de los autores: Los autores participaron en la redacción del trabajo y el análisis de los documentos

Financiación: Hospital General Universitario Dr. Gustavo Aldereguía Lima

REFERENCIAS BIBLIOGRÁFICAS

1. Hartley A, Marshall DC, Salciccioli JD, Sikkel MB, Maruthappu M, Shalhoub J. Trends in mortality from ischemic heart disease and cerebrovascular disease in Europe: 1980 to 2009. Circulation [revista en Internet]. 2016 [cited 2 Mar 2018] ; 133 (20): [aprox. 16p]. Available from: https://pdfs.semanticscholar.org/e2d9/a1647676008da997f90d0e75cb1f44f62724.pdf.

2. Townsend N, Wilson L, Bhatnagar P, Wickramasinghe K, Rayner M, Nichols M. Cardiovascular disease in Europe: epidemiological update 2016. Eur Heart J [revista en Internet]. 2016 [cited 2 Mar 2018] ; 37 (42): [aprox. 21p]. Available from: https://www.etui.org/content/download/24344/201687/file/eurheartj.ehw334.full.pdf.

3. Head SJ, Kappetein AP, Kieser TM, Falk V, Huysmans HA. Coronary artery bypass grafting: Part 1—the evolution over the first 50 years. European Heart Journal [revista en Internet]. 2013 ; 34 (37): Available from: https://dx.doi.org/10.1093/eurheartj/eht330.

4. Barton M, Grüntzig J, Husmann M, Rösch J. Balloon angioplasty–the legacy of Andreas Grüntzig, MD (1939–1985). Frontiers in cardiovascular medicine [revista en Internet]. 2014 [cited 2 Mar 2018] Available from: https://www.frontiersin.org/articles/10.3389/fcvm.2014.00015.

5. Serruys PW, Morice M-C, Kappetein AP, Colombo A, Holmes DR, Mack MJ, et al. Percutaneous Coronary Intervention versus Coronary-Artery Bypass Grafting for Severe Coronary Artery Disease. New England Journal of Medicine [revista en Internet]. 2009 [cited 2 Mar 2018] ; 360 (10): [aprox. 19p]. Available from: http://www.nejm.org/doi/full/10.1056/NEJMoa0804626.

6. Mohr FW, Morice M-C, Kappetein AP, Feldman TE, Ståhle E, Colombo A, et al. Coronary artery bypass graft surgery versus percutaneous coronary intervention in patients with

three-vessel disease and left main coronary disease: 5-year follow-up of the randomised, clinical SYNTAX trial. Lancet [revista en Internet]. 2013 [cited 2 Mar 2018] ; 35: [aprox. 16p]. Available from: https://www.sciencedirect.com/science/article/pii/S0140673613601415.

7. Yusuf S, Zucker D, Peduzzi P, Fisher LD, Takaro T, Kennedy JW, Davis K, Killip T, Passamani E, Norris R et al. Effect of coronary artery bypass graft surgery on survival: overview of 10-year results from randomised trials by the Coronary Artery Bypass Graft Surgery Trialists Collaboration. Lancet [revista en Internet]. 1994 [cited 2 Mar 2018] ; 344: [aprox. 8p]. Available from: https://www.sciencedirect.com/science/article/pii/S0140673694919631.

8. Kolh P, Windecker S, Alfonso F, et al. The Task Force on Myocardial Revascularization of the European Society of C, The European Association for Cardio-Thoracic S, 2014 ESC/EACTS Guidelines on myocardial revascularization. Eur J Cardio-thorac Surg [revista en Internet]. 2014 [cited 2 Mar 2018] ; 46 (4): [aprox. 19p]. Available from: https://www.ncbi.nlm.nih.gov/pubmed/25173339.

9. Thygesen K, Alpert JS, Jaffe AS, Simoons ML, Chaitman BR, White HD. Documento de consenso de expertos. Tercera definición universal del infarto de miocardio. Revista Española de Cardiología [revista en Internet]. 2013 ; 66 (2): Available from: http://revespcardiol.org/es/documento-consenso-expertos-tercera-definicion/articulo/90185391/ER.

10. Shavadia J, Norris CM, Graham MM, Verma S, Ali I, Bainey KR. Symptomatic graft failure and impact on clinical outcome after coronary artery bypass grafting surgery: Results from the Alberta Provincial Project for Outcome Assessment in Coronary Heart Disease registry. Am Heart J [revista en Internet]. 2015 [cited 2 Mar 2018] ; 169 (8): [aprox. 19p]. Available from: https://www.sciencedirect.com/science/article/pii/S0002870315001714.

11. Laflamme M, DeMey N, Bouchard D, Carrier M, Demers P, Pellerin M, Couture P, Perrault LP. Management of early postoperative coronary artery bypass graftfailure. Interact Cardiovasc Thorac Surg [revista en Internet]. 2012 [cited 2 Mar 2018] ; 14: [aprox. 19p]. Available from: https://www.ncbi.nlm.nih.gov/pmc/articles/PMC3309816/.

12. Moussa ID, Stone GW. Myocardial Infarction After Percutaneous Coronary Intervention and Coronary Artery Bypass Graft Surgery. Time for a Unifying Common Definition [Internet]. 2017 ; 10 (15): Available from: http://interventions.onlinejacc.org/content/jint/10/15/1508.full.pdf.