

ARTÍCULO ESPECIAL

Correlación entre ecografía y radiografía en función del diagnóstico del desarrollo displásico de la cadera

Correlation between ultrasound and radiography for the diagnosis of Dysplastic Hip development

José Julio Requeiro Molina¹ Liyanira Alonso Leyva¹ Ana María Machado Consuegra¹ Leobys Pardiñas de León¹ Juana María Morejón Fernández¹ Gabriela María Requeiro Molina²

¹ Hospital Pediátrico Universitario Paquito González Cueto, Cienfuegos, Cuba

² Policlínico Comunitario Real Campiña, Cienfuegos, Cuba

Cómo citar este artículo:

Requeiro-Molina J, Alonso-Leyva L, Machado-Consuegra A, Pardiñas-de-León L, Morejón-Fernández J, Requeiro-Molina G. Correlación entre ecografía y radiografía en función del diagnóstico del desarrollo displásico de la cadera. **Medisur** [revista en Internet]. 2017 [citado 2026 Abr 3]; 15(5):[aprox. 8 p.]. Disponible en: <https://medisur.sld.cu/index.php/medisur/article/view/3518>

Resumen

Algunos autores sugieren utilizar la ecografía en los primeros tres meses de vida, dejando la radiografía para etapas posteriores a los tres o seis meses, cuando la cabeza del fémur se muestra osificada. Desde el punto de vista de los autores, esta distinción no es válida, si se considera como sustento teórico práctico el conocimiento de la anatomía radiográfica y ecográfica de la cadera, así como una adecuada interpretación de las imágenes. Para ilustrar la correspondencia entre ambos tipos de estudios, se identifican los puntos de referencia anatómicos comunes para las respectivas imágenes. El objetivo es mostrar evidencias de la efectividad de la aplicación de los dos métodos como complemento del diagnóstico clínico del desarrollo displásico de la cadera. Se concluye que existe una estrecha relación entre ellos, la cual puede ponerse en función del diagnóstico de la enfermedad, e incluso de su seguimiento evolutivo, independientemente de la edad del niño, durante el primer año de vida.

Palabras clave: Diagnóstico clínico, radiografía, ultrasonografía, luxación congénita de la cadera

Abstract

Some authors suggest using ultrasound in the first three months of life, leaving radiography for stages after three or six months, when the femoral head is ossified. From our the authors' of view, this distinction is not valid if the knowledge of the hip radiographic and ultrasound anatomy is considered as practical theoretical support, as well as an adequate interpretation of the images. To illustrate the correspondence between both types of studies, the common anatomical reference points for the respective images are identified. The aim is to show evidence of the effectiveness of the application of both methods as a complement for the clinical diagnosis of dysplastic hip development. It is concluded that there is a close relationship between them, which can be based on the diagnosis of the disease, and even its evolutionary follow-up, regardless the child's age, during the first year of life.

Key words: Clinical diagnosis, radiography, ultrasonography, hip dislocation, congenital

Aprobado: 2017-09-20 10:27:54

Correspondencia: José Julio Requeiro Molina. Hospital Pediátrico Universitario Paquito González Cueto. Cienfuegos jjrequeiro@jagua.cfg.sld.cu

INTRODUCCIÓN

El desarrollo displásico de la cadera es una afección de la cadera en crecimiento, cuyas secuelas pueden llegar a ser incapacitantes cuando el diagnóstico no se realiza o no se hace precozmente. La displasia residual es la causa de un número importante de las osteoartritis de la cadera que requieren tratamientos reconstructivos en la vida adulta.¹⁻³

El diagnóstico se basa fundamentalmente en el examen físico y se apoya en estudios de imágenes, como la ecografía en la etapa cartilaginosa (antes de los tres meses de vida) y la radiología en etapas posteriores, cuando la cadera está más osificada.^{1,4-10}

Para percibir la correlación que existe entre ecografía y radiología, es imprescindible el conocimiento de la anatomía radiográfica y ecográfica, así como la adecuada interpretación de dichas imágenes por parte del médico. La complementación de ambos métodos imagenológicos, es un elemento fundamental en función del diagnóstico y seguimiento evolutivo del lactante portador de desarrollo displásico de

la cadera, pues se logra un diagnóstico preciso y un tratamiento de calidad y libre de complicaciones.

Al comparar la imágenes de un rayos x simple en vista antero posterior y la imagen estándar de Graf en corte coronal (citado por Jacobson, Bruyn y Antonio),⁷⁻⁹ puede observarse la correlación ecografía radiografía en función del desarrollo displásico de la cadera. En este artículo se muestran evidencias de la efectividad de la aplicación de ambos métodos como complemento del diagnóstico clínico.

DESARROLLO

El conocimiento de la anatomía ecográfica (Figura 1) y radiográfica (Figura 2) de la cadera, es una premisa fundamental en el estudio por imágenes del desarrollo displásico de la cadera, y es el sustento teórico práctico para realizar un adecuado corte ecográfico, sobre el cual se podrán realizar las valoraciones y mediciones necesarias en función de diferenciar una cadera normal de la patológica y poder clasificar la afección según las diferentes variantes de severidad.

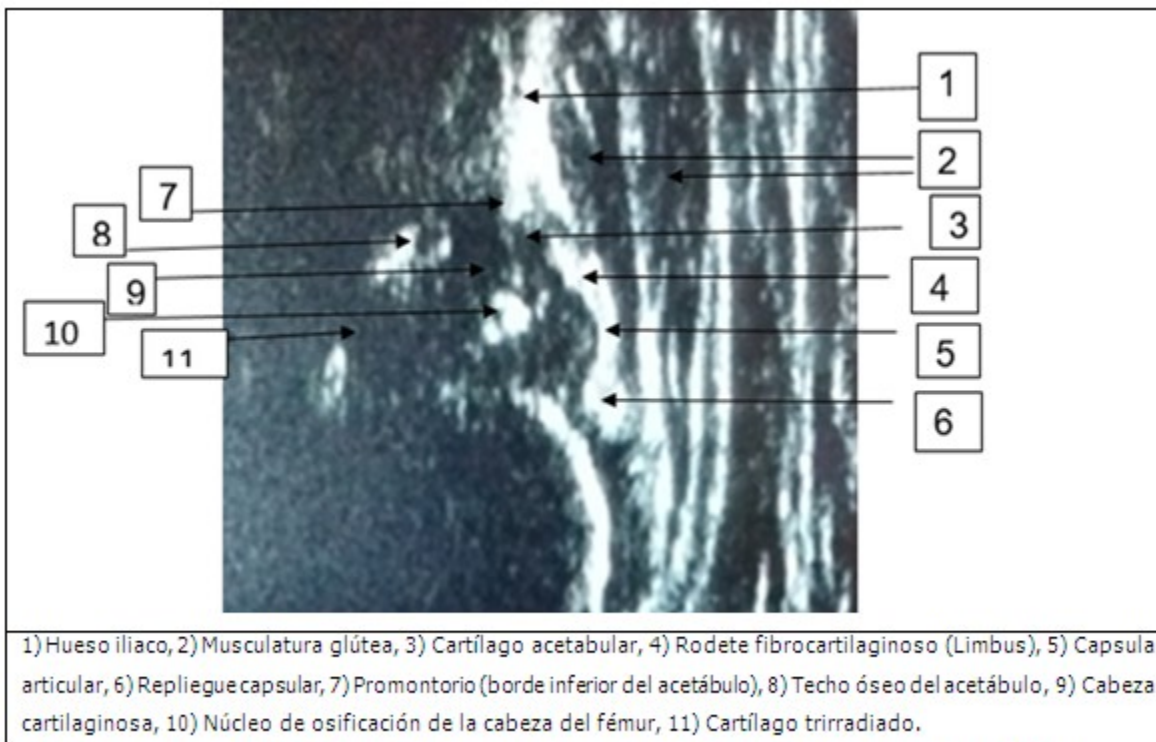


Figura 1. Elementos anatómicos a identificar en la imagen ecográfica estándar de Graf, en plano coronal.

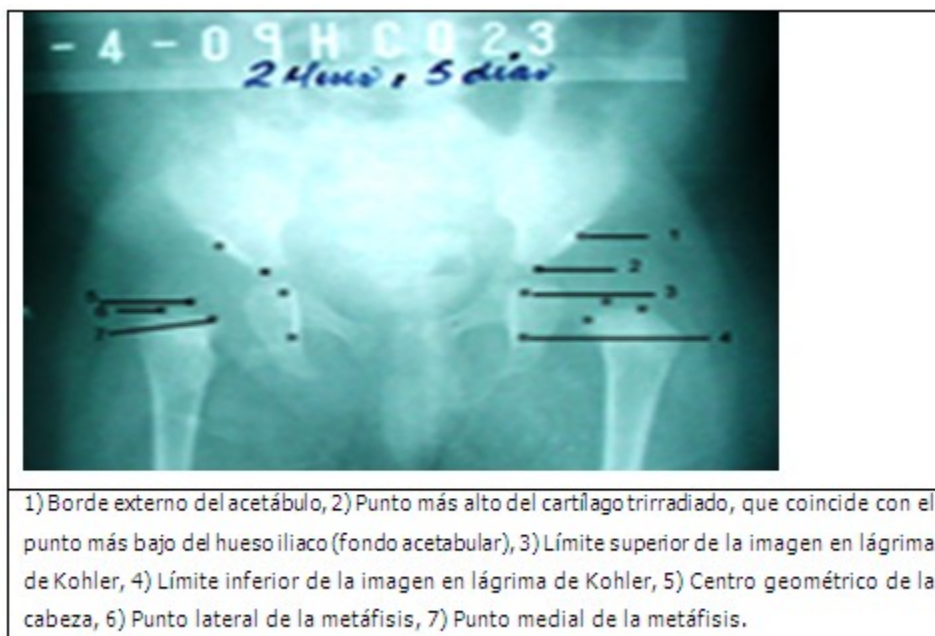

Figura 2. Puntos de referencias utilizados para realizar las mediciones, tomando como patrón una radiografía antero posterior de la pelvis.

Para ilustrar de manera más clara lo que se pretende, se presentan imágenes de un caso clínico: paciente femenina, de seis meses de edad, sin antecedentes patológicos de interés relacionados con el embarazo y el parto. Esta fue remitida a Ortopedia, proveniente de la consulta de Atención Temprana por presentar asimetría de los pliegues del muslo (Figura 3, figura 4 y

figura 5), con el fin de descartar la presencia de desarrollo displásico de la cadera. Al examinar a la paciente en consulta de Ortopedia, se observó máxima abducción de ambas caderas (Figura 4) y respuesta negativa a la maniobra de Galeazzi (Figura 6). Los resultados del examen físico se concluyeron normales. Para complementarlos, se realizó un estudio radiográfico y ecográfico de la cadera. (Figuras 7-10)

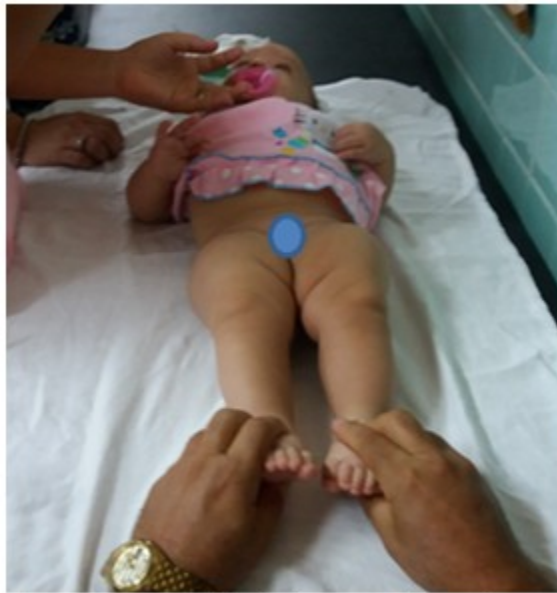

Figura 3. Asimetría de pliegues del muslo.

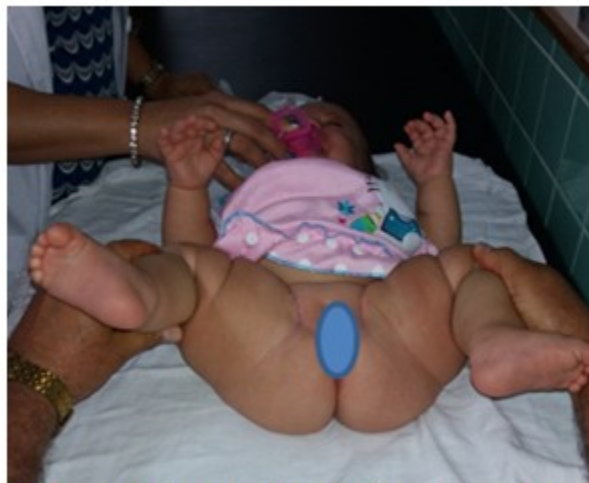

Figura 4. Abducción bilateral de cadera máxima.

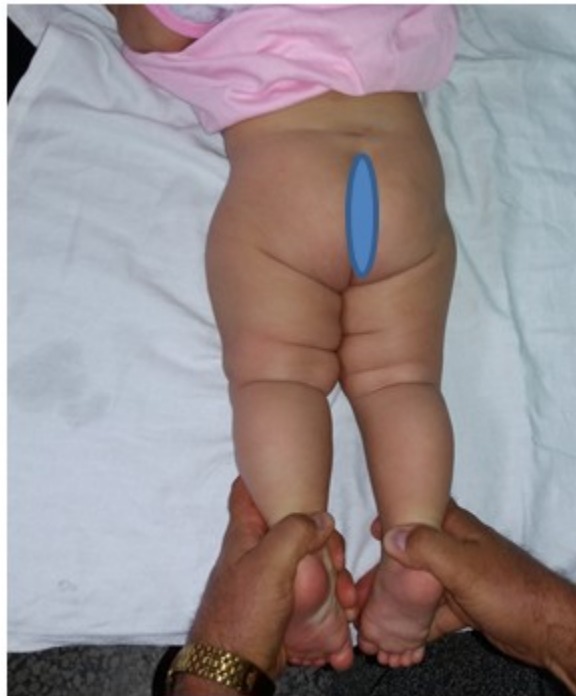

Figura 5. Asimetría evidente en pliegues de glúteo y muslo.

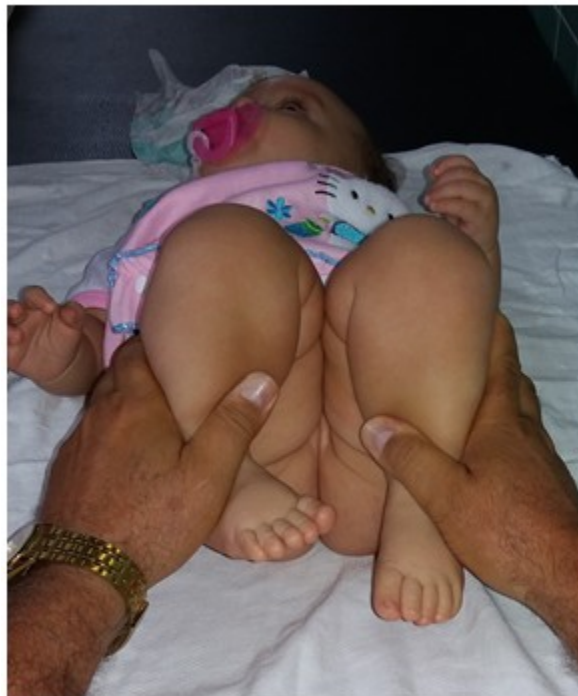

Figura 6. Respuesta negativa a maniobra de Galeazzi; las dos rodillas al mismo nivel.

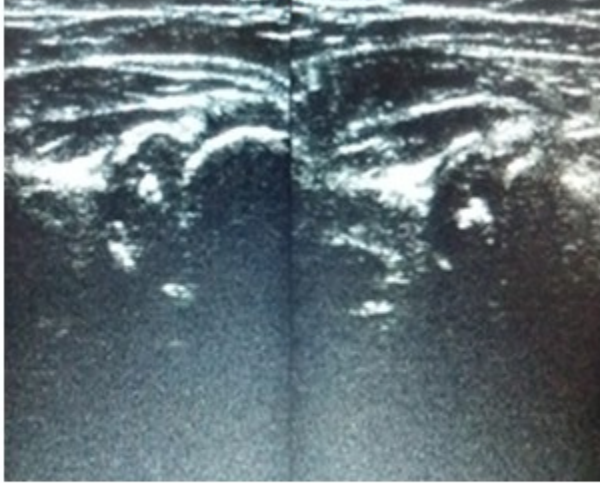
Radiografía	Ecografía
	
<p>Acetábulos cóncavos, cuenca acetabular esclerosada uniformemente, borde externo del acetábulo prominente bilateralmente. Núcleos de osificación de cabezas femorales bien centrados.</p>	<p>Acetábulo cóncavo, punto inferior del ilion bien osificado, rodete fibrocartilaginoso envolvente. Cabezas cartilaginosas bien centradas con núcleo de osificación presente.</p>

Figura 7. Correlación entre ecografía y radiografía, según las características cualitativas del acetábulo.


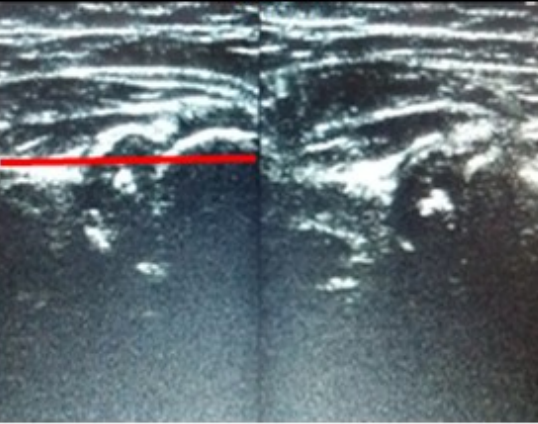
Radiografía	Ecografía
	
<p>El núcleo de osificación de la cabeza del fémur se sitúa medial a la línea de Perkins (vertical (---) que pasa por borde externo acetábulo). Más de dos terceras partes de la metafisis se sitúan medialmente a la línea vertical.</p>	<p>Cabeza cartilaginosa con núcleo de osificación en su centro. El centro osificado de la cabeza se ubica medialmente a la línea basal (---ilion). La metafisis situada debajo de la cadera cartilaginosa en más de dos terceras partes, se sitúa medial a la línea basal (ilion).</p>

Figura 8. Correlación entre ecografía y radiografía, según la línea vertical que pasa por el borde externo del acetábulo.

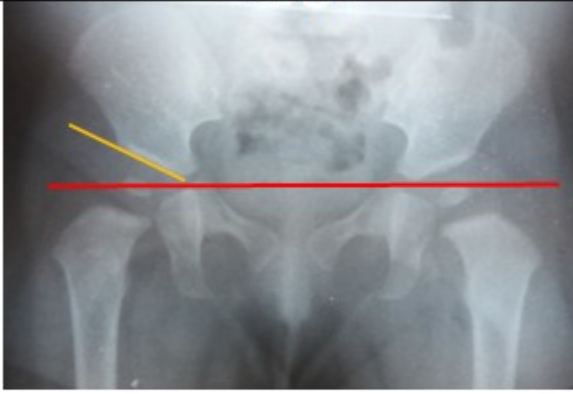
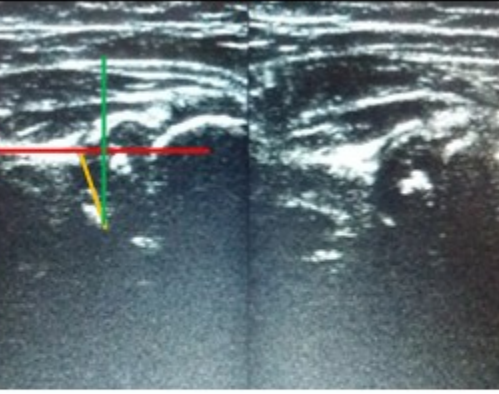
Radiología	Ecografía
	
<p>Índice acetabular en radiografía, formado por la intersección de la línea del techo (—) y la línea horizontal que une los puntos inferiores de ambos huesos iliacos (—).</p>	<p>Índice acetabular en ecografía, formado por la intersección de la línea del techo óseo (—), y la línea vertical (—) que corta en ángulo de 90 grados a la línea basal del ilion (—).</p>

Figura 9. Correlación entre ecografía y radiografía, según el índice acetabular.


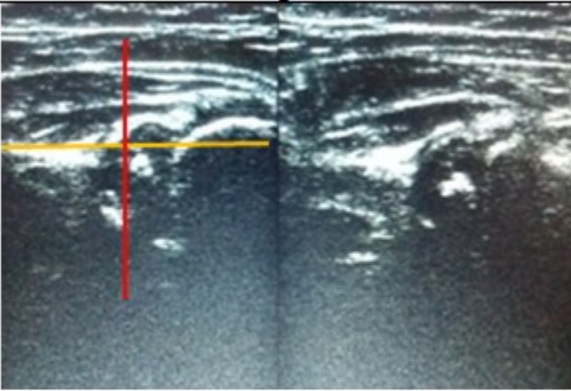
Radiografía	Ecografía
	
<p>Los cuadrantes de Ombredanne se forman por la intersección de la línea que une el punto inferior de ambos huesos iliacos (—) y la vertical que pasa tangente al borde externo del acetábulo (—). En ambas caderas el núcleo de osificación se ubica normalmente en cuadrante inferointerno.</p>	<p>Los cuadrantes de Ombredanne se forman por la intersección de la línea basal del ilion (—) con la perpendicular a esta y que pasa por el borde inferior del techo óseo (—). Cabeza cartilaginosa y núcleo osificado en igual posición que en radiografía.</p>

Figura 10. Correlación entre ecografía y radiografía, según los cuadrantes de Ombredanne.

Las imágenes anteriores muestran los parámetros que se pueden identificar en función de la correlación de ambos métodos:

1. Características cualitativas del acetábulo. (Figura 7)

- Configuración del borde externo del acetábulo.
- Esclerosis de la cuenca acetabular.
- Inclinación del acetábulo.
- Centraje de la cabeza en el acetábulo.

1. Relación del acetábulo con metáfisis proximal del fémur y cabeza femoral osificada, tomando como referencia la línea de Perkins en la radiografía y la línea basal del borde externo según el método de Graf. (Figura 8)

2. Índice acetabular. (Figura 9).

3. Relación del extremo proximal del fémur con los cuadrantes de Ombredanne. (Figura 10).

CONCLUSIONES

Algunos autores sugieren utilizar la ecografía en

los primeros tres meses de vida, en la etapa cartilaginosa de la cadera, dada la posibilidad de este medio diagnóstico de observar las estructuras cartilaginosas y partes blandas de la cadera, dejando la radiografía para etapas posteriores a los tres o seis meses, donde la cabeza del fémur se muestra osificada en la radiografía. Desde nuestro punto de vista esta distinción no es válida, si se considera como sustento teórico práctico el conocimiento de la anatomía radiográfica y ecográfica de la cadera, así como una adecuada interpretación de las imágenes. Cuando el médico es capaz de dominar ambos métodos, puede percatarse de la estrecha relación que existe entre ellos, la cual puede ponerse en función del diagnóstico de la enfermedad, e incluso de su seguimiento evolutivo, independientemente de la edad del niño, durante el primer año de vida.

REFERENCIAS BIBLIOGRÁFICAS

1. Tachdjian MO. Displasia congénita de cadera. In: Ortopedia Pediátrica. 2da. ed. México: Interamericana McGraw-Hill; 1994. p. 322-531.
2. Sankar WN, Horn BD, Wells L, Dormans JP. La

Cadera. In: Kliegman RM, Stanton BF, Schor NF, Geme III JW, Behrman RE. Nelson: Tratado de Pediatría. 19th. ed. Amsterdam: Elsevier; 2013. p. 2432-37.

3. García B, Cáceres L. Papel de la artroscopia de cadera en la displasia leve sintomática ¿Dónde está el límite?. Rev Esp Astrosc Cir Articul [revista en Internet]. 2016 [cited 10 Nov 2016] ; 23 (1): [aprox. 5p]. Available from: <http://www.sciencedirect.com/science/article/pii/S2386312916300019>.

4. Moraleda L, Albiñana J, Salcedo M, González G. Displasia del desarrollo de la cadera. Rev Esp Cir Ortop Traumatol [revista en Internet]. 2013 [cited 10 Nov 2016] ; 57 (1): [aprox. 11p]. Available from: <http://www.elsevier.es/es-revista-revista-espanola-cirugia-ortopedica-traumatologia-129-articulo-displasia-del-desarrollo-cadera-S1888441512001701>.

5. Isunza A, Isunza OD. Displasia de la cadera.

Acta Pediatr Mex [revista en Internet]. 2015 [cited 10 Nov 2016] ; 36 (3): [aprox. 3p]. Available from: <http://www.scielo.org.mx/pdf/apm/v36n3/v36n3a10.pdf>.

6. Requeiro J, Machado A, San J, Requeiro J, Paz O, Requeiro G. Clasificación radiográfica de la cadera con desarrollo displásico. Medisur [revista en Internet]. 2013 [cited 15 Nov 2016] ; 11 (4): [aprox. 16p]. Available from: <http://www.medisur.sld.cu/index.php/medisur/article/view/2462>.

7. Jacobson JA. Ecografía musculoesquelética. Buenos Aires: Journal; 2010.

8. Bruyn R, editors. Ecografía pediátrica. Como, porqué y cuándo. 2da. ed. Amsterdam: Elsevier; 2012.

9. Antonio GE. Lower Limb. In: Griffith JF, editors. Diagnostic Ultrasound. Musculoskeletal. Philadelphia: Elsevier; 2014. p. 1,2-11.