

PRESENTACIÓN DE CASO

Tumor carcinoide del apéndice cecal. Presentación de un caso

Carcinoid Tumor of the Cecal Appendix. Case presentation

Hanuarys Sosa Estébanez¹ Lumey Hernández Niebla¹ Carlos Rodríguez Sosa¹

¹ Hospital General Docente Mártires del 9 de Abril, Sagua la Grande, Villa Clara, Cuba, CP: 52300

Cómo citar este artículo:

Sosa-Estébanez H, Hernández-Niebla L, Rodríguez-Sosa C. Tumor carcinoide del apéndice cecal. Presentación de un caso. **Medisur** [revista en Internet]. 2017 [citado 2026 Abr 4]; 15(4):[aprox. 3 p.]. Disponible en: <https://medisur.sld.cu/index.php/medisur/article/view/3393>

Resumen

Los tumores del apéndice cecal constituyen un grupo heterogéneo de neoplasias con evolución y pronóstico variables; representan una pequeña parte de todas las neoplasias gastrointestinales y de las apendicetomías. Se presenta el caso de un hombre blanco, de 55 años de edad, que ingresó en el Servicio de Cirugía por presentar un cuadro abdominal agudo, interpretado como una apendicitis aguda. Al realizar apendicectomía se obtuvo como resultado un tumor carcinoide tipo clásico (insular) del apéndice cecal, sin que se sospechara de este diagnóstico con anterioridad. Se decidió presentar este caso, debido a la poca frecuencia de su aparición. Se concluye que es importante en estos casos el estudio histopatológico, ya que, incluso en el transoperatorio, es muy difícil sospechar esta entidad, lo que conlleva al diagnóstico tardío y a un peor pronóstico.

Palabras clave: apéndice, neoplasias del apéndice, apendicitis, apendicectomía

Abstract

Cecal appendix tumors constitute a heterogeneous group of neoplasias with variable evolution and prognosis; they represent a small part of all gastrointestinal neoplasms and appendectomies. A case of a 55 year old, white man, who was admitted the Surgery Service because he had an acute abdominal condition, interpreted as acute appendicitis. An appendectomy resulted in a classic (insular) carcinoid tumor of the cecal appendix, without previous suspicion of this diagnosis. It was decided to present this case, due to the infrequency of its appearance. It is concluded that histo-pathological study is important in these cases, since even in the trans-operative, it is very difficult to suspect this entity, which leads to a late diagnosis and a worse prognosis.

Key words: appendix, appendiceal neoplasms, appendicitis, appendectomy

Aprobado: 2017-05-31 08:37:55

Correspondencia: Hanuarys Sosa Estébanez. Hospital General Docente Mártires del 9 de Abril, Sagua la Grande, Villa Clara hanuarys.sosa@nauta.cu

INTRODUCCIÓN

La enfermedad apendicular se asocia a más del 50 % de la actividad quirúrgica general. Esto incluye también casos raros, como los tumores primitivos de ese órgano: el 90 % son carcinoides, el 8 % mucocelos y solo el 2 %, adenocarcinomas.^{1,2} Los tumores del apéndice cecal constituyen un grupo heterogéneo de neoplasias con evolución y pronóstico variables; representan menos del 0,5 % de todas las neoplasias gastrointestinales y se encuentran en el 1 % de las apendicetomías.²

Los tumores apendiculares tienen una baja incidencia, que varía aproximadamente entre 0,2 % a 0,5 % de todas las neoplasias gastrointestinales, encontrándose en una frecuencia menor a 2 % de todos los pacientes sometidos a apendicectomía de urgencia por apendicitis. La presentación habitual de la mayoría de estos tumores, es el proceso inflamatorio agudo del apéndice, razón por la cual el diagnóstico definitivo se conoce solo mediante el informe histopatológico.³ Es el tumor carcinoide el que con mayor frecuencia se encuentra en el apéndice cecal.⁴

Los argentafinomas, como también se les llama a estas tumoraciones, tienen un comportamiento canceroso que necesita años para manifestarse, por lo que también se les ha llamado “neoplasias de crecimiento lento”, de ahí el nombre de carcinoides.⁴

Este tipo de tumor localizado en apéndice cecal representa el 16 % con respecto a los que se localizan en otros órganos del intestino medio.^{5,6}

En este artículo se presenta el caso clínico de un paciente con un tumor carcinoide del apéndice cecal, cuyo interés radica en su aparición poco frecuente.

PRESENTACIÓN DEL CASO

Se presenta el caso de un paciente masculino, de color blanco de la piel, de 55 años de edad, que acudió a cuerpo de guardia del Hospital Mártires del 9 de Abril, Sagua la Grande, Villa Clara, a causa de dolor en forma difusa, a nivel de epigastrio, asociado a dos vómitos con restos de alimentos y aumento de la temperatura hasta los

38 °C. El cuadro clínico se interpretó como una epigastralgia secundaria a una gastroduodenitis, para lo cual se indicó tratamiento con cimetidina, que resultó en una mejoría y alta del paciente. Al día siguiente, retornó al hospital, aquejado de dolor que se localizaba en fosa ilíaca derecha (FID), que se exacerbaba con los cambios de posición; era constante y había ganado en intensidad. Además tuvo vómitos de aspecto bilioso y aumento de la temperatura hasta los 38 °C nuevamente.

Al examen físico se constató abdomen doloroso a la palpación, fundamentalmente hacia la proyección de FID; signo de Holman positivo a nivel de FID, al igual que el signo de Blumberg.

Se realizaron complementarios al ingreso, con los siguientes resultados: hematocrito 0,42 L/L; leucograma: leucocitos $10,8 \times 10^9$ L, P- 0,88, L-0,12; tiempo de sangramiento: siete minutos; tiempo de coagulación: un minuto.

Ultrasonido abdominal: Hígado con ligeros cambios de su ecotextura, que no rebasaba el reborde costal. Vesícula biliar de características normales sin litiasis en su interior. Bazo y ambos riñones normales. Vejiga vacía. Aumento de los gases localizados en FID.

Parcial de orina: sin presencia de albúmina; leucocitos 4-5 por campo; escasos epitelios planos.

Se interpretó como una apendicitis aguda, que lógicamente requirió de intervención quirúrgica, en la cual se constató apendicitis aguda flemonosa, se realizó apendicectomía y se extrajo una pieza quirúrgica de más de 3 cm. Fueron administradas tres dosis profilácticas con cefazolina de 1 gramo. El paciente egresó tres días después con una evolución satisfactoria. El resultado de la biopsia informó tumor carcinoide tipo clásico (insular) del apéndice cecal, que se extendía hasta la grasa; invasión perineural presente, invasión angiolinfática ausente, alejada de la base de implantación. Talla tumoral: 3,3x1 cm. (Figura 1).

Con este diagnóstico se solicitó interconsulta con Servicio de Oncología. Se procedió a estudiar la lesión, que resultó un T2N0M0, por lo que fue remitido a dicho servicio para seguimiento.

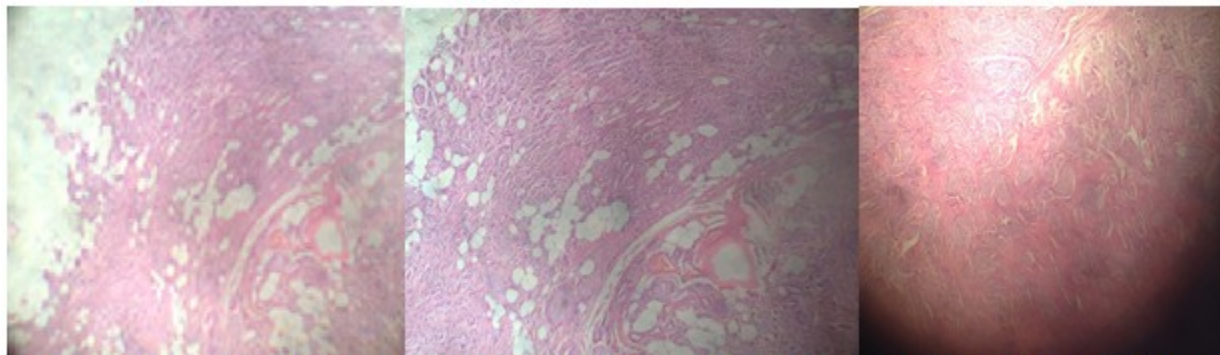


Figura 1. Vista panorámica: x5, x10 x20 (de izquierda a derecha). Tumor neuroendocrino bien diferenciado constituido por células monomorfas, uniformes, de núcleo regular ovoide o redondeado, que rompe la serosa e infiltra la grasa periapendicular, con escaso pleomorfismo, cromatina dispersa y escaso citoplasma que se dispone en grupos sólidos formando islotes (patrón insular).

DISCUSIÓN

Los tumores de apéndice cecal son entidades clínicas poco frecuentes que constituyen un grupo heterogéneo de neoplasias con evolución y pronóstico variable, lo cual dificulta su sospecha y diagnóstico precoz.^{4,7} El tumor carcinoide del apéndice es más frecuente en mujeres que en hombres, con una proporción de 2-4:1, en las edades comprendidas entre los 20 y 29 años, aunque otros autores refieren un pico de incidencia entre la cuarta y quinta décadas de la vida.⁵ El paciente presentado no se corresponde con los rangos de mayor frecuencia para sexo y edad descritos en la literatura.

La mayoría de las lesiones malignas apendiculares son un producto de la extensión de un tumor primitivo de órganos vecinos, y en algunos casos, pueden ser provocados por metástasis de tumores distantes. Excepcionalmente son diagnosticados antes o durante la cirugía, constituyendo en su mayor número hallazgos anatomopatológicos en el examen de apéndices cecales extraídos con el diagnóstico de apendicitis aguda.⁸

Pueden presentarse como hallazgo incidental en un paciente asintomático, apendicitis aguda, dolor crónico en fosa ilíaca derecha o como síndrome carcinoide clásico.⁹ Usualmente son asintomáticos y se hallan incidentalmente durante una cirugía abdominal. Si hay presencia de síntomas, estos son vagos e inespecíficos,¹⁰ tal y como sucedió en este paciente, que no presentó síntomas que hicieran sospechar del diagnóstico final. Los signos y síntomas fueron

interpretados como una apendicitis aguda y con ese diagnóstico fue realizada la apendicectomía. Ya en el estudio anatomopatológico quedó evidenciado el tumor carcinoide ubicado hacia el ápex apendicular, coincidiendo con la mayor incidencia reportada para estos casos de acuerdo a la localización.

Beltrán y colaboradores³ se cuestionan la necesidad de realizar una hemicolectomía derecha en pacientes con tumores carcinoides, lo cual se fundamenta en estudios que han demostrado que después de una apendicectomía con hallazgo incidental de un carcinoide, independientemente del tamaño del tumor o de la cirugía practicada, ningún paciente falleció debido al tumor.³ Otros autores también argumentan que la conducta quirúrgica en las neoplasias del apéndice cecal son bastante contradictorias y que aún no existe acuerdo que permita orientar al cirujano sobre cuál es el tratamiento ideal, no obstante, recomiendan realizar hemicolectomía derecha en pacientes con tumores carcinoides cuyo tamaño supere los 2 cm, infiltre mesoapéndice, exista compromiso del ciego o presente alto índice mitótico, sin embargo, no se ha llegado a un consenso en los criterios. A pesar del desacuerdo, la sobrevida de este tipo de cáncer apendicular alcanza el 99 % a los 5 años.⁷

Este caso fue discutido con el Servicio de Oncología y se decidió no realizar hemicolectomía derecha a pesar de tratarse de un tumor de más de 3 cm con infiltración al mesoapéndice. La decisión fue llevar un seguimiento clínico-endoscópico, que hasta la

fecha ha tenido un resultado muy favorable.

Se concluye que es importante en estos casos el estudio histopatológico, ya que, incluso en el transoperatorio, casi nunca se sospecha esta entidad, lo que conlleva al diagnóstico tardío y a un peor pronóstico.

REFERENCIAS BIBLIOGRÁFICAS

1. Ángeles PD, Vega X, Palacios J. Tumor mucoso apendicular. Rev Colomb Cir [revista en Internet]. 2016 [cited 7 Jun 2016] ; 31 (1): [aprox. 8p]. Available from: http://www.scielo.org.co/scielo.php?script=sci_arttext&pid=S2011-75822016000100008&lng=en.
2. Alemán RO, Catoira CA, Pando RM. Cistadenoma mucinoso de apéndice. Presentación de un caso. Medicentro Electrónica [revista en Internet]. 2015 [cited 7 Jun 2016] ; 19 (2): [aprox. 6p]. Available from: http://scielo.sld.cu/scielo.php?script=sci_arttext&pid=S1029-30432015000200012&lng=es.
3. Beltrán MA, Tapia R, Madariaga J, Díaz RI, Larraín C, Jaramillo L, et al. Tumores malignos del apéndice cecal en pacientes operados por apendicitis en la IV Región de Chile. Rev Chil Cir [revista en Internet]. 2013 [cited 7 Jun 2016] ; 65 (6): [aprox. 12p]. Available from: <http://dx.doi.org/10.4067/S0718-4026201300060006>.
4. Collazo MG. Tumor carcinoide de apéndice cecal. Rev Cubana Cir [revista en Internet]. 2012 [cited 7 Jun 2016] ; 51 (4): [aprox. 6p]. Available from: http://scielo.sld.cu/scielo.php?script=sci_arttext&pid=S0034-74932012000400009&lng=es.
5. Haliberto B. Presentación de una paciente con tumor carcinoide del apéndice cecal. CCM [revista en Internet]. 2014 [cited 9 Nov 2015] ; 18 (4): [aprox. 13p]. Available from: http://scielo.sld.cu/scielo.php?script=sci_arttext&pid=S1560-43812014000400019&lng=es.
6. Singhal H, Kaur K, Saber AA, Kent M. Intestinal Carcinoid Tumor. J Am Coll Surg [revista en Internet]. 2012 [cited 9 Nov 2015] ; 6: [aprox. 3p]. Available from: <http://emedicine.medscape.com/article/276837-overview>.
7. Zamorano M, Quiroz M, Drolett N, Carrasco C. Neoplasias malignas primarias del apéndice cecal: estudio comparativo entre 2 hospitales regionales. Rev Chil Cir [revista en Internet]. 2014 [cited 21 Jun 2016] ; 66 (6): [aprox. 10p]. Available from: http://www.scielo.cl/scielo.php?script=sci_arttext&pid=S0718-40262014000600006&lng=es.
8. Revuelta L, Torres L, Sánchez A. Adenocarcinoma primario del apéndice vermiforme. Presentación de un caso. Finlay [revista en Internet]. 2014 [cited 21 Jun 2016] ; 4 (4): [aprox. 3p]. Available from: <http://www.revfinlay.sld.cu/index.php/finlay/articulo/view/313>.
9. Tortolero L, Luengo P, Ghada M, Herrador J, Ballester A, Sanjuanbenito A, et al. Carcinoides apendiculares. Experiencia en nuestro centro. Rev Acircal [revista en Internet]. 2015 [cited 7 Jun 2016] ; 2 (2): [aprox. 8p]. Available from: <http://www.acircal.net/revista/articulo.php?id=51>.
10. Hinestroza J, Medina DA, Paredes M, Trejos CA, Valladales LF. Síndrome Carcinoide: Presentación de caso y revisión de la literatura. Revista médica Risaralda [revista en Internet]. 2014 [cited 7 Jun 2016] ; 20 (1): [aprox. 22p]. Available from: http://www.scielo.org.co/scielo.php?script=sci_arttext&pid=S0122-06672014000100014&lng=en.