

## PRESENTACIÓN DE CASO

**Onicocriptosis unilateral asociada a granuloma piógeno. Presentación de un caso****Unilateral Onychocryptosis Associated with Pyogenic Granuloma. A Case Report**

Rigoberto Menes de Armas<sup>1</sup> Lenia Marín Medina<sup>1</sup> Silvia Georgina de la Torre Castellón<sup>1</sup>

<sup>1</sup> Universidad de Ciencias Médicas, Filial de Ciencias Médicas, Cienfuegos, Cienfuegos, Cuba, CP: 55100

**Cómo citar este artículo:**

Menes-de-Armas R, Marín-Medina L, de-la-Torre-Castellón S. Onicocriptosis unilateral asociada a granuloma piógeno. Presentación de un caso. **Medisur** [revista en Internet]. 2014 [citado 2026 May 11]; 12(5):[aprox. 9 p.]. Disponible en: <https://medisur.sld.cu/index.php/medisur/article/view/2773>

**Resumen**

No todas las formaciones que se encuentran asociadas a la onicocriptosis y localizadas en el labio ungueal son granulomas piogénicos, ya que en la mayoría de las ocasiones se trata de una proliferación fibrosa fruto del afán reparativo del organismo. Por tales razones se decidió la presentación del caso de una paciente con onicocriptosis asociada a granuloma piógeno, diagnosticada con anterioridad en el Servicio de Ortopedia del Hospital General Universitario Dr. Gustavo Aldereguía Lima de Cienfuegos. Esta paciente acudió a la consulta de Podología de la Filial de Ciencias Médicas, por presentar recidiva. Se determinó aplicar la técnica de cirugía menor fenol/alcohol, con resultados positivos.

**Palabras clave:** uñas encarnadas, granuloma piogénico, procedimientos quirúrgicos menores, fenol, etanol

**Abstract**

Not all growths associated with onychocryptosis and located on the ungueal labia are pyogenic granulomas, since in most cases they are fibrous proliferations caused by the reparative response of the body. Hence, we decided to present the case of a patient with onychocryptosis associated with pyogenic granuloma diagnosed earlier in the Orthopedics Department of the Dr. Gustavo Aldereguía Lima University General Hospital of Cienfuegos. This patient attended the Podiatry consultation of the Medical Sciences Subsidiary Faculty due to recurrence. Phenol and alcohol procedure was performed with positive results.

**Key words:** nails, ingrown, granuloma, pyogenic, surgical procedures, minor, phenol, ethanol

**Aprobado: 2014-06-11 15:44:18**

**Correspondencia:** Rigoberto Menes de Armas. Filial de Ciencias Médicas. Cienfuegos. [rehabilitacion7614@ucm.cfg.sld.cu](mailto:rehabilitacion7614@ucm.cfg.sld.cu)

## INTRODUCCIÓN

La onicocriptosis es una afección que provoca grandes molestias al paciente por la incapacidad que conlleva y motiva consultas frecuentes en Medicina General y Dermatología. Es la consecuencia de una serie de factores que se imbrican, como la compresión por calzado mal ajustado, el corte de las uñas en semicírculo, las espículas de uñas separadas del cuerpo de esta, las alteraciones anatómicas con hipertrofia de los pliegues laterales y la infección secundaria prolongada.<sup>1</sup>

Se define como una afección caracterizada por una lesión del borde ungueal como consecuencia de una invasión de esquirra de la uña en los tejidos blandos.<sup>2</sup>

Aunque su etiología es el compromiso del borde ungueal sobre los tejidos blandos periungueales, existen diferentes factores desencadenantes:<sup>2</sup>

### 1. Factores externos (mecánicos-sociales):

- Acción del calzado: presión de la puntera del calzado sobre el lado medial del dedo o presión en el espacio interdigital transferida por la compresión de los dedos en el interior del calzado. El tacón alto desplaza los dedos hacia la puntera, favoreciendo la presión digital.
- Corte incorrecto de la uña: en numerosas ocasiones el propio paciente ha provocado el encarnamiento de la uña al realizarse un corte invasivo en sentido proximal lo que deja una esquirra interna que lesiona el tejido blando con su avance.<sup>3</sup>

### 2. Factores internos (metabólico- fisiológicos)

- Morfología ungueal: las uñas en tejas o con los bordes lateral y medial en ángulo recto lesionan los labios ungueales.
- Exostosis subungueal: que modifica la morfología ungueal.
- Hiperhidrosis: provoca maceración en el surco ungueal al disminuir la resistencia a la penetración.
- Exceso de peso, lo que puede desencadenar un panhipertrofia de los labios ungueales.
- Panhipertrofia de los labios ungueales congénitas o adquiridas.<sup>3</sup>

### 3. Factores mixtos

- Deformidad de los dedos: alteraciones en la forma y longitud de los dedos, añadiendo una deformidad que se manifiesta con dolor y que en su desplazamiento provoca sensibilización del borde ungueal.
- Factores biomecánicos: que provocan una presión excesiva en el labio ungueal por la colocación del dedo en algún estadio de la marcha.
- Traumatismos sobre la matriz que pueden provocar distrofia ungueal o modificación de la morfología ungueal.
- Onicocriptosis tratada por el propio paciente o por profesionales no calificados, que pueden agravar la evolución de la enfermedad.

En numerosas ocasiones la afección evoluciona rápidamente y en cuestión de pocos días aparece un rodete tumefacto con signos de infección local y que a menudo se infecta en forma de acceso supurativo.<sup>3</sup>

El análisis histopatológico es fundamental en el diagnóstico de la lesión, la biopsia es imprescindible para descartarlo de otras lesiones como: hemangioma, epiteloma espinoso celular, melanoma maligno amelanótico, sarcoma de Kaposi, tumor gnómico, quistes mucosos, exostosis subungueal, angiomatosis bacilar.<sup>3,4</sup>

No todas las formaciones que se encuentran asociadas a la onicocriptosis y localizadas en el labio ungueal son granulomas piogénicos, ya que en la mayoría de los casos se trata de una proliferación fibrosa fruto del afán reparativo del organismo. Parece ser que la forma del granuloma piogénico se produce por la invasión vascular en las redes fibrosas en la zona de lesión. Son lesiones no dolorosas y que sangran al mínimo roce, al carecer de epitelio bien definido que limite la lesión. A menudo se produce una sobreinfección secundaria.<sup>5-8</sup>

Por lo anteriormente expresado se decidió la presentación del caso.

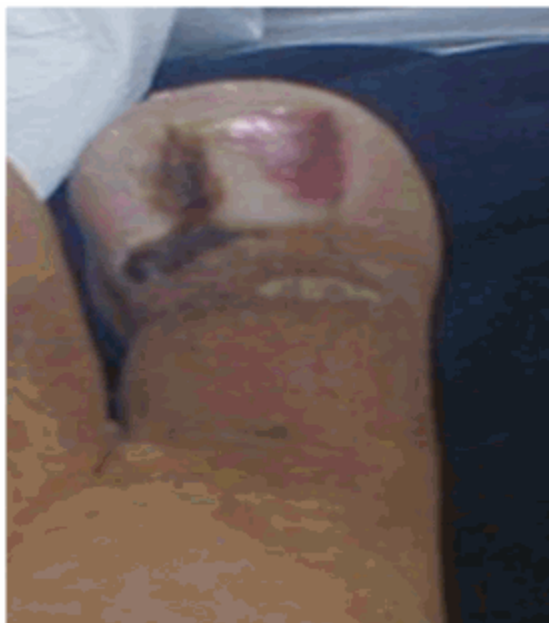## PRESENTACIÓN DEL CASO

Paciente femenina, de color de piel blanca, con 25 años de edad, signos de obesidad e hipertensa, que acudió a consulta de Podología de la Filial de Ciencias Médicas, por padecer de recidiva de una onicocriptosis unilateral externa de la uña del primer dedo del pie izquierdo, con evolución de la enfermedad de

aproximadamente 6 meses. La paciente fue intervenida quirúrgicamente mediante la técnica de Keller<sup>9</sup> en los servicios de Ortopedia del Hospital General Gustavo Aldereguía, sin

resultados positivos.

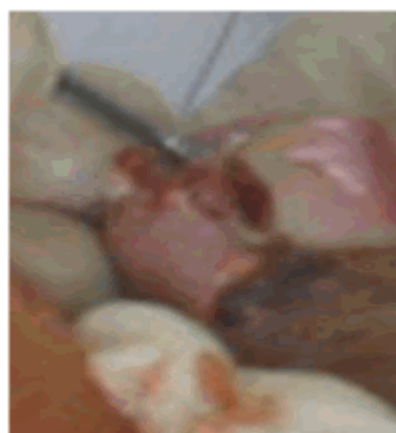Al examen físico se constató onicocriptosis unilateral con granuloma piógeno. (Figura 1).



**Figura 1.** Imagen que muestra onicocriptosis unilateral con granuloma piógeno

No manifestó ser alérgica a ningún medicamento, ni otras alergias conocidas. Se trataba en esos momentos con metildopa, a dosis de 125 mg (1 tableta cada 12 horas).<sup>10</sup>

En la consulta de podología se observó onicocriptosis unilateral externa de la uña del primer dedo del pie izquierdo, con tumefacción, enrojecimiento, aumento de la temperatura local tumoración y dolor. Existía mamelón unilateral de aproximadamente 0,5 cm de diámetro circular, que presentaba una hipertrofia cubriendo la lesión. No existía dolor en la zona, la consistencia era blanda a la palpación, que provocaba un leve sangrado. (Figura 2).



**Figura 2.** Imagen que muestra mamelón unilateral de aproximadamente 0,5 cm de diámetro circular, que presenta una hipertrofia que cubre la lesión.

Se realizaron los siguientes exámenes

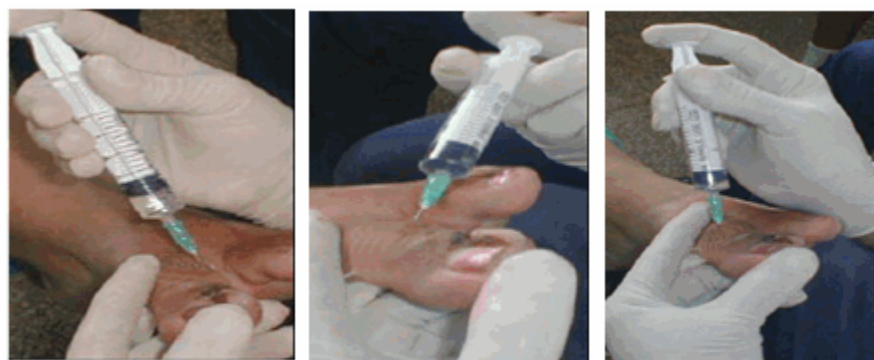complementarios

- Radiografía dorso plantar del primer dedo del pie izquierdo donde no se apreciaron datos significativos de interés, se descartó exostosis subungueal y no se observaron signos de infección osteoarticular.
- Complementarios: hemoglobina, coagulación y sangrado, VIH, serología (Todos con resultados normales).
- Pulsos periféricos palpables a todos los niveles.
- Auscultación pulmonar y cardiaca normal.
- Tensión arterial 120/90 mmHg.
- Electrocardiograma: compatible con la normalidad.

Se determinó la intervención quirúrgica con la técnica de fenol-alcohol asociada a plastia de partes blandas. Exéresis de granuloma.<sup>4,11</sup>

1. Bloqueo anestésico
2. Isquemia con banda elástica
3. Corte longitudinal
4. Exploración con sonda
5. Extracción
6. Legrado
7. Confrontación de los bordes
8. Fenolización
9. Neutralización con alcohol
10. Legrado
11. Fenolización
12. Neutralización con alcohol
13. Cura

Se realizó bloqueo anestésico con infiltración troncular en forma de H, utilizando lidocaína al 2 %, a dosis de 1cc por cada infiltración. (Figuras 3, 4, 5).



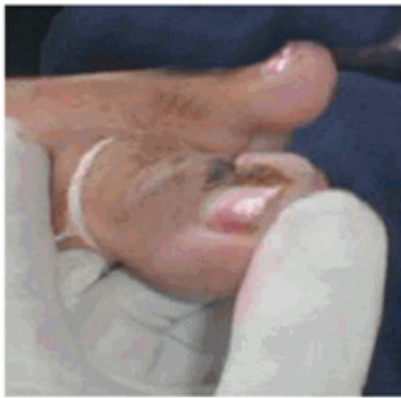**Figuras. 3, 4 y 5.** Muestran la técnica de bloqueo del primer dedo.

Pasos quirúrgicos de la técnica fenol-alcohol

Una vez anestesiado el dedo mediante el bloqueo troncular, se procedió a la colocación de una banda elástica que serviría para realizar la exanguinación del dedo y mantener la isquemia durante la cirugía. La banda se colocó de la parte distal a la proximal en forma de espiral y posteriormente se desenrolló de distal a proximal y en la última espira se pinzaron los dos extremos para lograr el vaciado de la zona distal.<sup>9,12,13</sup> (Figura 6).

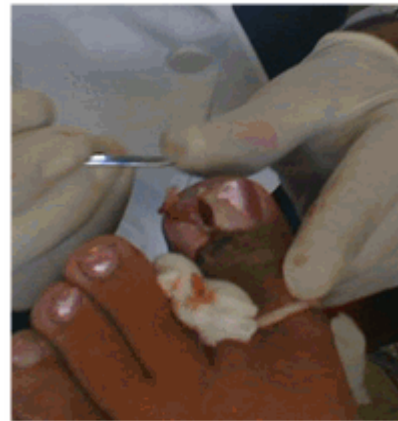Una buena exanguinación del dedo y una estricta isquemia son principios ineludibles para

conseguir buenos resultados posoperatorios, sobre todo en el caso de utilizar la técnica de fenol-alcohol.<sup>4,11</sup>

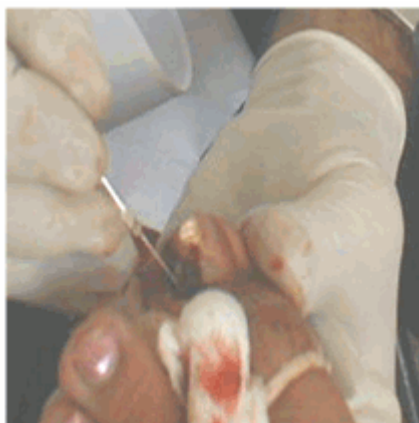

**Figura 6.** Hemostasia por barrido.


Seguidamente de conseguir la isquemia se realizó un corte longitudinal del lateral externo de la uña encarnada, que se extendió desde el borde distal del dedo hasta la zona de la raíz ungueal. Esta técnica se realizó siempre con el filo del bisturí hacia arriba y cuando se llegó a la cutícula se hizo una ligera rotación hacia la placa ungueal para penetrar por debajo de esta sin dañarla (Figura 7). A continuación se utilizó una sonda acanalada o explorador para separar las porciones ungueales seccionadas y liberarlas (Figura 8), finalizando con la extracción de la espícula ungueal mediante una pinza mosquito recta o curva.<sup>9,11,12,14</sup> (Figura 9).



**Figura 8.** Utilización de una sonda acanalada o explorador para separar las porciones ungueales seccionadas y liberarlas.



**Figura 7.** Corte longitudinal del lateral externo de la uña encarnada.

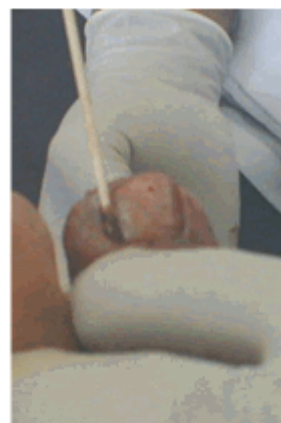

**Figura 9.** Espícula ungueal extraída.

Inmediatamente después se realizó el legrado del surco ungueal y la zona de implantación matricial, el cual se extendió por todo el surco ungueal y las caras lateral y medial de la oquedad que provocó la extracción del borde ungueal.<sup>11,14</sup> (Figura 10).

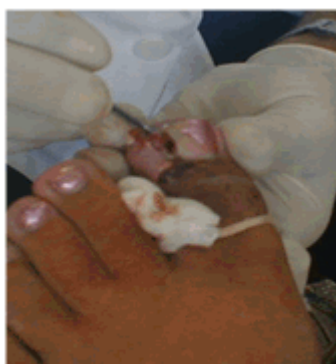

**Figura 10.** Legrado del surco ungueal.

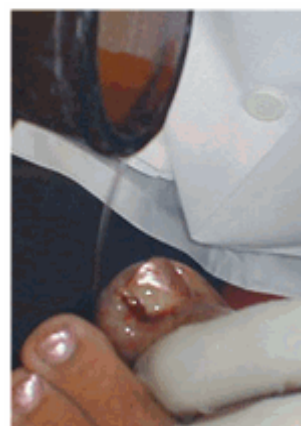

**Figura 12.** Aplicación del fenol al 80 %

Tras el legrado se confrontó el borde contra la uña y se comprobó la nueva posición del borde ungueal y de la uña. Se planificó la retirada del mamelón, que en este caso incluyó la extracción del granuloma. (Figura 11).



**Figura 11.** Reconstrucción del canal ungueal



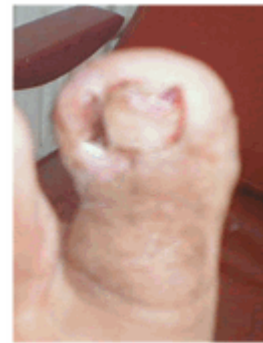**Figura 13.** Lavado con alcohol 90°

Posteriormente se realizó la aplicación del fenol al 80 %, en el borde y surco ungueal llegando hasta la matriz durante 45 segundos. (Figura 12) Después se lavó con alcohol 90° para neutralizar el efecto residual del fenol. (Figura 13) Una vez realizado esto se legró nuevamente para escorear el lecho y matriz ungueal con el propósito de destruir células germinativas. Esta técnica de fenolización se repitió una vez más.<sup>3,4</sup>

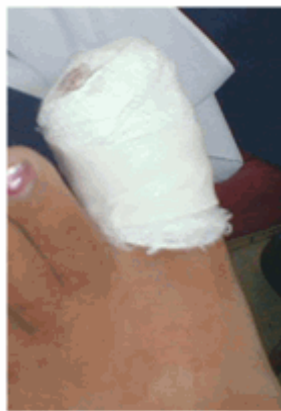Se colocó mecha en punta de gasa con crema antibiótica y un vendaje compresivo para evitar el sangrado una vez retirada la isquemia.<sup>3,4</sup> (Figuras 14 y 15).



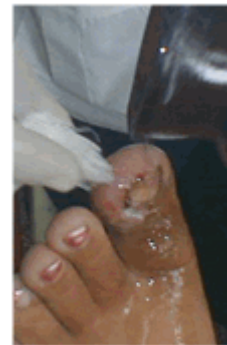**Figura 14.** Colocación de la mecha



**Figura 16.** Lesión descubierta.



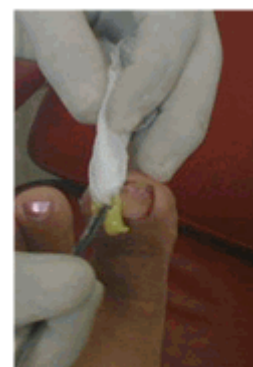**Figura 15.** Vendaje



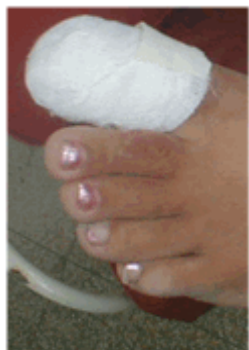**Figura 17.** Lavado de la lesión

Se le indicó tratamiento con azitromicina 125 mg (1 cap. cada 12 horas) por 7 días.

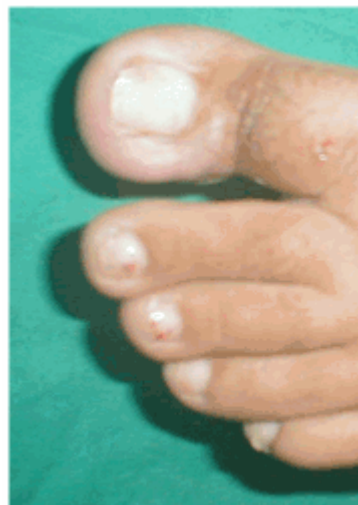A las 48 horas de la intervención se realizó la primera cura. Después de descubierta la lesión (Figura 16) se retiró la mecha, se lavó la zona con alcohol 75 % u otro tipo de antiséptico (Figura 17), posteriormente se colocó una nueva mecha en el surco ungueal con crema antibiótica (Figura 18) y se procedió a vendar la lesión. (Figura 19).



**Figura 18.** Colocación de nueva mecha.

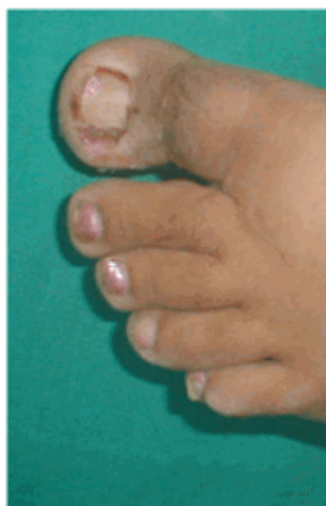

**Figura 19.** Vendado.



**Figura 21.** Evolución a los 10 días

La segunda cura se realizó a las 96 horas. Se descubrió la lesión, se examinó el estado de evolución y se procedió a realizar una cura seca con alcohol 75 % (Figura 20). Se le indicó continuar con las curas durante 10 días.



**Figura 20.** Segunda cura.

Diez días después se examinó la lesión, se comprobó el estado de evolución y se dio alta médica. (Figura 21).

## DISCUSIÓN

Varios autores coinciden que la técnica quirúrgica fenol- alcohol para el tratamiento de la onicocriptosis es uno de los procedimientos de mayor éxito por la pronta recuperación del paciente.

Este procedimiento ha sido utilizado en diabéticos a pesar de la creencia de que estos pacientes no pueden sufrir de quemadura química; en investigaciones realizadas así se demuestra.<sup>15</sup>

El fenol es un compuesto químico que, aplicado localmente, provoca una acción a cuatro niveles.

- Acción cáustica sobre la piel y mucosas.
- Acción germicida.
- Acción anestésica.
- Acción antipruriginosa.<sup>11</sup>

Por estas razones y por lo poco agresivo del procedimiento quirúrgico al ser una cirugía no incisional, se cuenta con más ventajas que los procedimientos incisionales, cuando así esté indicado.<sup>11</sup>

Ventajas de la técnica fenol- alcohol:

- Bajo índice de recidivas.
- El posoperatorio es indoloro.
- El paciente se incorpora rápidamente a las

- actividades de la vida diaria.
- Adecuados resultados estéticos y funcionales.
- La técnica es de fácil ejecución.
- Solo se requiere del uso de equipamientos especiales.
- Es de bajo coste económico.<sup>11</sup>

Antes de aplicar cualquier técnica de cirugía menor en el complejo ungueal debe evaluarse una serie de factores y criterios como la edad del paciente, la etiología de la afección, los factores predisponentes, el cuadro clínico asociado, etc., con el objeto de planificar la mejor opción terapéutica. Es criterio de los autores que, en la medida de lo posible, se debe ser lo más conservadores en cuanto a la decisión quirúrgica a adoptar.

En los casos en los que exista una indicación clara, siempre se consideran las distintas alternativas, antes de proceder a su ejecución.

Es un hecho manifiesto que una amplia mayoría de profesionales, entre los que se incluyen los autores de este trabajo, utilizan las técnicas que mayor comodidad suponen o las que ofrecen más confianza y menor índice de recidivas. Si bien esta circunstancia es cierta, también supone un reto profesional el conocer, estudiar y aplicar otras posibilidades que puedan ofrecer las mismas o mejores garantías de resolución de la afección podológica.

## REFERENCIAS BIBLIOGRÁFICAS

1. Salazar Sedano M, Pesant Hernández O, Solares Pis JC. Onicocriptosis. Tratamiento quirúrgico. Rev Cubana Med [revista en Internet]. 2000 [ cited 4 Jul 2014 ] ; 39 (4): [aprox. 4p]. Available from: [http://bvs.sld.cu/revistas/med/vol39\\_4\\_00/med09400.htm](http://bvs.sld.cu/revistas/med/vol39_4_00/med09400.htm).
2. Zalacain AJ, Ogalla JM, García-Patos V. Atlas y sinopsis de enfermedades cutáneas del pie. Madrid: Edika Med.S.L; 2008.
3. García Carmona FJ, Fernández Morato D. Tratamiento quirúrgico de la onicocriptosis. Madrid: Aula Médica; 2000.
4. Fernández Costales JM. Manual de buenas prácticas quiropodológicas. La Habana: Editorial Ciencias Médicas; 2010.
5. Galardi Echeagaray PM, Galardy Aldama KJ.

Tumores melanoma maligno. Revista Española de Quimioterapia. 1996 ; 7 (3): 143-6.

6. Valero Salas J. Tumores de la piel y de las partes blandas del pie. Santander: EXA; 2003.

7. Molines Barroso RJ. Melanoma nodular originado sobre un nevus melanocítico displásico. Reduca [revista en Internet]. 2011 [ cited 4 Jul 2014 ] ; 3 (1): [aprox. 14p]. Available from: <http://www.revistareduca.es/index.php/reduca-en-fermeria/article/viewFile/278/295>.

8. Rodríguez Valverde E. Neuroma de Morton. Revista Española de Podología. 1996 ; 7 (3): 162-4.

9. Valero Salas J. Técnicas de Keller. Revistas Española de Podología. 1995 ; 6 (8): 408-17.

10. Resano A, Rendín J. Reacciones adversas a anestésicos locales. ANALES Sis San Navarra [revista en Internet]. 1999 [ cited 8 Jul 2014 ] ; 22 Suppl 2: [aprox. 7p]. Available from: <http://files.sld.cu/anestesiologia/files/2013/01/reacciones-adversas-en-anestesia3.pdf>.

11. González Díaz JC, Pascual Huerta J, Ropa Moreno JM, García Carmona FJ. Técnica fenol-alcohol en el tratamiento de la onicocriptosis. Revista Española de Podología. 1999 ; 10 (1): 42-65.

12. Valdés Lobo RL, Artilles Granda D, Rivera González J de D, Ruiz Armenteros A. Fijación externa de la técnica de Keller-Silver. Rev Cubana Ortop Traumatol [revista en Internet]. 1999 [ cited 8 Jul 2004 ] ; 13 (2): [aprox. 11p]. Available from: [http://scielo.sld.cu/scielo.php?script=sci\\_arttext&pid=S0864-215X1999000100013](http://scielo.sld.cu/scielo.php?script=sci_arttext&pid=S0864-215X1999000100013).

13. Vázquez Amela FX. Aplicaciones del vendaje funcional en podología. Revista Española de Podología [revista en Internet]. 1995 [ cited 11 Jun 2014 ] ; 6 (8): [aprox. 5p]. Available from: [http://www.kineweb.es/vazquez\\_el-vendaje-neuro-muscular-en-podologia.pdf](http://www.kineweb.es/vazquez_el-vendaje-neuro-muscular-en-podologia.pdf).

14. García Carmona FJ, Padín Galea JM, Fernández Morato D. Eliminación definitiva de la lámina ungueal: técnica de Zadik. Podología Clínica. 2004 ; 56 (4): 114-7.

15. Llanes Barrios JA, Álvarez Duarte HT, Toledo Fernández AM, Fernández Montequín JI, Torres Herrera OF. Manual para la prevención,

diagnóstico y tratamiento del pie diabético. Rev  
Cub Angiología [revista en Internet]. 2009 [ cited  
10 Jun 2014 ] ; 10 (1): [aprox. 20p]. Available

from :  
[http://bvs.sld.cu/revistas/ang/vol10\\_1\\_09/ang06109.htm](http://bvs.sld.cu/revistas/ang/vol10_1_09/ang06109.htm).